



2212280708

# 检 查 结 果

姓名	贾昀
性别	男
年龄	35岁
联系电话	13834456187
体检日期	2026-05-11

## 检验报告

## 尿液分析+尿沉渣

项目名称	检查结果	单位	参考值	提示
白细胞尿	233	个/u1	0--13	↑
上皮细胞(EC)	78	/HP	0--28	↑
管型(CAST)	0	个/u1	0--1	
霉菌(尿)	0	/HP	0--0	
结晶	1	/HP	0--10	
透明度(CLA)	清亮			
胆红素(BIL)	-		阴性	
隐血(ERY)	+-		阴性	
小圆上皮细胞(SRC)	0	个/u1	0--0	
维生素C	-		阴性	
异常红细胞	0	个/u1	0--3	
红细胞(正常)	21	个/u1	0--6	↑
鳞状上皮细胞	78	个/u1	0--0	↑
粘液丝	0	个/u1	0--0	
颜色(Colour)	淡黄色			
尿葡萄糖(GLU)	-		阴性	
酮体(KET)	-		阴性	
比重(SG)	1.015		1.003--1.030	
酸碱度(PH)	5.0		4.5--8.0	
尿蛋白质(PRO)	-		阴性	
尿胆原(URO)	-		阴性	
亚硝酸盐(NIT)	-		阴性	
红细胞(尿)(RBC)	21	个/u1	0--6	↑
尿白细胞(LEU)	3+		阴性	

**\*小结：**

白细胞尿偏高(233 个/u1) 上皮细胞(EC)偏高(78 /HP) 隐血(ERY)+- 正常红细胞偏高(21 个/u1)  
鳞状上皮细胞偏高(78 /HP) 红细胞(尿)(RBC)偏高(21 个/u1) 尿白细胞(LEU)3+

操作员：荆鹏山 检查日期:2026-05-11 检查医生：

**血常规（五分类）**

项目名称	检查结果	单位	参考值	提示
白细胞(WBC)	4.32	10 <sup>9</sup> /L	3.5--9.5	
淋巴细胞绝对值(LY#)	1.86	10 <sup>9</sup> /L	1.1--3.2	
淋巴细胞百分比(LY%)	43.0	%	20--50	
中性粒细胞绝对值(GR#)	2.11	10 <sup>9</sup> /L	1.8--6.3	
中性粒细胞百分比(GR%)	48.9	%	40--75	
嗜碱性粒细胞绝对值(BA#)	0.01	10 <sup>9</sup> /L	0--0.06	
嗜碱性粒细胞百分比(BA%)	0.2	%	0--1.0	
嗜酸性粒细胞绝对值(EO#)	0.04	10 <sup>9</sup> /L	0.02--0.52	
嗜酸性粒细胞百分比(EO%)	1.0	%	0.4--8	
血小板(PLT)	227	10 <sup>9</sup> /L	125--350	
血小板分布宽度(PDW)	11.8	f1	9.0--17	
平均血小板体积(MPV)	10.1	f1	6.0--14.0	
血小板压积(PCT)	0.229	%	0.11--0.28	
红细胞(RBC)	4.61	10 <sup>12</sup> /L	4.3--5.8	
血红蛋白	128	g/L	130--175	↓
红细胞压积(HCT)	40.7	%	40--50	
红细胞平均体积(MCV)	88.4	f1	82--100	
平均血红蛋白含量(MCH)	27.7	pg	27--34	
平均血红蛋白浓度(MCHC)	313	g/L	316--354	↓
单核细胞绝对值(MO#)	0.30	10 <sup>9</sup> /L	0.1--0.6	
单核细胞百分比(MO%)	6.9	%	3--10	
红细胞分布宽度标准差(RDW-SD)	48.0	f1	35--56	

红细胞分布宽度变异系数 (RDW-CV)	15.3	%	10.6--16.6	
大血小板比率	27.4	%	11--45	
大血小板数目	62	$10^9/L$	30--90	
未成熟粒细胞数目	0.00	$10^9/L$	0--0.6	
未成熟粒细胞百分比	0.1	%	0--10	
有核红细胞数目	0.002	$10^9/L$	0--9999	
有核红细胞百分比	0.04	/100WBC	0--9999	

**\*小结:**

血红蛋白偏低(128 g/L) 平均血红蛋白浓度(MCHC)偏低(313 g/L)

操作员：荆鹏山 检查日期：2026-05-11 检查医生：

**肾功三项**

项目名称	检查结果	单位	参考值	提示
肌酐(CREA)	52.00	umol/L	57--97	↓
尿酸(UA)	176.00	umol/L	200--420	↓
尿素测定(Urea)	5.01	mmol/L	3.1--8.0	

**\*小结:**

肌酐(CREA)偏低(52.00 umol/L) 尿酸(UA)偏低(176.00 umol/L)

操作员：梁可欣 检查日期：2026-05-11 检查医生：

**空腹血糖**

项目名称	检查结果	单位	参考值	提示
葡萄糖(GLU)	4.84	mmol/L	3.89--6.1	

**\*小结:**

未见异常

操作员：梁可欣 检查日期：2026-05-11 检查医生：

**同型半胱氨酸**

项目名称	检查结果	单位	参考值	提示
------	------	----	-----	----

同型半胱氨酸	10.30	umol/L	0--15	
--------	-------	--------	-------	--

**\*小结：**

未见异常

操作员：梁可欣 检查日期：2026-05-11 检查医生：

**血脂四项**

项目名称	检查结果	单位	参考值	提示
动脉硬化指数	1.43		1.31--3.19	
总胆固醇(CHOL)	5.00	mmol/L	2.59--5.2	
甘油三脂(TG)	0.45	mmol/L	0.7--1.7	↓
低密度脂蛋白(LDL)	2.38	mmol/L	0--4.13	
高密度脂蛋白(HDL)	1.67	mmol/L	0.77--1.55	↑

**\*小结：**

甘油三脂(TG)偏低(0.45 mmol/L) 高密度脂蛋白(HDL)偏高(1.67 mmol/L)

操作员：梁可欣 检查日期：2026-05-11 检查医生：

**肝功能三项**

项目名称	检查结果	单位	参考值	提示
γ-谷氨酰转肽酶(GGT)	14.0	U/L	10--60	
丙氨酸氨基转移酶(ALT)	9.00	U/L	9--50	
门冬氨酸氨基转移酶(AST)	22.00	U/L	15--40	
谷草比谷丙	2.44		0.4--2.5	

**\*小结：**

未见异常

操作员：梁可欣 检查日期：2026-05-11 检查医生：

体检科 12导联心电图报告

贾昀 男 35岁 体检号:409971

病床号:

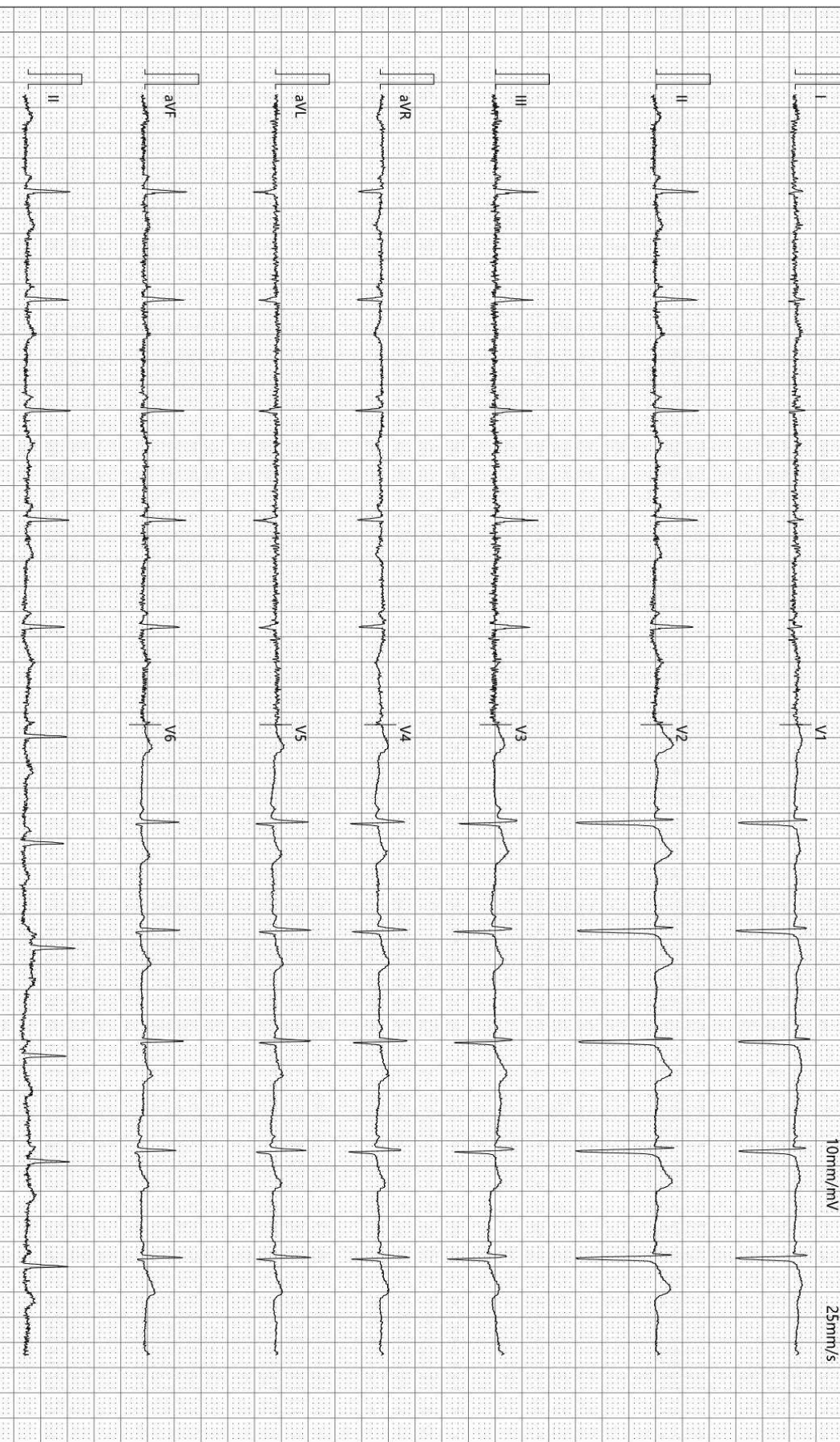
诊断结果:

- 1.窦性心律
- 2.短PR间期

诊断医生:

张之生

HR : 70bpm [60~100bpm]  
 P : 84ms [0~110ms]  
 PR : 114↓ms [120~200ms]  
 QRS : 74ms [60~100ms]  
 QT/QTc : 368/398ms [320~440/0~450ms]  
 P/QRS/T : 67/85/59deg. [0~75/-30~90/0~75deg]  
 RV5/SV1 : 0.683/1.056mV [0.0~2.5/0.0~2.0mV]



检查时间:2026-05-11 09:43:05

诊断时间:2026-05-11 09:49:05

SEMIP V1 90

仅供临床参考

Rich 大同瑞慈康复医院  
超声诊断图文报告

流水号: 2212280708

超声号: 2170851

姓名: 贾昀

年龄: 35 岁

性别: 男

检查设备: Vivid E95

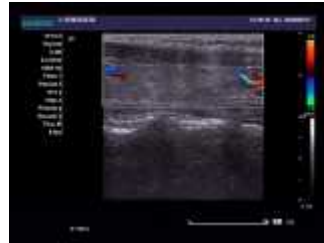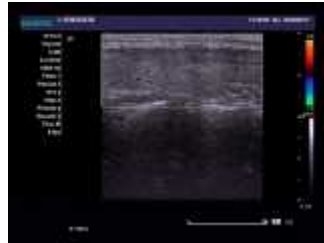体检号: 409971

申请医院: 本院

体检科室: 体检科

检查部位: 甲状腺彩超

经典图像:



影像所见:

甲状腺双侧叶形态正常, 包膜完整, 实质回声均匀, CDFI: 未见异常血流信号。  
双侧颈部未见明显肿大淋巴结。

影像诊断:

甲状腺双侧叶未见异常

报告医师: 李菊蓉

检查日期: 2026-05-11

审核医师:

报告日期: 2026-05-11



注: 本报告仅供临床医生参考!

地址: 大同市魏都大道 79 号。若有疑问, 请致电: 0352---2830580

Rich 大同瑞慈康复医院  
超声诊断图文报告

流水号: 2212280708

超声号: 2170854

姓名: 贾昀

年龄: 35 岁

性别: 男

检查设备: Vivid E95

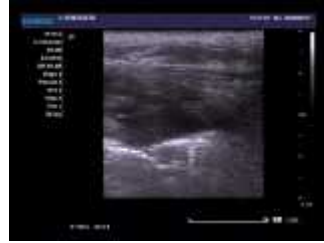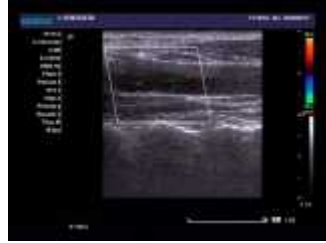体检号: 409971

申请医院: 本院

体检科室: 体检科

检查部位: 颈部血管彩超

经典图像:



影像所见:

右锁骨下动脉起始处、双侧颈总动脉、颈内、颈外动脉起始段内中膜不增厚, 内壁欠光滑, 管壁未见明确强回声斑。CDFI: 血流充盈好。PW: 频谱形态正常。 双侧椎动脉走行正常, 椎动脉内径正常, 管壁不厚, 管腔内为无回声, CDFI: 血流充盈好。PW: 频谱正常。

影像诊断:

双侧颈动脉、椎动脉未见明显异常

报告医师: 李菊蓉

检查日期: 2026-05-11

审核医师:

报告日期: 2026-05-11



注: 本报告仅供临床医生参考!

地址: 大同市魏都大道 79 号。若有疑问, 请致电: 0352---2830580

Rich 大同瑞慈康复医院  
超声诊断图文报告

流水号: 2212280708

超声号: 2170856

姓名: 贾昀

年龄: 35 岁

性别: 男

检查设备: Vivid E95

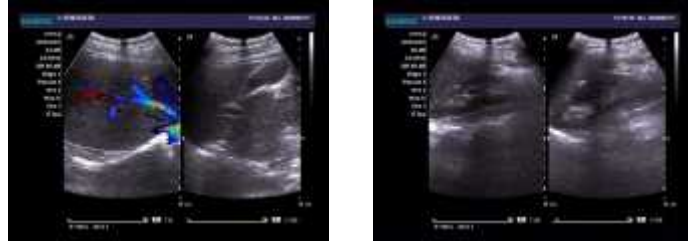体检号: 409971

申请医院: 本院

体检科室: 体检科

检查部位: 全腹彩超

经典图像:



影像所见:

肝脏大小形态正常, 包膜光滑完整, 实质回声均匀, 肝内管道系统走行清晰, 门静脉及肝内胆管不扩张。  
胆囊大小形态正常, 壁不厚、光滑, 囊内透声好, 肝外胆管不扩张。  
胰腺大小形态正常, 实质回声均匀, 主胰管不扩张。  
脾脏大小形态正常, 实质回声均匀, 脾门静脉不宽。  
双肾大小形态正常, 皮髓质分界清晰, 集合系统未见分离, 双侧输尿管未见扩张。

影像诊断:

肝、胆、胰、脾、双肾未见明显异常

报告医师: 李菊蓉

检查日期: 2026-05-11

审核医师:

报告日期: 2026-05-11



注: 本报告仅供临床医生参考!

地址: 大同市魏都大道 79 号。若有疑问, 请致电: 0352---2830580

ID 号: 2212280708

影像号: CT20260511062

姓名: 贾昀

年龄: 35 岁

性别: 男

检查设备: 西门子量子双源 CT

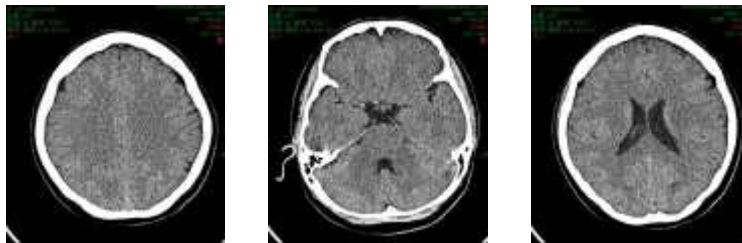体检号: 409971

申请医院: 本院

体检科室: 体检科

检查部位: CT 检查

## 经典图像:



## 影像所见:

双侧大脑半球对称, 脑实质未见异常, 脑室无扩张, 脑沟裂无增宽, 脑中线居中。脑干、小脑未见异常。颅骨未见异常。

## 影像诊断:

颅脑 CT 平扫未见异常

报告医师: 张剑峰

检查日期: 2026-05-11

审核医师:

报告日期: 2026-05-11