



2212280641

大同瑞慈健康体检

报 告 册

体检编号	409904	工号	112
姓名	赵东明		
性别	男	年龄	60岁
单位	山西煤炭运销集团大同有限		
部门	山西煤炭运销集团大同有限公司		
联系电话	13903427196		
体检日期	2023-11-17		

尊敬的 赵东明先生 您好！

首先，瑞慈健康体检全体员工欢迎您的光临，并对您的信任表示衷心的感谢！

您于 2023-11-17 （体检编号：409904）完成健康检查，本机构的各科医生已根据您的体检项目及结果，汇总成此份健康体检报告，并经总检医生审核。据此提出对您健康状况的综合分析及建议。

瑞慈健康体检倡导“大健康、大康复”，提出“健康是第一财富（Rich）”的人文理念。希望您仔细阅读并妥善地保管此份健康体检报告，并认真关注报告中的提示与建议，若您对报告内容有任何疑问，可直接与瑞慈健康体检客服部联系，进一步咨询。

健康体检咨询电话：**0352-2824444**

客户服务咨询电话：**0352-2830597**

400-6112995

瑞慈健康体检报告由下列内容组成：

第一部分：主检报告

第二部分：分科分项结果

第三部分：检验报告

第四部分：附表

主检报告

检查综述

- 【血常规（五分类）】 血小板(PLT)偏低($117 \times 10^9/L$)
- 【同型半胱氨酸】 同型半胱氨酸偏高($18.25 \mu\text{mol/L}$)
- 【血脂四项】 动脉硬化指数偏高(3.37) 甘油三酯(TG)偏高(1.82 mmol/L)
- 【CT检查】 右肺中叶结节硬化灶
- 【心电图】 1. 窦性心动过缓
- 【全腹彩超】 前列腺肥大

医生建议

【血小板(PLT)偏低】：

(1) 血小板偏低常见于再生障碍性贫血，血小板减少性紫癜，脾功能亢进等。若凝血功能正常，脾脏也不大，需要结合病史或进一步检查才能判断引起血小板减少的原因，但如有任何不适要立即到血液专科就诊。

【同型半胱氨酸偏高】：

(1) 血同型半胱氨酸是一种含硫氨基酸，为蛋氨酸和半胱氨酸代谢过程中产生的重要中间产物。正常情况下，血同型半胱氨酸在体内能被分解代谢，浓度维持在较低水平。但在日常生活中由于原发性原因和继发性原因会影响血同型半胱氨酸代谢导致在血液中升高。

(2) 同型半胱氨酸偏高称之为高同型半胱氨酸血症，产生的原因和遗传、环境、营养因素有很大关系。高同型半胱氨酸血症目前认为是冠心病、高血压、脑血管疾病重要的危险因素。建议日常生活中清淡饮食，多吃新鲜蔬菜水果，补充维生素成分，心内科诊治。

【动脉硬化指数偏高】：

(1) 动脉硬化指数偏高，提示动脉硬化的风险性会更高，也就是心脑血管疾病的发病率会相对较高。建议控制血脂、血糖，少吃油腻食物，多吃蔬菜水果，加强锻炼，减轻体重。

【甘油三酯(TG)偏高】：

(1) 甘油三酯是甘油和脂肪酸所构成的有机化合物，甘油三酯测定是脂类代谢的重要指标之一。

(2) 甘油三酯增高与冠心病的发生有着重要的相关性，随年龄增大而有上升的趋势，其增高最常见于高脂和过量糖类饮食、肥胖等。

(3) 甘油三酯主要功能是为机体提供能量，其正常值在 $0.7-1.7 \text{ mmol/L}$ 之间， $1.7-2.29 \text{ mmol/L}$ 为边缘增高，提示应该注意饮食和运动了。

(4) 甘油三酯大于 2.3 mmol/L ，就称为高甘油三酯血症。甘油三酯增高虽然不会直接导致血管斑块的形成，但也会间接引起心脑血管疾病风险增加，同时，当甘油三酯大于 5.6 mmol/L 时，还会增加急性胰腺炎的风险，所以降低甘油三酯的基础主要是控制饮食，饮食控制不佳可以选择药物治疗。

(5) 生活方式的干预是控制甘油三酯水平升高的基础，包括减重，增加运动量，限制酒精摄入以及避免食用果糖和高碳水化合物食物。多食蔬菜水果，定期复查。

(6) 明显增高者在医师的指导下使用降脂药物治疗，首选他汀和贝特类药物。

【右肺中叶结节硬化灶】：

(1) 建议呼吸科诊断治疗

【窦性心动过缓】：

- (1) 可见于正常人、体力劳动者、运动员，无症状者一般不需治疗，可定期随访，跟踪观察。
(2) 如果有症状（胸闷、黑矇、晕厥等）请做动态心电图等相关检查，在医生指导下服用提升心率的药物如：心宝、红参等。如果每分钟心率低于 45 次伴有晕厥、胸闷等症状时，需安装心脏起搏器。请前往心内科进一步治疗，长期随访。

【前列腺肥大】：

- (1) 前列腺增生又称前列腺肥大，增生的腺体位于膀胱颈部，会使尿路梗阻，引起尿频和排尿困难，严重影响患者的生活质量，是中老年男性的常见疾病。建议往泌尿科咨询，结合临床诊治。

汇总医生： 丁昊炜

主检日期： 2023-11-18

主检医生：

分科结果

身高、体重、血压

项目名称	检查结果	项目名称	检查结果
身高	165cm	体重	67kg
血压	114/69mmHg		

***小结:**

未见异常

操作员：张悦 检查日期:2023-11-17 检查医生：张彬艳

检验报告

尿液分析+尿沉渣

项目名称	检查结果	单位	参考值	提示
白细胞尿	0	个/ul	0--13	
上皮细胞(EC)	0	/HP	0--28	
管型(CAST)	0	个/ul	0--1	
霉菌(尿)	0	/HP	0--0	
结晶	0	/HP	0--10	
透明度(CLA)	清亮			
胆红素(BIL)	-		阴性	
隐血(ERY)	-		阴性	
小圆上皮细胞(SRC)	0	个/ul	0--0	
维生素C	-		阴性	
异常红细胞	0	个/ul	0--3	
红细胞(正常)	0	个/ul	0--6	
鳞状上皮细胞	0	个/ul	0--0	
粘液丝	0	个/ul	0--0	
颜色(Colour)	淡黄色			
尿葡萄糖(GLU)	-		阴性	
酮体(KET)	-		阴性	
比重(SG)	1.015		1.003--1.030	
酸碱度(PH)	6.0		4.5--8.0	
尿蛋白质(PRO)	-		阴性	
尿胆原(URO)	-		阴性	
亚硝酸盐(NIT)	-		阴性	
红细胞(尿)(RBC)	0	个/ul	0--6	
尿白细胞(LEU)	-		阴性	

*小结:

未见异常

操作员：祁佳佳 检查日期：2023-11-17 检查医生：陈建国

血常规（五分类）

项目名称	检查结果	单位	参考值	提示
白细胞(WBC)	5.00	10 ⁹ /L	3.5--9.5	
淋巴细胞绝对值(LY#)	2.34	10 ⁹ /L	1.1--3.2	
淋巴细胞百分比(LY%)	46.7	%	20--50	
中性粒细胞绝对值(GR#)	2.23	10 ⁹ /L	1.8--6.3	
中性粒细胞百分比(GR%)	44.6	%	40--75	
嗜碱性粒细胞绝对值(BA#)	0.02	10 ⁹ /L	0--0.06	
嗜碱性粒细胞百分比(BA%)	0.4	%	0--1.0	
嗜酸性粒细胞绝对值(EO#)	0.14	10 ⁹ /L	0.02--0.52	
嗜酸性粒细胞百分比(EO%)	2.9	%	0.4--8.0	
血小板(PLT)	117	10 ⁹ /L	125--350	↓
血小板分布宽度(PDW)	15.9	%	15--17	
平均血小板体积(MPV)	12.4	fl	6.0--14.0	
血小板压积(PCT)	0.145	%	0.11--0.28	
红细胞(RBC)	4.96	10 ¹² /L	4.3--5.8	
血红蛋白	154	g/L	130--175	
红细胞压积(HCT)	46.4	%	40--50	
红细胞平均体积(MCV)	93.6	fl	82--100	
平均血红蛋白含量(MCH)	31.0	pg	27--34	
平均血红蛋白浓度(MCHC)	332	g/L	316--354	
单核细胞绝对值(MO#)	0.27	10 ⁹ /L	0.1--0.60	
单核细胞百分比(MO%)	5.4	%	3--10	
红细胞分布宽度标准差	44.3	fl	35--56	

(RDW-SD)				
红细胞分布宽度变异系数 (RDW-CV)	12.4	%	10.6--16.6	
大血小板比率	43.2	%	11--45	
大血小板数目	50	10 ⁹ /L	30--90	
未成熟粒细胞数目	0.03	10 ⁹ /L	0--999	
未成熟粒细胞百分比	0.6	%	0--100	
有核红细胞数目	0.000	10 ⁹ /L	0--9999	
有核红细胞百分比	0.00	/100WBC	0--9999	

***小结:**

血小板(PLT)偏低(117 10⁹/L)

操作员：余雅倩 检查日期:2023-11-17 检查医生:陈建国

肾功三项

项目名称	检查结果	单位	参考值	提示
肌酐(CREA)	87.00	umol/L	57--111	
尿酸(UA)	384.00	umol/L	200--420	
尿素测定 (Urea)	5.60	mmol/L	3.6--9.5	

***小结:**

未见异常

操作员：王文静 检查日期:2023-11-17 检查医生:陈建国

空腹血糖

项目名称	检查结果	单位	参考值	提示
葡萄糖(GLU)	4.47	mmol/L	3.89--6.1	

***小结:**

未见异常

操作员：王文静 检查日期:2023-11-17 检查医生:陈建国

同型半胱氨酸

项目名称	检查结果	单位	参考值	提示
同型半胱氨酸	18.25	umol/L	0--15	↑

***小结:**

同型半胱氨酸偏高(18.25 umol/L)

操作员：王文静

检查日期:2023-11-17

检查医生:陈建国

血脂四项

项目名称	检查结果	单位	参考值	提示
动脉硬化指数	3.37		1.31--3.19	↑
总胆固醇(CHOL)	4.96	mmol/L	2.59--5.2	
甘油三脂(TG)	1.82	mmol/L	0.7--1.7	↑
低密度脂蛋白(LDL)	3.10	mmol/L	0--4.13	
高密度脂蛋白(HDL)	0.92	mmol/L	0.77--1.55	

***小结:**

动脉硬化指数偏高(3.37) 甘油三脂(TG)偏高(1.82 mmol/L)

操作员：王文静

检查日期:2023-11-17

检查医生:陈建国

肝功能三项

项目名称	检查结果	单位	参考值	提示
γ-谷氨酰转肽酶(GGT)	24.0	U/L	10--60	
丙氨酸氨基转移酶(ALT)	19.00	U/L	9--50	
门冬氨酸氨基转移酶(AST)	17.00	U/L	15--40	
谷草比谷丙	0.89		0.4--2.5	

***小结:**

未见异常

操作员：王文静

检查日期:2023-11-17

检查医生:陈建国

大同瑞慈康复医院 12导联心电图报告

赵东明 男 60岁

体检号:409904

病床号:

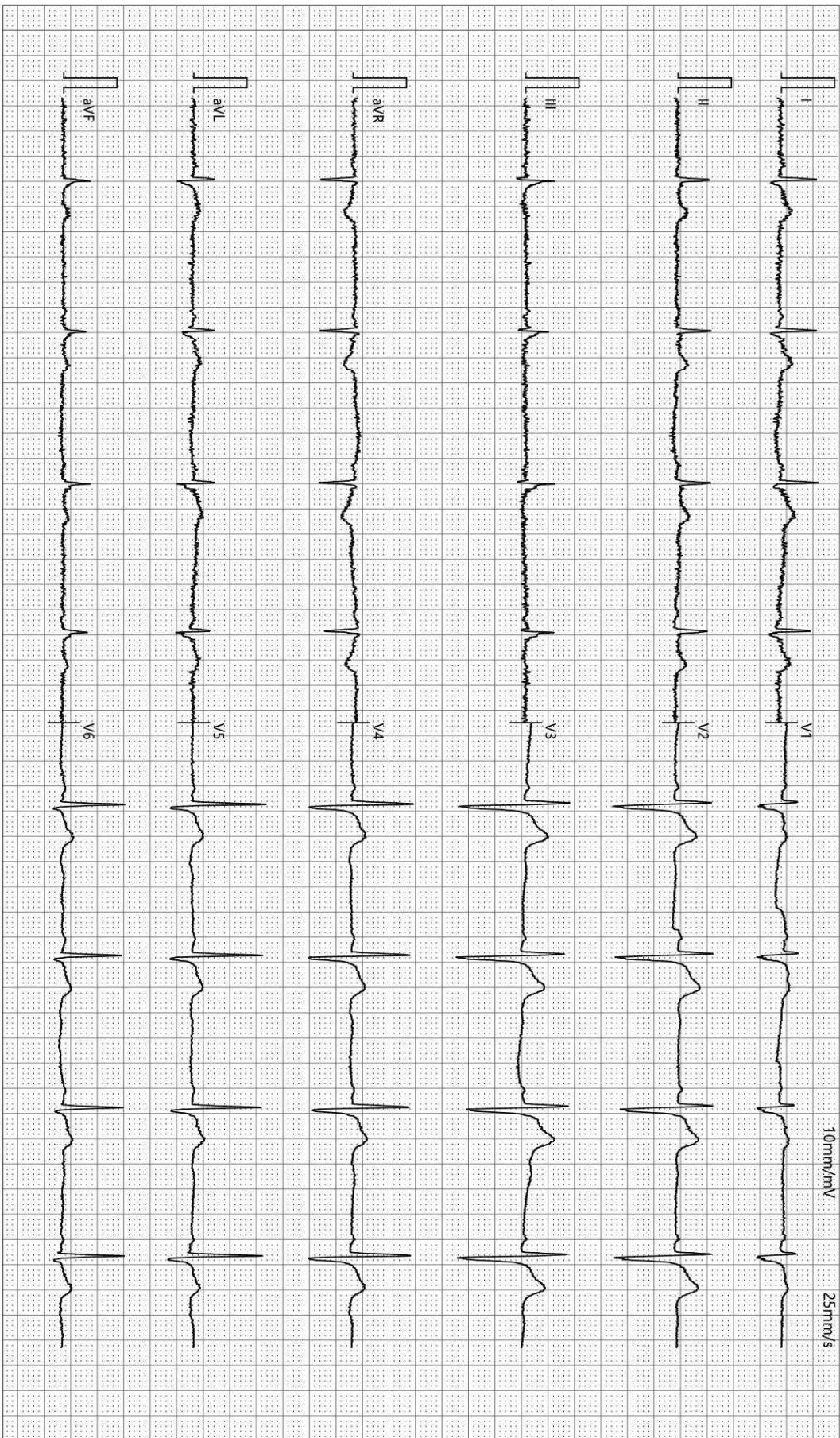
诊断结果:

窦性心动过缓

诊断医生:

张生 陶志娟

HR : 50 ↓ bpm [60 ~ 100bpm]
 P : 109ms [0 ~ 110ms]
 PR : 156ms [120 ~ 200ms]
 QRS : 102 ↑ ms [60 ~ 100ms]
 QT/QTc : 404/368ms [320 ~ 440/0 ~ 450ms]
 P/QRS/T : -31 / 56 / 19deg. [0 ~ 75 / -30 ~ 90 / 0 ~ 75deg]
 RV5/SV1 : 1.304/0.451mV [0.0 ~ 2.5 / 0.0 ~ 2.0mV]



检查时间:2023-11-17 09:34:24

诊断时间:2023-11-17 10:05:17

SEMIP V1 90

仅供临床参考

双源 CT 诊断图文报告

流水号: 2212280641

影像号: CT20231117045

姓名: 赵东明

年龄: 60 岁

性别: 男

检查设备: 西门子量子双源 CT

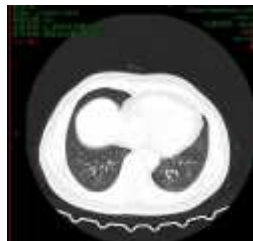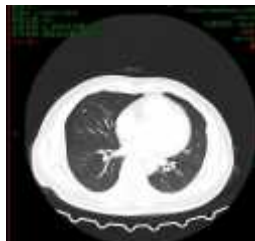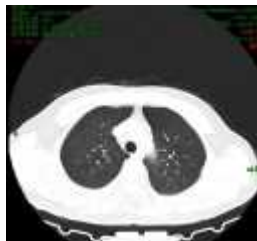体检号: 409904

申请医院: 本院

体检科室: 体检科

检查部位: CT 检查

经典图像:



影像所见:

胸廓对称, 骨性肋骨完整, 胸壁软组织结构良好, 两肺支气管血管纹理走行分布良好, 支气管束结构清晰, 双肺通气良好, 右肺中叶结节硬化灶, 直径约 0.2-0.3cm。肺门结构未见异常。纵隔无偏移, 段以上支气管通畅。心影及大血管形态结构正常, 纵隔内未见肿大淋巴结。胸膜未见异常。

影像诊断:

右肺中叶结节硬化灶

报告医师: 剧艳军

检查日期: 2023-11-17

审核医师: 剧艳军

报告日期: 2023-11-17

超声诊断图文报告

流水号: 2212280641

影像号: 1451771

姓名: 赵东明

年龄: 60 岁

性别: 男

检查设备: Vivid E95

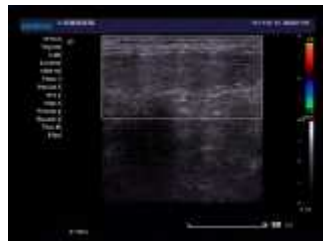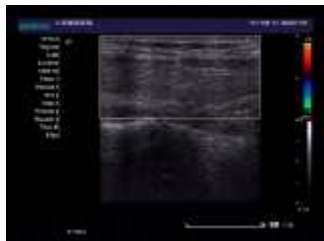体检号: 409904

申请医院: 本院

体检科室: 体检科

检查部位: 甲状腺彩超

经典图像:



影像所见:

甲状腺双侧叶形态正常, 包膜完整, 实质回声均匀, CDFI: 未见异常血流信号。
双侧颈部未见明显肿大淋巴结。

影像诊断:

甲状腺双侧叶未见异常

报告医师: 李菊蓉

检查日期: 2023-11-17

审核医师: 李菊蓉

报告日期: 2023-11-17

超声诊断图文报告

流水号: 2212280641

影像号: 1451773

姓名: 赵东明

年龄: 60 岁

性别: 男

检查设备: Vivid E95

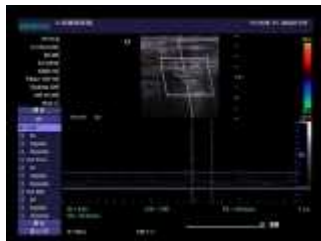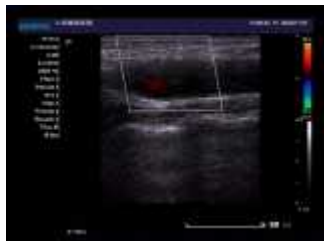体检号: 409904

申请医院: 本院

体检科室: 体检科

检查部位: 颈部血管彩超

经典图像:



影像所见:

右锁骨下动脉起始处、双侧颈总动脉、颈内、颈外动脉起始段内中膜不增厚，内壁欠光滑，管壁未见明确强回声斑。CDFI: 血流充盈好。PW: 频谱形态正常。

双侧椎动脉走行正常，椎动脉内径正常，管壁不厚，管腔内为无回声，CDFI: 血流充盈好。PW: 频谱正常。

	内径 mm	流速 cm/s	RI
左侧椎动脉	3.6	45.5	0.52
右侧椎动脉	3.4	46.0	0.49

影像诊断:

双侧颈动脉、椎动脉未见明显异常

报告医师: 李菊蓉

检查日期: 2023-11-17

审核医师: 李菊蓉

报告日期: 2023-11-17

超声诊断图文报告

流水号: 2212280641

影像号: 1451775

姓名: 赵东明

年龄: 60 岁

性别: 男

检查设备: Vivid E95

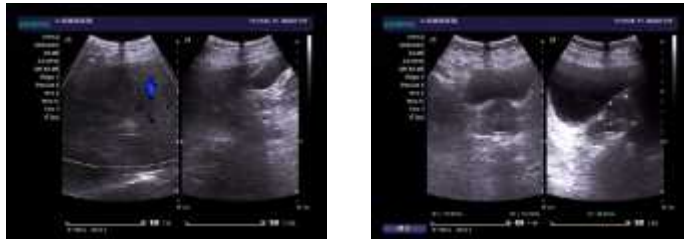体检号: 409904

申请医院: 本院

体检科室: 体检科

检查部位: 全腹彩超

经典图像:



影像所见:

肝脏大小形态正常, 包膜光滑完整, 实质回声均匀, 肝内管道系统走行清晰, 门静脉及肝内胆管不扩张。
胆囊大小形态正常, 壁不厚、光滑, 囊内透声好, 肝外胆管不扩张。
胰腺大小形态正常, 实质回声均匀, 主胰管不扩张。
脾脏大小形态正常, 实质回声均匀, 脾门静脉不宽。
双肾大小形态正常, 皮髓质分界清晰, 集合系统未见分离, 双侧输尿管未见扩张。
膀胱充盈尚可, 壁光滑, 内清晰。
前列腺形态较饱满, 大小约 4.2*3.1*3.0cm, 实质回声欠均匀。

影像诊断:

前列腺肥大

报告医师: 李菊蓉

检查日期: 2023-11-17

审核医师: 李菊蓉

报告日期: 2023-11-17