



2212280634

大同五洲心血管病医院

健康体检报告

体检编号	409897	工号	105
姓名	王志冬 1		
性别	男	年龄	60岁
单位	山西煤炭运销集团大同有限		
部门	山西煤炭运销集团大同有限公司		
联系电话	13835211579		
体检日期	2025-12-29		

尊敬的王志冬 1 先生您好！

首先，五洲心血管健康体检全体员工欢迎您的光临，并对您的信任表示衷心的感谢！

您于 2025-12-29 （体检编号：409897）完成健康检查，本机构的各科医生已根据您的体检项目及结果，汇总成此份健康体检报告，并经总检医生审核。据此提出对您健康状况的综合分析及建议。

五洲心血管健康体检倡导守护心健康，预见未来的人文理念。希望您仔细阅读并妥善地保管此份健康体检报告，并认真关注报告中的提示与建议，若您对报告内容有任何疑问，可直接与五洲健康体检客服部联系，进一步咨询。

健康体检咨询电话：0352-5332388

客户服务咨询电话：0352-5339811

五洲健康体检报告由下列内容组成：

第一部分：主检报告

第二部分：分科分项结果

第三部分：检验报告

第四部分：附表

大同五洲心血管病医院
0352-5332388

主检报告

检查综述

- 1、【右侧肩关节 MRI】 右侧肩关节： 1. 关节腔内、肩峰下滑囊、肩胛下肌-上隐窝、肱二头肌长头腱鞘积液 2. 肱骨头小囊肿
- 2、【左侧肩关节 MRI】 左侧肩关节： 关节腔内、肩峰下滑囊、肩胛下肌-上隐窝、肱二头肌长头腱鞘积液

医生建议

【关节腔内、肩峰下滑囊、肩胛下肌-上隐窝、肱二头肌长头腱鞘积液】：

(1) 建议骨科诊断治疗。

【肱骨头小囊肿】：

(1) 建议骨科诊断治疗。

汇总医生： 丁昊炜

主检日期： 2025-12-30

主检医生：

分科结果

检验报告

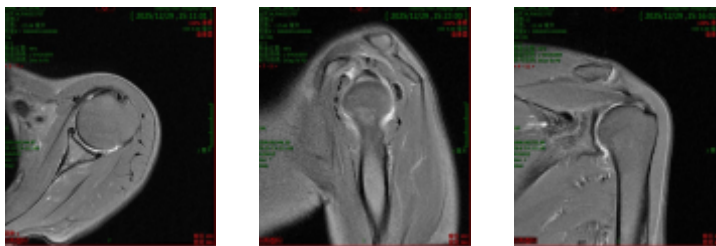大同五洲心血管病医院
MRI 诊断图文报告

ID号：2212280634

影像号：MR20251229090

姓名：王志冬 1 年龄：60岁 性别：男 检查设备：西门子 1.5T 磁共振
体检号：409897 申请医院：本院 体检科室：体检科 检查部位：左侧肩关节 MRI

经典图像：



影像所见：

左侧肩关节在位，关节面光滑。关节腔内、肩峰下滑囊、肩胛下肌-上隐窝、肱二头肌长头腱鞘内见 T1WI 低信号、T2WI 高信号，PDWI 抑脂像呈高信号，所见骨骼未见异常征象。肩袖未见异常，关节周围、肱骨上段周围软组织未见异常征象。

影像诊断：

左侧肩关节：关节腔内、肩峰下滑囊、肩胛下肌-上隐窝、肱二头肌长头腱鞘积液

报告医师：陈江莲


检查日期：2025-12-29

审核医师：陈江莲

报告日期：2025-12-29

温馨提示：本报告仅供临床医生参考！如有疑问，请致电：0352---5339668

地址：大同市平城区迎宾街 750 号。

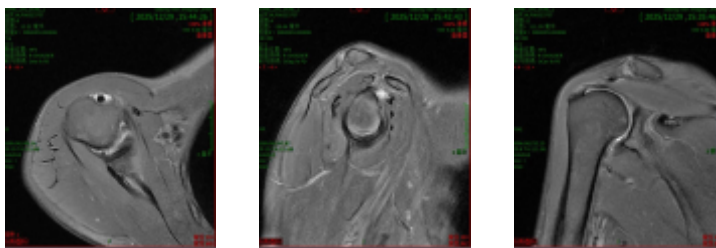
 大同五洲心血管病医院
MRI 诊断图文报告

ID 号：2212280634

影像号：MR20251229091

姓名：王志冬 1	年龄：60 岁	性别：男	检查设备：西门子 1.5T 磁共振
体检号：409897	申请医院：本院	体检科室：体检科	检查部位：右侧肩关节 MRI

经典图像：



影像所见：

右侧肩关节在位，关节面光滑。关节腔内、肩峰下滑囊、肩胛下肌-上隐窝、肱二头肌长头腱鞘内见 T1WI 低信号、T2WI 高信号，PDWI 抑脂像呈高信号，肱骨头见点状 T1WI 低信号、T2WI 低信号，PDWI 抑脂像呈高信号。肩袖未见异常，关节周围、肱骨上段周围软组织未见异常征象。

影像诊断：

右侧肩关节：

1. 关节腔内、肩峰下滑囊、肩胛下肌-上隐窝、肱二头肌长头腱鞘积液
2. 肱骨头小囊肿

报告医师：陈江莲

检查日期：2025-12-29

审核医师：陈江莲

报告日期：2025-12-29

大同五洲心血管病医院
0352-5332388

温馨提示：本报告仅供临床医生参考！如有疑问，请致电：0352---5339668

地址：大同市平城区迎宾街 750 号。
