



2212280591

大同瑞慈健康体检

报 告 册

体检编号	409854	工号	62
姓名	段秀青		
性别	女	年龄	56岁
单位	山西煤炭运销集团大同有限		
部门	山西煤炭运销集团大同有限公司		
联系电话	13546039000		
体检日期	2025-02-26		

尊敬的段秀青女士您好！

首先，瑞慈健康体检全体员工欢迎您的光临，并对您的信任表示衷心的感谢！

您于 2025-02-26 （体检编号：409854）完成健康检查，本机构的各科医生已根据您的体检项目及结果，汇总成此份健康体检报告，并经总检医生审核。据此提出对您健康状况的综合分析及建议。

瑞慈健康体检倡导“大健康、大康复”，提出“健康是第一财富（Rich）”的人文理念。希望您仔细阅读并妥善地保管此份健康体检报告，并认真关注报告中的提示与建议，若您对报告内容有任何疑问，可直接与瑞慈健康体检客服部联系，进一步咨询。

健康体检咨询电话：0352-2824444

客户服务咨询电话：0352-2830597

400-6112995

瑞慈健康体检报告由下列内容组成：

第一部分：主检报告

第二部分：分科分项结果

第三部分：检验报告

第四部分：附表

主检报告

检查综述

- 1、【血常规（五分类）】 白细胞(WBC)偏低($2.97 \times 10^9/L$) 淋巴细胞绝对值(LY#)偏低($0.92 \times 10^9/L$) 红细胞压积(HCT)偏高(45.8%) 大血小板比率偏高(45.4%) 大血小板数目偏高($91 \times 10^9/L$)
- 2、【生殖道微生态】 G+杆菌+
- 3、【血脂四项】 总胆固醇(CHOL)偏高(5.78 mmol/L)
- 4、【尿液分析+尿沉渣】 维生素 C+-
- 5、【CT检查】 呼吸性细支气管炎 右肺上叶纤维钙化灶 冠状动脉硬化性改变，进一步检查
- 6、【甲状腺彩超】 甲状腺左侧叶结节 TI-RADS 3-4级 建议复查
- 7、【全腹彩超】 1.胆囊切除术后 肝外胆管不扩张 2.子宫肌瘤
- 8、【妇科内诊】 阴道炎

医生建议

【淋巴细胞绝对值(LY#)偏低】：

(1)成人全血淋巴细胞正常参考值为 $0.8-4.0 \times 10^9/L$ ，占白细胞总数的 20-40%，降低多见于中性粒细胞增高而致淋巴细胞相对减少。建议复查并结合其它血常规指标及临床进行综合评估。

【大血小板比率偏高】：

(1)供内科结合临床参考。

【大血小板数目偏高】：

(1)供内科结合临床参考。

【红细胞压积(HCT)偏高】：

- (1)供内科结合临床参考。
- (2)如果明显升高，复查血常规。

【白细胞(WBC)偏低】：

- (1)白细胞是机体防御系统的重要组成部分。白细胞通过不同的方式、不同的机制消灭病原体、消除过敏原和参与免疫反应产生的抗体等。
- (2)降低可见于病毒感染、伤寒、再障、免疫低下、使用某些药物和爱好运动者，供内科结合临床参考，必要时复查。复查结果如果明显偏低，往内科进一步检查，明确病因，结合临床治疗。
- (3)复查血常规。若持续降低，建议血液科进一步检查，以及升白细胞药物治疗。

【G+杆菌+】：

(1)阴道微生物学检查是用于提示除阴道的正常菌群之外，可致病的菌群类别判断，用于临床治疗指导。

【总胆固醇(CHOL)偏高】：

- (1)总胆固醇是脂质的主要成分之一，其数量受年龄、家族、性别、饮食、遗传等多种因素影响。总胆固醇对人体生长发育以及新陈代谢有重要的作用，正常值是 $2.59-5.20 \text{mmol/L}$ 。
- (2)总胆固醇升高后，会增加类脂物质的堆积，会产生更多的血管斑块，进而增加心脑血管疾病的风险。大于 $5.21-5.69 \text{mmol/L}$ 是胆固醇的临界偏高，即使是一个完全健康的人，只要总胆固醇 $>7.2 \text{mmol/L}$ 或低密度脂蛋白 $>4.9 \text{mmol/L}$ ，未来发生心脑血管的风险就明显增高，应该马上治疗。

(3)总胆固醇升高根据病因可分为两大类：一是原发性，是由于遗传因素缺陷所致，另一种是继发性，可引起其升高的疾病主要有糖尿病、高血压、甲减、肝肾疾病等。

(4)降低总胆固醇的治疗中，原发性偏高应积极应用降脂药，曾经选择他汀类药物，胆固醇不能达标的，可联合用药（如依折麦布等）。

(5)如果总胆固醇偏高，且患者有糖尿病、高血压、甲减、肝肾疾病或者已经发生心脑血管疾病的人更应积极用药，控制降低疾病风险。

(6)戒烟，增强运动，采用低脂、低糖饮食，少食富含脂肪、胆固醇及饱和脂肪酸的食物，多进食蔬菜、水果、豆制品、粗粮、鱼和高纤维食品。

(7)必要时在医师指导下使用降脂药物治疗，并前往内分泌科复诊。

【维生素 C+-】：

(1)尿液中维生素 C 阳性，一般提示饮食中摄入维生素 C 含量较高的食物，引起尿液中维生素 C 呈阳性反应。建议定期复查尿常规。

【呼吸性细支气管炎】：

(1)建议呼吸内科诊断治疗。

【冠状动脉硬化性改变】：

(1)建议心血管内科诊断治疗。

【右肺上叶纤维钙化灶】：

(1)建议呼吸科诊断治疗

【甲状腺左侧叶结节】：

(1)甲状腺结节是一种常见的甲状腺疾病，很多甲状腺疾病可表现为结节，如可由甲状腺退行性变、炎症、自身免疫性及新生物等多种病变所致。甲状腺结节在各个年龄段的男女人群中均可见到，但中年女性中较多。

(2)甲状腺结节分良性和恶性两大类，良性的占绝大多数，恶性者不足 1%，判断甲状腺结节的良恶主要依靠病史、体格检查、放射性核素扫描、穿刺细胞学检查。

(3)建议往外科就诊，进一步检查，明确诊断，结合临床诊治并定期复查。

【胆囊切除术后】：

(1)建议肝胆外科定期复查。

【子宫肌瘤】：

(1)子宫肌瘤又称子宫平滑肌瘤，是女性生殖器最常见的一种良性肿瘤，多见于 30—50 岁妇女，以 40—50 岁最为多见。

(2)子宫肌瘤根据肌瘤与子宫壁的关系分 3 类：肌壁间肌瘤、浆膜下肌瘤和粘膜下肌瘤。

(3)子宫肌瘤多无症状，少数表现为阴道出血，腹部触及肿物以及压迫症状等。如发生蒂扭转或其他情况时可引起疼痛。以多发性子宫肌瘤为常见。

(4)治疗必须根据患者年龄、生育要求、症状、肌瘤大小等情况全面考虑，肌瘤小且无症状，尤其近绝经年龄者，雌激素水平低落，肌瘤可自然萎缩或消失，通常不需治疗，每 3—6 个月随访一次；若肌瘤较大或症状明显继发贫血者，常需手术切除。

【阴道炎】：

(1)阴道炎是阴道粘膜及粘膜下结缔组织的炎症，是妇科门诊常见的疾病。

(2)正常健康妇女，由于解剖学及生物化学特点，阴道对病原体的侵入有自然防御功能，当阴道的自然防御功能遭到破坏，则病原体易于侵入，导致阴道炎症。

(3)绝经后妇女由于雌激素缺乏，阴道上皮菲薄，细胞内糖原含量减少，阴道 PH 高达 7 左右，故阴道抵抗力低下，比青春期及育龄妇女易受感染。

(4)阴道炎临床上以白带的性状发生改变以及外阴痒痒灼痛为主要临床特点，感染累及尿道时，可有尿痛、尿急等症状。常见的阴道炎有细菌性阴道病、滴虫性阴道炎、霉菌性阴道炎、老年性阴道炎。

(5)阴道炎由不同的病原体感染所致，一旦出现外阴不适，白带异常，立即去医院检查，确定病原体，针对病因治疗。

汇总医生： 樊兴国

主检日期： 2025-02-27

主检医生：

分科结果

身高、体重、血压

项目名称	检查结果	项目名称	检查结果
身高	166cm	体重	56kg
血压	126/73mmHg		

***小结:**

未见异常

操作员：张文静

检查日期：2025-02-26

检查医生：名燕凌

妇科内诊

项目名称	检查结果	项目名称	检查结果
外阴	正常	尿道口	正常
阴道	通畅、粘膜充血	子宫	正常
附件	正常	宫颈	光滑
后穹窿	正常		

***小结:**

阴道炎

操作员：智美玲

检查日期：2025-02-26

检查医生：智美玲

检验报告

尿液分析+尿沉渣

项目名称	检查结果	单位	参考值	提示
白细胞尿	0	个/u1	0--13	
上皮细胞(EC)	0	/HP	0--28	
管型(CAST)	0	个/u1	0--1	
霉菌(尿)	0	/HP	0--0	
结晶	0	/HP	0--10	
透明度(CLA)	清亮			
胆红素(BIL)	-		阴性	
隐血(ERY)	-		阴性	
小圆上皮细胞(SRC)	0	个/u1	0--0	
维生素C	+-		阴性	
异常红细胞	0	个/u1	0--3	
红细胞(正常)	0	个/u1	0--6	
鳞状上皮细胞	0	个/u1	0--0	
粘液丝	0	个/u1	0--0	
颜色(Colour)	淡黄色			
尿葡萄糖(GLU)	-		阴性	
酮体(KET)	-		阴性	
比重(SG)	1.020		1.003--1.030	
酸碱度(PH)	7.5		4.5--8.0	
尿蛋白质(PRO)	-		阴性	
尿胆原(URO)	-		阴性	
亚硝酸盐(NIT)	-		阴性	
红细胞(尿)(RBC)	0	个/u1	0--6	
尿白细胞(LEU)	-		阴性	

*小结：

维生素 C+-

操作员：刘慧芳 检查日期：2025-02-26 检查医生：康建忠

血常规（五分类）

项目名称	检查结果	单位	参考值	提示
白细胞(WBC)	2.97	10 ⁹ /L	3.5--9.5	↓
淋巴细胞绝对值(LY#)	0.92	10 ⁹ /L	1.1--3.2	↓
淋巴细胞百分比(LY%)	31.1	%	20--50	
中性粒细胞绝对值(GR#)	1.80	10 ⁹ /L	1.8--6.3	
中性粒细胞百分比(GR%)	60.4	%	40--75	
嗜碱性粒细胞绝对值(BA#)	0.02	10 ⁹ /L	0--0.06	
嗜碱性粒细胞百分比(BA%)	0.6	%	0--1.0	
嗜酸性粒细胞绝对值(E0#)	0.05	10 ⁹ /L	0.02--0.52	
嗜酸性粒细胞百分比(E0%)	1.8	%	0.4--8.0	
血小板(PLT)	200	10 ⁹ /L	125--350	
血小板分布宽度(PDW)	16.0	%	15--17	
平均血小板体积(MPV)	12.7	f1	6.0--14.0	
血小板压积(PCT)	0.255	%	0.11--0.28	
红细胞(RBC)	4.96	10 ¹² /L	3.8--5.1	
血红蛋白	148	g/L	115--150	
红细胞压积(HCT)	45.8	%	35--45	↑
红细胞平均体积(MCV)	92.3	f1	82--100	
平均血红蛋白含量(MCH)	29.8	pg	27--34	
平均血红蛋白浓度(MCHC)	323	g/L	316--354	
单核细胞绝对值(MO#)	0.18	10 ⁹ /L	0.1--0.60	
单核细胞百分比(MO%)	6.1	%	3--10	
红细胞分布宽度标准差(RDW-SD)	45.0	f1	35--56	
红细胞分布宽度变异系数(RDW-CV)	13.0	%	10.6--16.6	

大血小板比率	45.4	%	11--45	↑
大血小板数目	91	$10^9/L$	30--90	↑
未成熟粒细胞数目	0.00	$10^9/L$	0--999	
未成熟粒细胞百分比	0.0	%	0--100	
有核红细胞数目	0.000	$10^9/L$	0--9999	
有核红细胞百分比	0.00	/100WBC	0--9999	

***小结:**

白细胞(WBC)偏低($2.97 \times 10^9/L$) 淋巴细胞绝对值(LY#)偏低($0.92 \times 10^9/L$) 红细胞压积(HCT)偏高(45.8%) 大血小板比率偏高(45.4%) 大血小板数目偏高($91 \times 10^9/L$)

操作员：刘慧芳 检查日期：2025-02-26 检查医生：康建忠

肾功三项

项目名称	检查结果	单位	参考值	提示
肌酐(CREA)	51.50	$\mu\text{mol/L}$	41--73	
尿酸(UA)	245.00	$\mu\text{mol/L}$	140--340	
尿素测定(Urea)	2.90	mmol/L	2.6--7.5	

***小结:**

未见异常

操作员：祁佳佳 检查日期：2025-02-26 检查医生：康建忠

空腹血糖

项目名称	检查结果	单位	参考值	提示
葡萄糖(GLU)	5.26	mmol/L	3.89--6.1	

***小结:**

未见异常

操作员：祁佳佳 检查日期：2025-02-26 检查医生：康建忠

生殖道微生态

项目名称	检查结果	单位	参考值	提示
线索细胞	-			

清洁度	II			
上皮细胞(白带)	+			
滴虫	-			
G-球菌	-			
霉菌	-			
G-杆菌	-			
G+杆菌	+			
G+球菌	-			

***小结:**

G+杆菌+

操作员：祁佳佳 检查日期:2025-02-27

检查医生:康建忠

血型检测

项目名称	检查结果	单位	参考值	提示
ABO 血型	B 型			
RH 血型	阳性			*

***小结:**

未见异常

操作员：祁佳佳 检查日期:2025-02-26

检查医生:康建忠

血脂四项

项目名称	检查结果	单位	参考值	提示
动脉硬化指数	1.78		1.31--3.19	
总胆固醇(CHOL)	5.78	mmol/L	2.59--5.2	↑
甘油三脂(TG)	1.48	mmol/L	0.7--1.7	
低密度脂蛋白(LDL)	2.33	mmol/L	0--4.13	
高密度脂蛋白(HDL)	1.31	mmol/L	0.77--1.55	

***小结:**

总胆固醇(CHOL)偏高(5.78 mmol/L)

操作员：祁佳佳 检查日期:2025-02-26

检查医生:康建忠

肝功能三项

项目名称	检查结果	单位	参考值	提示
γ-谷氨酰转肽酶(GGT)	25.0	U/L	7--45	
丙氨酸氨基转移酶(ALT)	30.00	U/L	7--40	
门冬氨酸氨基转移酶(AST)	27.00	U/L	13--35	
谷草比谷丙	0.90		0.4--2.5	

*小结:

未见异常

操作员：祁佳佳 检查日期:2025-02-26 检查医生:康建忠

大同现代医学检验实验室

液基薄层细胞学图文报告

ID: 2025113707

病理号: 104298

姓名: 段秀青

性别: 女

年龄: 56岁

送检科室:

电话号码: 13546039000

床号:

病历号:

体检号: 2212280591

送检医院: 大同瑞慈康复体检

送检日期: 2025-02-26

末次月经:

送检医生:

采样日期:

报告日期: 2025-02-26

标本满意度: 满意

细胞量: >45%

红细胞:

经期样本:

颈管细胞:

化生细胞:

鳞状细胞:

宫颈柱状细胞:

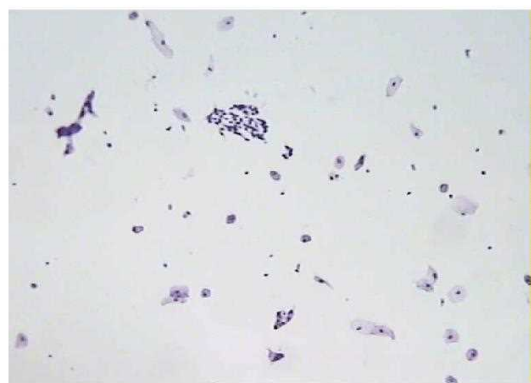
未见上皮内病变/恶性细胞:

正常范围内:

良性反应性改变:

- 炎性:
- 放疗:
- 妊娠:
- 萎缩性:
- 宫内避孕器:
- 其他:

- 轻度:
- 中度:
- 重度:



病原体: 滴虫感染:

念珠菌感染:

细菌感染:

提示 HPV 感染:

疱疹病毒感染:

鳞状上皮细胞分析:

非典型鳞状细胞:

- 倾向上皮内瘤变:
- 倾向良性反应性改变:
- 不能明确意义(ASC-US):
- 不排除高度病变(ASC-H):

上皮内低度病变:

鳞癌:

上皮内高度病变:

- CIN2:
- CIN3:

腺上皮细胞分析:

非典型腺细胞:

- 宫内膜:
- 来源不明:

非典型腺细胞(宫颈管):

- 倾向原位腺癌:
- 不能明确意义:
- 倾向良性反应性改变:

腺癌:

- 宫颈管:
- 宫内膜:
- 其它:

炎细胞:

- 轻度:
- 中度:
- 重度:

可疑腺癌:

诊断意见: 未见上皮内病变或恶性细胞 (NILM)。

建议:

报告医师: 张荣生

地址: 大同市魏都大道 79 号, 本报告医师签字后有效
咨询: 0352-2830587 4006-122-995

妇科细胞学是筛查项目, 出于技术原因, 可能会有假阴性结果, 本检测仅对来样负责, 如果对结果有疑义, 请在收到报告 7 天内与我们联系。

大同瑞慈康复医院 12导联心电图报告

段秀青 女 56岁

体检号:409854

病床号:

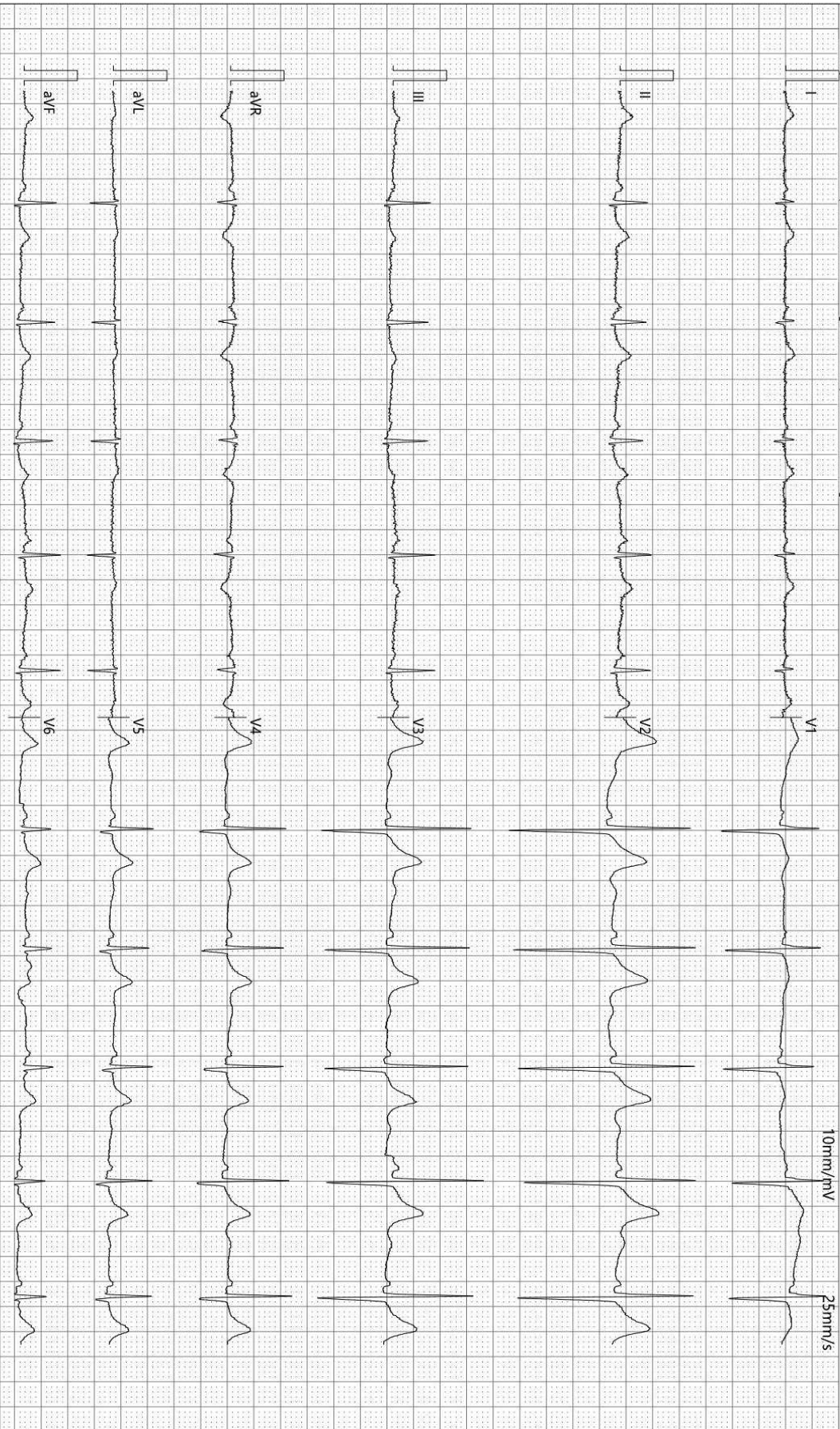
诊断结果:

- 1.窦性心律
- 2.正常心电图

诊断医生:

张廷生
陶志峰

HR : 64bpm [60 ~ 100bpm]
P : 101ms [0 ~ 110ms]
PR : 138ms [120 ~ 200ms]
QRS : 83ms [60 ~ 100ms]
QT/QTc : 394/407ms [320 ~ 440/0 ~ 460ms]
P/QRS/T : 61/89/53deg. [0 ~ 75/-30 ~ 90/0 ~ 75deg]
RV5/SV1 : 0.812/1.073mV [0.0 ~ 2.5/0.0 ~ 2.0mV]



检查时间:2025-02-26 08:49:30

诊断时间:2025-02-26 08:55:31

SEMIP V1.90

仅供临床参考

Rich 大同瑞慈康复医院
超声诊断图文报告

流水号: 2212280591

超声号: 1800931

姓名: 段秀青

年龄: 56 岁

性别: 女

检查设备: Vivid E95

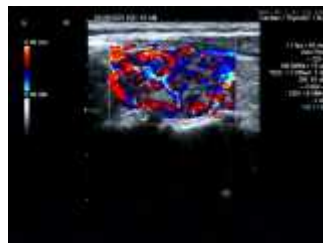
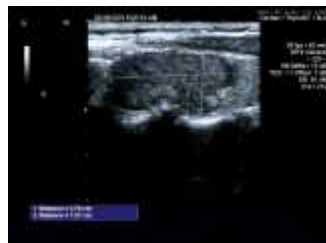体检号: 409854

申请医院: 本院

体检科室: 体检科

检查部位: 甲状腺彩超

经典图像:



影像所见:

甲状腺双侧叶形态正常, 包膜完整, 左侧叶上极探及不均质低回声结节, 大小约 2.7*1.4*1.6cm, 边界清, 形态欠规则, CDFI: 周边及内部血流信号较丰富。余右侧叶实质回声均匀。
双侧颈部未见明显肿大淋巴结。

影像诊断:

甲状腺左侧叶结节 TI-RADS 3-4 级 建议复查

报告医师: 李菊蓉

检查日期: 2025-02-26

审核医师: 李菊蓉

报告日期: 2025-02-26



注: 本报告仅供临床医生参考!

地址: 大同市魏都大道 79 号。若有疑问, 请致电: 0352---2830580

Rich 大同瑞慈康复医院
超声诊断图文报告

流水号: 2212280591

超声号: 1801002

姓名: 段秀青

年龄: 56 岁

性别: 女

检查设备: Vivid E95

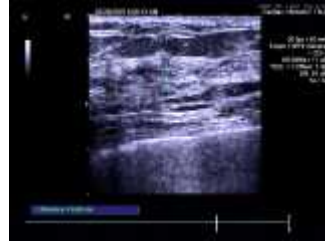
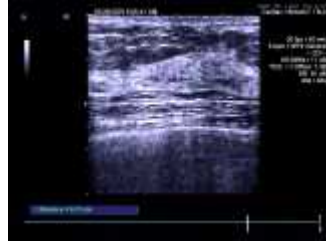
体检号: 409854

申请医院: 本院

体检科室: 体检科

检查部位: 乳腺彩超

经典图像:



影像所见:

双侧乳腺腺体层次清晰, 右乳腺体厚 0.8cm, 左乳腺体厚 0.7cm, 乳导管未见扩张, 未见明显占位性病变, CDFI: 未见异常血流信号。

双侧腋下未见明显肿大淋巴结。

影像诊断:

双侧乳腺未见明显异常

报告医师: 李菊蓉

检查日期: 2025-02-26

审核医师: 李菊蓉

报告日期: 2025-02-26



注: 本报告仅供临床医生参考!

地址: 大同市魏都大道 79 号。若有疑问, 请致电: 0352---2830580

Rich 大同瑞慈康复医院
超声诊断图文报告

流水号: 2212280591

超声号: 1801005

姓名: 段秀青

年龄: 56 岁

性别: 女

检查设备: Vivid E95

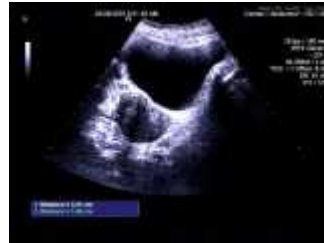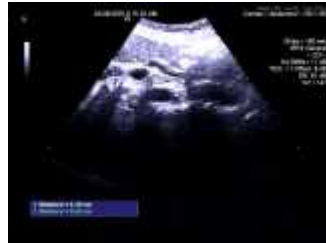体检号: 409854

申请医院: 本院

体检科室: 体检科

检查部位: 全腹彩超

经典图像:



影像所见:

肝脏大小形态正常, 包膜光滑完整, 实质回声均匀, 肝内管道系统走行清晰, 门静脉及肝内胆管不扩张。

胆囊切除术后, 肝外胆管不扩张, 胆总管内径约 0.5cm, 超声探及其长度约 4.1cm, 其内未见明显异常回声, 余段因肠气干扰显示不清。

胰腺大小形态正常, 实质回声均匀, 主胰管不扩张。

脾脏大小形态正常, 实质回声均匀, 脾门静脉不宽。

双肾大小形态正常, 皮髓质分界清晰, 集合系统未见分离, 双侧输尿管未见扩张。

膀胱充盈佳, 未见明显异常。

后位子宫, 大小约 4.5*4.1*4.1cm, 肌壁回声欠均匀, 于前壁探及低回声结节, 大小约 2.2*1.4cm, 边界清, 形态规则, 内膜线清晰, 厚 0.3cm, 宫颈厚约 2.3cm, 双侧附件区未见异常。

影像诊断:

1. 胆囊切除术后 肝外胆管不扩张
2. 子宫肌瘤

报告医师: 李菊蓉

检查日期: 2025-02-26

审核医师: 李菊蓉

报告日期: 2025-02-26



注: 本报告仅供临床医生参考!

地址: 大同市魏都大道 79 号。若有疑问, 请致电: 0352-2830580

ID号: 2212280591

影像号: CT20250226005

姓名: 段秀青

年龄: 56岁

性别: 女

检查设备: 西门子量子双源 CT

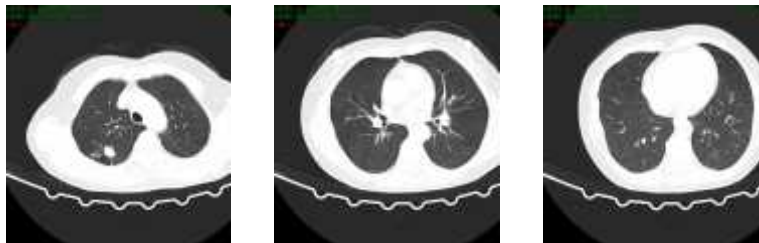
体检号: 409854

申请医院: 本院

体检科室: 体检科

检查部位: CT 检查

经典图像:



影像所见:

胸廓对称, 纵隔无偏移。双肺支气管血管纹理模糊, 增多, 小叶性结构增多, 模糊, 右肺上叶纤维钙化斑块灶, 段以上支气管通畅, 心影形态未见异常, 冠状动脉走行区钙化, 纵隔内气管隆突旁、肺门旁淋巴结部分钙化斑。两侧胸膜未见异常。

影像诊断:

呼吸性细支气管炎
右肺上叶纤维钙化灶
冠状动脉硬化性改变, 进一步检查

报告医师: 剧艳军

检查日期: 2025-02-27

审核医师: 剧艳军

报告日期: 2025-02-27