



2212280573

# 大同瑞慈健康体检

## 报 告 册

体检编号	409836	工号	44
姓名	黄燕平		
性别	男	年龄	38岁
单位	山西煤炭运销集团大同有限		
部门	山西煤炭运销集团大同有限公司		
联系电话	15803429303		
体检日期	2025-05-24		

尊敬的黄燕平先生您好！

首先，瑞慈健康体检全体员工欢迎您的光临，并对您的信任表示衷心的感谢！

您于 2025-05-24 （体检编号：409836）完成健康检查，本机构的各科医生已根据您的体检项目及结果，汇总成此份健康体检报告，并经总检医生审核。据此提出对您健康状况的综合分析及建议。

瑞慈健康体检倡导“大健康、大康复”，提出“健康是第一财富（Rich）”的人文理念。希望您仔细阅读并妥善地保管此份健康体检报告，并认真关注报告中的提示与建议，若您对报告内容有任何疑问，可直接与瑞慈健康体检客服部联系，进一步咨询。

健康体检咨询电话：0352-2824444

客户服务咨询电话：0352-2830597

400-6112995

瑞慈健康体检报告由下列内容组成：

第一部分：主检报告

第二部分：分科分项结果

第三部分：检验报告

第四部分：附表

## 主检报告

## 检查综述

- 1、【身高、体重、血压】 (1) 体重指数 27.76：超重
- 2、【血脂四项】 总胆固醇(CHOL)偏高(6.17 mmol/L) 高密度脂蛋白(HDL)偏高(1.69 mmol/L)
- 3、【尿液分析+尿沉渣】 粘液丝偏高(3 /HP)
- 4、【CT检查】 右肺下叶胸膜下间质结节灶，低危结节
- 5、【心电图】 1. 窦性心律 2. 心电轴右偏 3. 逆钟向转位
- 6、【全腹彩超】 1. 胆囊息肉 2. 前列腺钙化斑

## 医生建议

## 【超重】：

- (1) 体重指数是判断体重超标或偏低的主要指标。体重是反映和衡量一个人健康状况的重要标志之一，过胖和过瘦都不利于健康，身高体重不协调也不会给人以美感。体重的变化，还会直接反映身体长期的热量平衡状态。
- (2) 当需要比较及分析一个人的体重对于不同身高的人所带来的健康影响时，体重指数是一个中立而可靠的指标。其主要适用于需要体重测试、体型肥胖和全身检查的人群。
- (3) 体重指数(BMI)是世界卫生组织推荐的国际统一使用的肥胖分型标准，也是目前国际上常用的衡量人体胖瘦程度以及是否健康的一个标准，其计算方式为： $BMI = \text{体重(千克)} / \text{身高(米} \times \text{米)}$ 。成人的标准值是BMI18.5-23.9之间。低于18.5为体重指数偏低；高于23.9则为体重指数偏高。
- (4) 一般表现为体重超重或肥胖，超重及肥胖会出现一系列代谢性疾病，如高血压、高血糖、高血脂、高尿酸血症等，所以体重指数偏高者一定要注意控制体重。
- (5) 合理控制饮食，食品多样化，食物纤维可适量增加，饮食规律，避免暴饮暴食，低盐、低脂饮食为主，减少高热量食物的摄入。
- (6) 加强体育锻炼，每天最少保持30分钟的中等强度运动。鼓励每天至少快步走6000步比较健康。肥胖患者不适合较剧烈的运动，会加重膝关节的负担，可以选择游泳、划船等对膝关节负荷较小的运动。
- (7) 定期检查血糖、血脂、肝功、肝脏B超等，积极治疗基础性疾病。
- (8) 减少热量摄取及增加热量消耗。强调以健康行为、饮食、运动为主的综合治疗。

## 【总胆固醇(CHOL)偏高】：

- (1) 总胆固醇是脂质的主要成分之一，其数量受年龄、家族、性别、饮食、遗传等多种因素影响。总胆固醇对人体生长发育以及新陈代谢有重要的作用，正常值是2.59-5.20mmol/L。
- (2) 总胆固醇升高后，会增加类脂物质的堆积，会产生更多的血管斑块，进而增加心脑血管疾病的风险。大于5.21-5.69mmol/L是胆固醇的临界偏高，即使是一个完全健康的人，只要总胆固醇 $>7.2\text{mmol/L}$ 或低密度脂蛋白 $>4.9\text{mmol/L}$ ，未来发生心脑血管的风险就明显增高，应该马上治疗。
- (3) 总胆固醇升高根据病因可分为两大类：一是原发性，是由于遗传因素缺陷所致，另一种是继发性，可引起其升高的疾病主要有糖尿病、高血压、甲减、肝肾疾病等。
- (4) 降低总胆固醇的治疗中，原发性偏高应积极应用降脂药，曾经选择他汀类药物，胆固醇不能达标的，可联合用药(如依折麦布等)。
- (5) 如果总胆固醇偏高，且患者有糖尿病、高血压、甲减、肝肾疾病或者已经发生心脑血管疾病的人更应积极用药，控制降低疾病风险。
- (6) 戒烟，增强运动，采用低脂、低糖饮食，少食富含脂肪、胆固醇及饱和脂肪酸的食物，多进食蔬菜、水果、豆制品、粗粮、鱼和高纤维食品。
- (7) 必要时在医师指导下使用降脂药物治疗，并前往内分泌科复诊。

## 【高密度脂蛋白(HDL)偏高】：

- (1) 高密度脂蛋白(HDL)主要在肝脏合成，具有抗动脉粥样硬化的功能，是冠心病的保护因子。高密度脂蛋白(HDL)能将周围组织包括动脉壁内的胆固醇运转到肝脏进行代谢，是一种抗动脉粥样硬化的血浆脂蛋白。
- (2) 高密度脂蛋白(HDL)的含量与心血管的发病率和病变程度呈负相关，即高密度脂蛋白(HDL)减低，患冠心病的危险性增加；高密度脂蛋白(HDL)含量增高，患冠心病的危险性降低。
- (3) 高密度脂蛋白(HDL)对冠心病的临床诊断是一个重要的参考指标。它的升高是临床冠心病保护因子之一，并能防治和延缓动脉粥样硬化的发展。
- (4) 血清中高密度脂蛋白(HDL)的降低，预示着冠心病的出现。临床上常同时测定高密度脂蛋白(HDL)和血清总胆固醇，并根据它们的比值作为冠心病的信息指标。
- (5) 高密度脂蛋白(HDL)减少，主要见于冠心病、冠状动脉粥样硬化、高甘油三酯血症、慢性贫血、脑血管病、糖尿病、急慢性肝炎、肝硬化等疾病。
- (6) 戒烟，增强运动，采用低脂、低糖饮食，少食富含脂肪、胆固醇及饱和脂肪酸的食物，多进食蔬菜、水果、豆制品、粗粮、鱼和高纤维食品。
- (7) 建议当高密度脂蛋白(HDL)减少时，可参考其他相关指标，积极治疗基础性疾病，往内分泌科复诊。

**【粘液丝偏高】：**

- (1) 尿常规中粘液丝是由尿路中细胞分泌出来的，在有尿路感染时分泌会明显增多，且伴有炎症细胞的出现。
- (2) 粘液丝偏高，可分为生理性偏高和病理性偏高两种，生理性偏高一般是由于喝水较少导致的尿液浓缩，一般在喝水后就能达到稀释的效果。
- (3) 病理性的粘液丝偏高是由于泌尿系炎症或者是前列腺炎导致的，需要注意观察，多喝水，同时有白细胞等炎症细胞增多时，应及时服用抗感染药物治疗。如果仅有粘液丝的增多而没有白细胞等炎症细胞增多时，尿路有炎症的可能性不大。
- (4) 建议平时饮食注意清淡，多喝水，少吃油腻和辛辣的食物，要注意个人清洁卫生，勤洗阴部，注意休息。

**【右肺下叶胸膜下间质结节灶】：**

- (1) 建议呼吸内科诊断治疗。

**【心电图右偏】：**

- (1) 生理情况下可见于瘦长体型者。病理情况下可见于各种原因引起的右室肥厚、右束支、左后分支传导阻滞、肺气肿。
- (2) 无症状者无需特殊治疗，可定期复查心电图。有症状（心悸、心慌、胸闷）者，请往心内科结合临床治疗。定期复查。

**【逆钟向转位】：**

- (1) 建议心内科结合临床

**【前列腺钙化斑】：**

- (1) 1、前列腺钙化斑大多数是由于前列腺炎症之后，前列腺内部组织局部出现了纤维化、钙质沉积而引起的。多数患者都是在体检时通过彩超检查时发现的，一般情况没有不适症状不需治疗。2、部分患者如有不适症状，建议前往泌尿科诊断治疗。

**【胆囊息肉】：**

- (1) 胆囊息肉又称胆囊隆起样病变，其临床症状无特异性，大部分患者为查体时所发现。主要症状为中上腹部隐痛。发病年龄多在30~50岁，以中青年为主。
- (2) 一般认为，胆囊息肉是胆囊癌的诱发因素，如胆囊息肉大于1cm时，最好先行手术治疗，以杜绝胆囊癌的发生。
- (3) 胆囊息肉临床特点有，一是发病率逐渐增高。高胆固醇饮食、长期酗酒、过多进食刺激性饮食、饮食规律紊乱如：不吃早餐、晚餐过盛、过多等不良饮食习惯多可造成胆囊息肉的形成；
- (4) 二是隐蔽攻击性强。胆囊息肉多无症状，85%以上的患者都是在例行体检中发现。3-4mm以下的息肉在CT和核磁共振中难以发现或常常漏诊；
- (5) 禁酒及含酒精类饮料，因酒精在体内主要通过肝脏分解、解毒，所以，酒精可直接损伤肝功能，引起肝胆功能失调，使胆汁的分泌、排出过程紊乱，从而刺激胆囊息肉增长。

(6) 饮食规律、吃好早餐对胆囊息肉患者很重要。肝脏主要分泌胆汁，分泌的胆汁存储入胆囊内，而胆汁的功能主要是消化油性食物。如果不吃早餐，胆汁在胆囊内滞留时间长，可刺激胆囊形成胆囊息肉或使原来的息肉增大或发生变化。所以，要调配营养丰富的早餐和养成吃早餐的生活习惯。

(7) 低胆固醇饮食，胆固醇摄入过多，可加重肝胆的代谢负担，并引起多余的胆固醇在胆囊壁结晶、积聚和沉淀，从而形成息肉，所以，胆囊息肉患者应降低胆固醇摄入量，尤其是晚上，应避免进食高胆固醇类食品，如鸡蛋（尤其是蛋黄）、肥肉、海鲜、无鳞鱼类、动物内脏等食品。

(8) 宜多食各种新鲜水果、蔬菜，进低脂肪、低胆固醇食品，如香菇、木耳、芹菜、豆芽、海带、藕、鱼肉、兔肉、鸡肉、鲜豆类等；宜多食干豆类及其制品；宜选用植物油，不用动物油；

(9) 少吃辣椒、生蒜等刺激性食物或辛辣食品；不用油煎、炸、烤、熏的烹调方法；饮水时，用少量山楂、银杏、绞股蓝草放入水杯中饮用。

汇总医生： 樊兴国

主检日期： 2025-05-26

主检医生：

## 分科结果

### 身高、体重、血压

项目名称	检查结果	项目名称	检查结果
身高	175cm	体重	85kg
血压	134/75mmHg		

**\*小结:**

(1) 体重指数 27.76: 超重

操作员: 张文静

检查日期: 2025-05-24

检查医生: 名燕凌

## 检验报告

## 尿液分析+尿沉渣

项目名称	检查结果	单位	参考值	提示
白细胞尿	0	个/u1	0--13	
上皮细胞(EC)	0	/HP	0--28	
管型(CAST)	0	个/u1	0--1	
霉菌(尿)	0	/HP	0--0	
结晶	0	/HP	0--10	
透明度(CLA)	清亮			
胆红素(BIL)	-		阴性	
隐血(ERY)	-		阴性	
小圆上皮细胞(SRC)	0	个/u1	0--0	
维生素C	-		阴性	
异常红细胞	2	个/u1	0--3	
红细胞(正常)	0	个/u1	0--6	
鳞状上皮细胞	0	个/u1	0--0	
粘液丝	3	个/u1	0--0	↑
颜色(Colour)	淡黄色			
尿葡萄糖(GLU)	-		阴性	
酮体(KET)	-		阴性	
比重(SG)	1.025		1.003--1.030	
酸碱度(PH)	6.0		4.5--8.0	
尿蛋白质(PRO)	-		阴性	
尿胆原(URO)	-		阴性	
亚硝酸盐(NIT)	-		阴性	
红细胞(尿)(RBC)	2	个/u1	0--6	
尿白细胞(LEU)	-		阴性	

**\*小结：**

粘液丝偏高(3 /HP)

操作员：王小雪 检查日期:2025-05-24

检查医生:康建忠

**血常规（五分类）**

项目名称	检查结果	单位	参考值	提示
白细胞(WBC)	6.68	$10^9/L$	3.5--9.5	
淋巴细胞绝对值(LY#)	3.00	$10^9/L$	1.1--3.2	
淋巴细胞百分比(LY%)	44.9	%	20--50	
中性粒细胞绝对值(GR#)	3.17	$10^9/L$	1.8--6.3	
中性粒细胞百分比(GR%)	47.5	%	40--75	
嗜碱性粒细胞绝对值(BA#)	0.03	$10^9/L$	0--0.06	
嗜碱性粒细胞百分比(BA%)	0.5	%	0--1.0	
嗜酸性粒细胞绝对值(E0#)	0.12	$10^9/L$	0.02--0.52	
嗜酸性粒细胞百分比(E0%)	1.7	%	0.4--8.0	
血小板(PLT)	290	$10^9/L$	125--350	
血小板分布宽度(PDW)	15.6	%	15--17	
平均血小板体积(MPV)	8.6	f1	6.0--14.0	
血小板压积(PCT)	0.251	%	0.11--0.28	
红细胞(RBC)	5.24	$10^{12}/L$	4.3--5.8	
血红蛋白	160	g/L	130--175	
红细胞压积(HCT)	48.8	%	40--50	
红细胞平均体积(MCV)	93.0	f1	82--100	
平均血红蛋白含量(MCH)	30.5	pg	27--34	
平均血红蛋白浓度(MCHC)	327	g/L	316--354	
单核细胞绝对值(MO#)	0.36	$10^9/L$	0.1--0.60	
单核细胞百分比(MO%)	5.4	%	3--10	
红细胞分布宽度标准差(RDW-SD)	44.4	f1	35--56	
红细胞分布宽度变异系数(RDW-CV)	12.8	%	10.6--16.6	

大血小板比率	15.9	%	11--45	
大血小板数目	46	$10^9/L$	30--90	
未成熟粒细胞数目	0.02	$10^9/L$	0--999	
未成熟粒细胞百分比	0.3	%	0--100	
有核红细胞数目	0.000	$10^9/L$	0--9999	
有核红细胞百分比	0.00	/100WBC	0--9999	

**\*小结:**

未见异常

操作员：黄璐瑶 检查日期：2025-05-24 检查医生：康建忠

**肾功三项**

项目名称	检查结果	单位	参考值	提示
肌酐(CREA)	89.50	$\mu\text{mol/L}$	57--97	
尿酸(UA)	299.00	$\mu\text{mol/L}$	200--420	
尿素测定(Urea)	6.88	$\text{mmol/L}$	3.1--8.0	

**\*小结:**

未见异常

操作员：梁可欣 检查日期：2025-05-24 检查医生：康建忠

**空腹血糖**

项目名称	检查结果	单位	参考值	提示
葡萄糖(GLU)	5.01	$\text{mmol/L}$	3.89--6.1	

**\*小结:**

未见异常

操作员：梁可欣 检查日期：2025-05-24 检查医生：康建忠

**同型半胱氨酸**

项目名称	检查结果	单位	参考值	提示
同型半胱氨酸	9.80	$\mu\text{mol/L}$	0--15	

**\*小结:**

未见异常

操作员：梁可欣 检查日期：2025-05-24 检查医生：康建忠

### 血脂四项

项目名称	检查结果	单位	参考值	提示
动脉硬化指数	1.79		1.31--3.19	
总胆固醇(CHOL)	6.17	mmol/L	2.59--5.2	↑
甘油三脂(TG)	1.45	mmol/L	0.7--1.7	
低密度脂蛋白(LDL)	3.03	mmol/L	0--4.13	
高密度脂蛋白(HDL)	1.69	mmol/L	0.77--1.55	↑

**\*小结:**

总胆固醇(CHOL)偏高(6.17 mmol/L) 高密度脂蛋白(HDL)偏高(1.69 mmol/L)

操作员：梁可欣 检查日期：2025-05-24 检查医生：康建忠

### 肝功能三项

项目名称	检查结果	单位	参考值	提示
γ-谷氨酰转肽酶(GGT)	42.0	U/L	10--60	
丙氨酸氨基转移酶(ALT)	34.00	U/L	9--50	
门冬氨酸氨基转移酶(AST)	25.00	U/L	15--40	
谷草比谷丙	0.74		0.4--2.5	

**\*小结:**

未见异常

操作员：梁可欣 检查日期：2025-05-24 检查医生：康建忠

# 大同瑞慈康复医院 12导联心电图报告

黄燕平 男 38岁 体检号:409836

病床号:

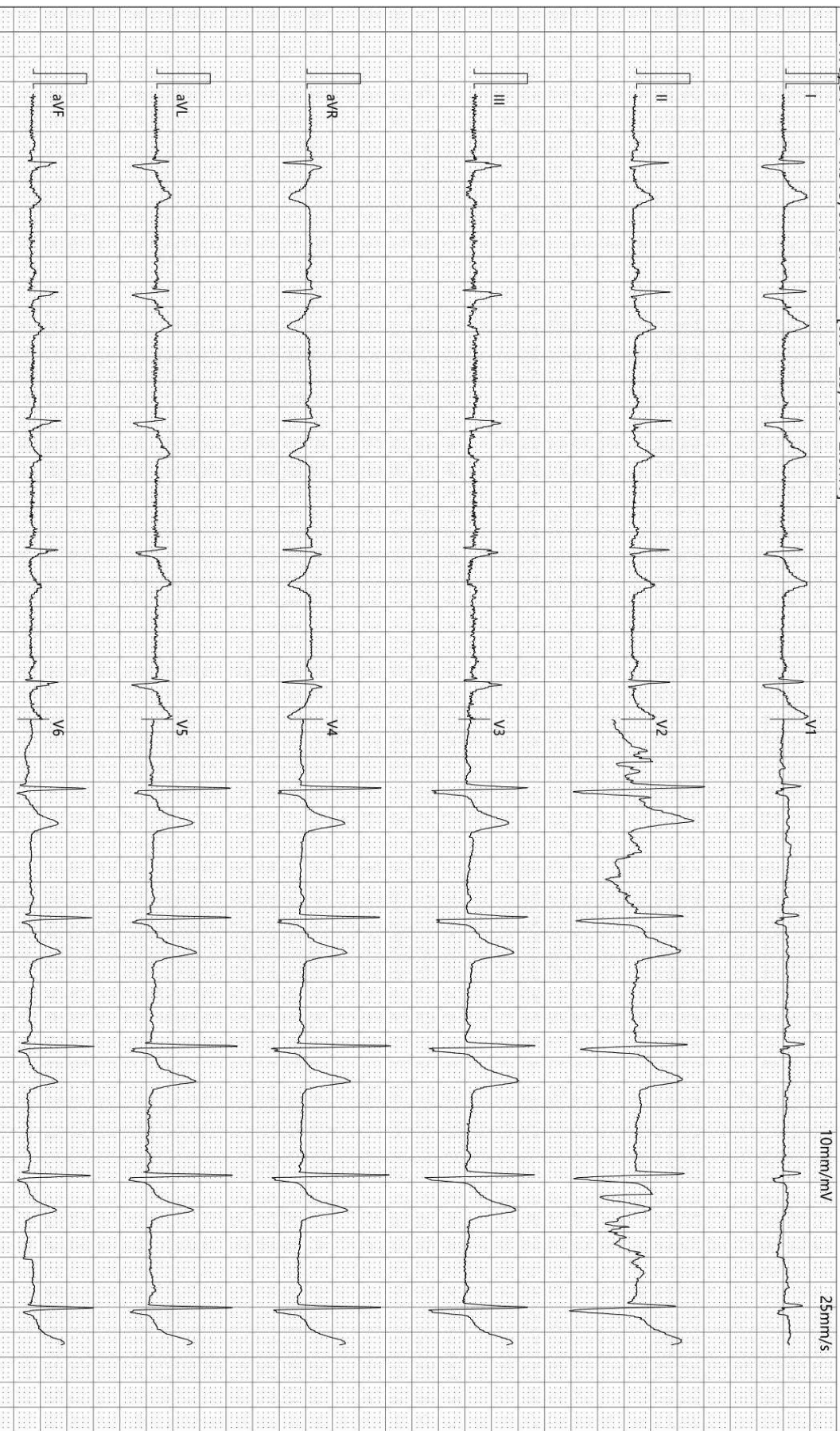
诊断结果:

- 1.窦性心律
- 2.心电图右偏
- 3.逆钟向转位

诊断医生:

*张生 陶志娟*

HR	: 60bpm	[60 ~ 100bpm]
P	: 0ms	[0 ~ 110ms]
PR	: 0 ↓ ms	[120 ~ 200ms]
QRS	: 113 ↑ ms	[60 ~ 100ms]
QT/QTc	: 409/410ms	[320 ~ 440/0 ~ 450ms]
P/QRS/T	: 0/93 ↑/24deg.	[0 ~ 75/-30 ~ 90/0 ~ 75deg]
RV5/SV1	: 1.515/0.145mV	[0.0 ~ 2.5/0.0 ~ 2.0mV]



检查时间:2025-05-24 07:39:43

诊断时间:2025-05-24 08:14:49

SEMIP V1.90

仅供临床参考

Rich 大同瑞慈康复医院  
超声诊断图文报告

流水号: 2212280573

超声号: 1847753

姓名: 黄燕平

年龄: 38 岁

性别: 男

检查设备: Vivid E95

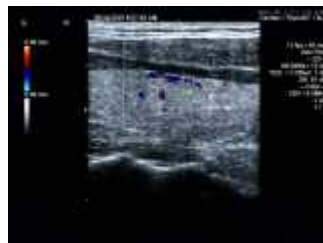
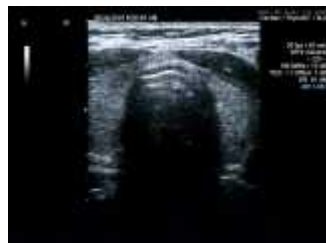体检号: 409836

申请医院: 本院

体检科室: 体检科

检查部位: 甲状腺彩超

经典图像:



影像所见:

甲状腺双侧叶形态正常, 包膜完整, 实质回声均匀, CDFI: 未见异常血流信号。  
双侧颈部未见明显肿大淋巴结。

影像诊断:

甲状腺双侧叶未见异常

报告医师: 李菊蓉

检查日期: 2025-05-24

审核医师: 李菊蓉

报告日期: 2025-05-24



注: 本报告仅供临床医生参考!

地址: 大同市魏都大道 79 号。若有疑问, 请致电: 0352---2830580

Rich 大同瑞慈康复医院  
超声诊断图文报告

流水号: 2212280573

超声号: 1847756

姓名: 黄燕平

年龄: 38 岁

性别: 男

检查设备: Vivid E95

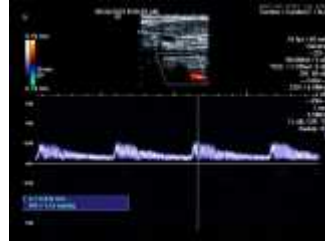
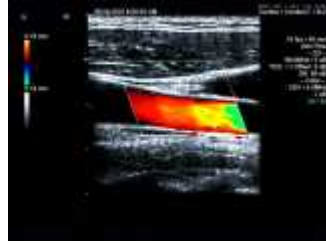
体检号: 409836

申请医院: 本院

体检科室: 体检科

检查部位: 颈部血管彩超

经典图像:



影像所见:

右锁骨下动脉起始处、双侧颈总动脉、颈内、颈外动脉起始段内中膜不增厚, 内壁光滑, 管壁未见明确强回声斑。  
CDFI: 血流充盈好。PW: 频谱形态正常。 双侧椎动脉走行正常, 椎动脉内径正常, 管壁不厚, 管腔内为无回声,  
CDFI: 血流充盈好。PW: 频谱正常。

影像诊断:

双侧颈动脉、椎动脉未见明显异常

报告医师: 李菊蓉

检查日期: 2025-05-24

审核医师: 李菊蓉

报告日期: 2025-05-24



注: 本报告仅供临床医生参考!

地址: 大同市魏都大道 79 号。若有疑问, 请致电: 0352---2830580

Rich 大同瑞慈康复医院  
超声诊断图文报告

流水号: 2212280573

超声号: 1847758

姓名: 黄燕平

年龄: 38 岁

性别: 男

检查设备: Vivid E95

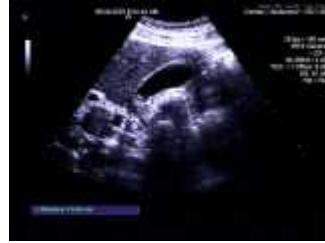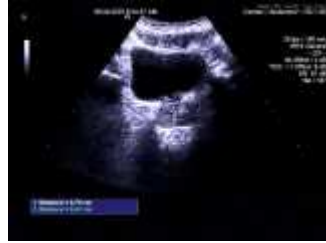体检号: 409836

申请医院: 本院

体检科室: 体检科

检查部位: 全腹彩超

经典图像:



影像所见:

肝脏大小形态正常, 包膜光滑完整, 实质回声均匀, 肝内管道系统走行清晰, 门静脉及肝内胆管不扩张。

胆囊大小形态正常, 壁不厚, 内壁探及高回声凸起, 直径约 0.5cm, 无声影, 不移动, 囊内透声好, 肝外胆管不扩张。

胰腺大小形态正常, 实质回声均匀, 主胰管不扩张。

脾脏大小形态正常, 实质回声均匀, 脾门静脉不宽。

双肾大小形态正常, 皮髓质分界清晰, 集合系统未见分离, 双侧输尿管未见扩张。

膀胱充盈佳, 未见明显异常。

前列腺形态正常, 大小约 3.7\*2.9\*3.0cm, 实质回声欠均匀, 内探及强回声斑, 大小约 0.7\*0.5cm。

影像诊断:

1. 胆囊息肉
2. 前列腺钙化斑

报告医师: 李菊蓉

检查日期: 2025-05-24

审核医师: 李菊蓉

报告日期: 2025-05-24



注: 本报告仅供临床医生参考!

地址: 大同市魏都大道 79 号。若有疑问, 请致电: 0352---2830580

ID 号: 2212280573

影像号: CT20250523052

姓名: 黄燕平

年龄: 38 岁

性别: 男

检查设备: 西门子量子双源 CT

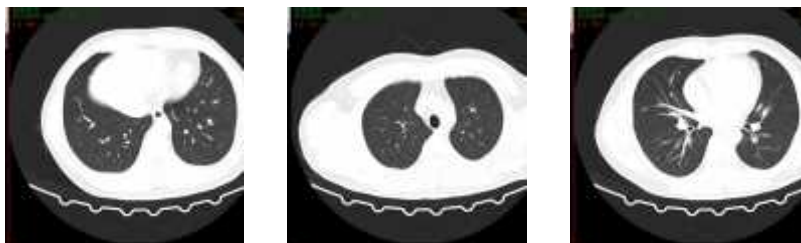
体检号: 409836

申请医院: 本院

体检科室: 体检科

检查部位: CT 检查

## 经典图像:



## 影像所见:

胸廓对称, 骨性肋骨完整, 胸壁软组织结构良好, 两肺支气管血管纹理走行分布良好, 支气管束结构清晰, 双肺通气良好, 右肺下叶胸膜下间质结节灶, 直径约 0.2cm (3-53 层面)。肺门结构未见异常。纵隔无偏移, 段以上支气管通畅。心影及大血管形态结构正常, 纵隔内未见肿大淋巴结。胸膜未见异常。

## 影像诊断:

右肺下叶胸膜下间质结节灶, 低危结节

报告医师: 剧艳军

检查日期: 2025-05-24

审核医师: 剧艳军

报告日期: 2025-05-24