



2212280550

大同瑞慈健康体检

报 告 册

体检编号	409813	工号	21
姓名	张天霞		
性别	女	年龄	37岁
单位	山西煤炭运销集团大同有限		
部门	山西煤炭运销集团大同有限公司		
联系电话	13994396743		
体检日期	2025-11-03		

尊敬的张天霞女士您好！

首先，瑞慈健康体检全体员工欢迎您的光临，并对您的信任表示衷心的感谢！

您于 2025-11-03 （体检编号：409813）完成健康检查，本机构的各科医生已根据您的体检项目及结果，汇总成此份健康体检报告，并经总检医生审核。据此提出对您健康状况的综合分析及建议。

瑞慈健康体检倡导“大健康、大康复”，提出“健康是第一财富（Rich）”的人文理念。希望您仔细阅读并妥善地保管此份健康体检报告，并认真关注报告中的提示与建议，若您对报告内容有任何疑问，可直接与瑞慈健康体检客服部联系，进一步咨询。

健康体检咨询电话：0352-2824444

客户服务咨询电话：0352-2830597

400-6112995

瑞慈健康体检报告由下列内容组成：

第一部分：主检报告

第二部分：分科分项结果

第三部分：检验报告

第四部分：附表

主检报告

检查综述

- 1、【身高、体重、血压】 (1) 体重指数 25.34：超重
- 2、【血常规（五分类）】 血小板分布宽度(PDW)偏低(10.1 f1) 血小板压积(PCT)偏高(0.306 %)
- 3、【生殖道微生态】 上皮细胞(白带)+/HP G+杆菌+
- 4、【尿液分析+尿沉渣】 鳞状上皮细胞偏高(5 /HP) 尿白细胞(LEU)+-
- 5、【腰椎 MRI】 1.腰 4-5 椎间盘膨出 2.腰背部皮下脂肪层水肿
- 6、【妇科内诊】 (1) 宫颈肥大
- 7、【全腹彩超】 1.宫颈那囊 2.盆腔积液

医生建议

【超重】：

(1) 体重指数是判断体重超标或偏低的主要指标。体重是反映和衡量一个人健康状况的重要标志之一，过胖和过瘦都不利于健康，身高体重不协调也不会给人以美感。体重的变化，还会直接反映身体长期的热量平衡状态。

(2) 当需要比较及分析一个人的体重对于不同身高的人所带来的健康影响时，体重指数是一个中立而可靠的指标。其主要适用于需要体重测试、体型肥胖和全身检查的人群。

(3) 体重指数(BMI)是世界卫生组织推荐的国际统一使用的肥胖分型标准，也是目前国际上常用的衡量人体胖瘦程度以及是否健康的一个标准，其计算方式为： $BMI = \text{体重(千克)} / \text{身高(米} \times \text{米)}$ 。成人的标准值是 BMI18.5-23.9 之间。低于 18.5 为体重指数偏低；高于 23.9 则为体重指数偏高。

(4) 一般表现为体重超重或肥胖，超重及肥胖会出现一系列代谢性疾病，如高血压、高血糖、高血脂、高尿酸血症等，所以体重指数偏高者一定要注意控制体重。

(5) 合理控制饮食，食品多样化，食物纤维可适量增加，饮食规律，避免暴饮暴食，低盐、低脂饮食为主，减少高热量食物的摄入。

(6) 加强体育锻炼，每天最少保持 30 分钟的中等强度运动。鼓励每天至少快步走 6000 步比较健康。肥胖患者不适合较剧烈的运动，会加重膝关节的负担，可以选择游泳、划船等对膝关节负荷较小的运动。

(7) 定期检查血糖、血脂、肝功、肝脏 B 超等，积极治疗基础性疾病。

(8) 减少热量摄取及增加热量消耗。强调以健康行为、饮食、运动为主的综合治疗。

【血小板分布宽度(PDW)偏低】：

(1) 供内科结合临床参考。

【血小板压积(PCT)偏高】：

(1) 血小板压积是指外周血中血小板的容积占血液容积的百分比。血小板压积偏高，如果在血小板数目正常的情况下，可不做考虑。如果血小板数目明显增高，建议往血液科进一步复查，以明确诊断。

【G+杆菌+】：

(1) 阴道微生物学检查是用于提示除阴道的正常菌群之外，可致病的菌群类别判断，用于临床治疗指导。

【上皮细胞(白带)+/HP】：

(1) 在生理情况下，阴道内的细胞新陈代谢会正常脱落，在取标本的时候会取到有脱落的上皮细胞，镜检时就会发现阳性，这属于正常的现象。如果同时阴道分泌物检查发现有病原菌感染的情况，建议往妇科进一步诊断治疗。

【鳞状上皮细胞偏高】：

(1)在生理情况下，机体正常的新陈代谢都会引起鳞状上皮细胞的脱离，这是一种正常的机体现象。如果长时间出现鳞状上皮细胞偏高的现象时，则有可能是尿路感染、泌尿系统结石等因素导致，应及时往泌尿外科进一步诊断治疗。

【尿白细胞(LEU)+-】：

(1)建议结合临床参考。

【腰背部皮下脂肪层水肿】：

(1)建议外科诊断治疗。

【椎间盘膨出】：

(1)椎间盘膨出指的是由于退行性变或者外伤导致间盘中央的髓核细胞组织突破内层纤维环，而未突破外层纤维环的状态。属于椎间盘突出症当中较轻的一种，临床症状较轻，可采取保守治疗，并可取得良好的疗效。建议骨科咨询及诊治。

【宫颈肥大】：

(1)宫颈肥大引起的原因一是慢性炎症长期刺激，使宫颈充血、水肿，宫颈腺体和间质发生增生而导致宫颈不同程度的肥大、硬度增加。
(2)二是在宫颈腺体的深部可能出现粘液潴留，形成大小不等的囊肿，使宫颈变得肥大。
(3)宫颈肥大有时可比正常宫颈增大2~4倍，宫颈表面可以是光滑的，也可有糜烂。宫颈质地一般较硬，这是纤维结缔组织增生所致的。
(4)如果是单纯性的宫颈肥大，一般不需特殊处理，妇科定期复查即可。

【盆腔积液】：

(1)盆腔积液是一种表现，而不是一种疾病，可分为生理性积液和病理性积液两种。生理性积液见于部分正常女性在月经期或排卵期，含有少量的积液。病理性积液可在盆腔炎、附件炎和子宫内膜异位症等疾病下产生的。
(2)建议月经干净3、4天后复查，如复查仍提示积液或有腹部疼痛等不适症状，不排除盆腔炎症，建议妇科诊治。

【宫颈那囊】：

(1)宫颈腺体囊肿又叫宫颈纳氏囊肿（可称‘纳囊’或‘那囊’），同宫颈糜烂、宫颈息肉一样，是慢性宫颈炎的一种表现。
(2)临床表现时可以看到宫颈表面突出多个大小不一的青白色囊泡（并非紫色），内含黏液，小的有米粒大，大的有玉米粒大，有的可以长得很大，突出于宫颈表面，甚至到达阴道口，根部与宫颈之间有蒂相连，常合并有宫颈肥大。
(3)对其形成原因是在宫颈糜烂愈合过程中，新生的鳞状上皮覆盖宫颈腺管口或伸入腺管，将腺管口阻塞；腺管周围的结缔组织增生或瘢痕形成压迫腺管，使腺管变窄甚至阻塞，腺体分泌物引流受阻，滞留形成的囊肿叫宫颈纳氏囊肿。
(4)对小的纳囊，无任何临床症状可不予处理；对于密集的较小的纳囊或比较大的纳囊，可考虑光疗、激光、微波、自凝刀等物理治疗。
(5)对于较大的突出于宫颈表面的纳囊，可考虑电刀切除治疗。上述治疗方法均无太大痛苦，也基本不会影响日常的工作和生活。

汇总医生： 樊兴国

主检日期： 2025-11-04

主检医生：

分科结果

身高、体重、血压

项目名称	检查结果	项目名称	检查结果
身高	165cm	体重	69kg
血压	117/70mmHg		

***小结:**

(1) 体重指数 25.34: 超重

操作员：陈红锦 检查日期:2025-11-03 检查医生：名燕凌

妇科内诊

项目名称	检查结果	项目名称	检查结果
外阴	正常	尿道口	正常
阴道	通畅	子宫	正常
附件	正常	宫颈	肥大
后穹窿	正常		

***小结:**

(1) 宫颈肥大

操作员：薛荣丽 检查日期:2025-11-03 检查医生：薛荣丽

检验报告

尿液分析+尿沉渣

项目名称	检查结果	单位	参考值	提示
白细胞尿	3	个/u1	0--13	
上皮细胞(EC)	5	/HP	0--28	
管型(CAST)	0	个/u1	0--1	
霉菌(尿)	0	/HP	0--0	
结晶	2	/HP	0--10	
透明度(CLA)	清亮			
胆红素(BIL)	-		阴性	
隐血(ERY)	-		阴性	
小圆上皮细胞(SRC)	0	个/u1	0--0	
维生素C	-		阴性	
异常红细胞	0	个/u1	0--3	
红细胞(正常)	0	个/u1	0--6	
鳞状上皮细胞	5	个/u1	0--0	↑
粘液丝	0	个/u1	0--0	
颜色(Colour)	淡黄色			
尿葡萄糖(GLU)	-		阴性	
酮体(KET)	-		阴性	
比重(SG)	1.015		1.003--1.030	
酸碱度(PH)	7.5		4.5--8.0	
尿蛋白质(PRO)	-		阴性	
尿胆原(URO)	-		阴性	
亚硝酸盐(NIT)	-		阴性	
红细胞(尿)(RBC)	0	个/u1	0--6	
尿白细胞(LEU)	+-		阴性	

*小结：

鳞状上皮细胞偏高(5 /HP) 尿白细胞(LEU)+-

操作员：祁佳佳 检查日期：2025-11-03

检查医生：康建忠

血常规（五分类）

项目名称	检查结果	单位	参考值	提示
白细胞(WBC)	8.83	$10^9/L$	3.5--9.5	
淋巴细胞绝对值(LY#)	2.13	$10^9/L$	1.1--3.2	
淋巴细胞百分比(LY%)	24.1	%	20--50	
中性粒细胞绝对值(GR#)	6.26	$10^9/L$	1.8--6.3	
中性粒细胞百分比(GR%)	71.0	%	40--75	
嗜碱性粒细胞绝对值(BA#)	0.02	$10^9/L$	0--0.06	
嗜碱性粒细胞百分比(BA%)	0.2	%	0--1.0	
嗜酸性粒细胞绝对值(E0#)	0.09	$10^9/L$	0.02--0.52	
嗜酸性粒细胞百分比(E0%)	1.0	%	0.4--8	
血小板(PLT)	320	$10^9/L$	125--350	
血小板分布宽度(PDW)	10.1	%	15--17	↓
平均血小板体积(MPV)	9.6	f1	6.0--14.0	
血小板压积(PCT)	0.306	%	0.11--0.28	↑
红细胞(RBC)	4.44	$10^{12}/L$	3.8--5.1	
血红蛋白	131	g/L	115--150	
红细胞压积(HCT)	40.9	%	35--45	
红细胞平均体积(MCV)	92.2	f1	82--100	
平均血红蛋白含量(MCH)	29.5	pg	27--34	
平均血红蛋白浓度(MCHC)	320	g/L	316--354	
单核细胞绝对值(MO#)	0.33	$10^9/L$	0.1--0.6	
单核细胞百分比(MO%)	3.7	%	3--10	
红细胞分布宽度标准差(RDW-SD)	44.0	f1	35--56	
红细胞分布宽度变异系数(RDW-CV)	13.4	%	10.6--16.6	

大血小板比率	22.4	%	11--45	
大血小板数目	72	$10^9/L$	30--90	
未成熟粒细胞数目	0.00	$10^9/L$	0--0.6	
未成熟粒细胞百分比	0.0	%	0--10	
有核红细胞数目	0.002	$10^9/L$	0--9999	
有核红细胞百分比	0.02	/100WBC	0--9999	

***小结:**

血小板分布宽度(PDW)偏低(10.1 f1) 血小板压积(PCT)偏高(0.306 %)

操作员：祁佳佳 检查日期:2025-11-03

检查医生:康建忠

肾功三项

项目名称	检查结果	单位	参考值	提示
肌酐(CREA)	57.80	umol/L	41--73	
尿酸(UA)	280.00	umol/L	140--340	
尿素测定(Urea)	3.30	mmol/L	2.6--7.5	

***小结:**

未见异常

操作员：刘慧芳 检查日期:2025-11-03

检查医生:康建忠

空腹血糖

项目名称	检查结果	单位	参考值	提示
葡萄糖(GLU)	4.69	mmol/L	3.89--6.1	

***小结:**

未见异常

操作员：刘慧芳 检查日期:2025-11-03

检查医生:康建忠

生殖道微生态

项目名称	检查结果	单位	参考值	提示
线索细胞	-			
清洁度	III			

上皮细胞(白带)	+			
滴虫	-			
G-球菌	-			
霉菌	-			
G-杆菌	-			
G+杆菌	+			
G+球菌	-			

***小结:**

上皮细胞(白带)+/HP G+杆菌+

操作员：孙钰 检查日期:2025-11-04 检查医生:康建忠

血脂四项

项目名称	检查结果	单位	参考值	提示
动脉硬化指数	2.23		1.31--3.19	
总胆固醇(CHOL)	4.62	mmol/L	2.59--5.2	
甘油三脂(TG)	1.11	mmol/L	0.7--1.7	
低密度脂蛋白(LDL)	2.81	mmol/L	0--4.13	
高密度脂蛋白(HDL)	1.26	mmol/L	0.77--1.55	

***小结:**

未见异常

操作员：刘慧芳 检查日期:2025-11-03 检查医生:康建忠

肝功能三项

项目名称	检查结果	单位	参考值	提示
γ-谷氨酰转肽酶(GGT)	15.0	U/L	7--45	
丙氨酸氨基转移酶(ALT)	19.00	U/L	7--40	
门冬氨酸氨基转移酶(AST)	16.00	U/L	13--35	
谷草比谷丙	0.84		0.4--2.5	

***小结:**

未见异常

姓名：张天霞 性别：女 年龄：37 登记流水：2212280550 体检日期：2025-11-03

操作员：刘慧芳 检查日期：2025-11-03 检查医生：康建忠

大同现代医学检验实验室

液基薄层细胞学图文报告

ID: 2025122560

病理号: 110656

姓名: 张天霞

性别: 女

年龄: 37岁

送检科室:

电话号码: 13994396743

床号:

病历号:

体检号: 2212280550

送检医院: 大同瑞慈康复体检

送检日期: 2025-11-03

末次月经:

送检医生:

采样日期:

报告日期: 2025-11-03

标本满意度: 满意

细胞量: >45%

红细胞:

经期样本:

颈管细胞:

化生细胞:

鳞状细胞:

宫颈柱状细胞:

未见上皮内病变/恶性细胞:

正常范围内:

- 良性反应性改变:
- 炎症:
 - 轻度:
 - 中度:
 - 重度:
 - 放疗:
 - 妊娠:
 - 萎缩性:
 - 宫内避孕器:
 - 其他:

病原体: 滴虫感染: 念珠菌感染: 细菌感染:

提示 HPV 感染: 疱疹病毒感染:

鳞状上皮细胞分析:

- 非典型鳞状细胞:
- 倾向上皮内瘤变:
 - 倾向良性反应性改变:
 - 不能明确意义(ASC-US):
 - 不排除高度病变(ASC-H):
- 上皮内低度病变: 鳞癌:
- 上皮内高度病变:
- CIN2:
 - CIN3:

腺上皮细胞分析:

非典型腺细胞:

- 宫内膜:
- 来源不明:

非典型腺细胞(宫颈管):

- 倾向原位腺癌:
- 不能明确意义:
- 倾向良性反应性改变:

腺癌:

- 宫颈管:
- 宫内膜:
- 其它:

炎细胞:

- 轻度:
- 中度:
- 重度:

可疑腺癌:

诊断意见: 未见上皮内病变或恶性细胞 (NILM)。

建议:

报告医师: 张荣生

地址: 大同市魏都大道 79 号, 本报告医师签字后有效
咨询: 0352-2830587 4006-122-995

妇科细胞学是筛查项目, 出于技术原因, 可能会有假阴性结果, 本检测仅对来样负责, 如果对结果有疑义, 请在收到报告 7 天内与我们联系。

Rich 大同瑞慈康复医院
超声诊断图文报告

流水号: 2212280550

超声号: 2017507

姓名: 张天霞

年龄: 37 岁

性别: 女

检查设备: Vivid E95

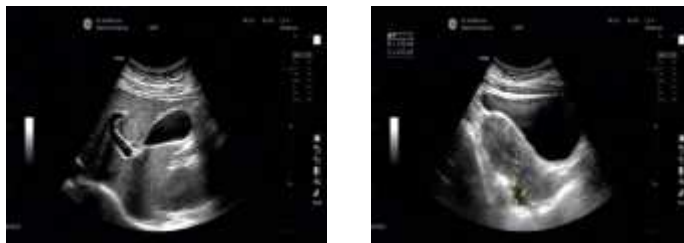
体检号: 409813

申请医院: 本院

体检科室: 体检科

检查部位: 全腹彩超

经典图像:



影像所见:

肝脏大小形态正常, 包膜光滑完整, 实质回声均匀, 肝内管道系统走行清晰, 门静脉及肝内胆管不扩张。

胆囊大小形态正常, 壁不厚、光滑, 囊内透声好, 肝外胆管不扩张。

胰腺大小形态正常, 实质回声均匀, 主胰管不扩张。

脾脏大小形态正常, 实质回声均匀, 脾门静脉不宽。

双肾大小形态正常, 皮髓质分界清晰, 集合系统未见分离, 双侧输尿管未见扩张。

膀胱充盈佳, 未见明显异常。

前位子宫, 大小形态正常, 肌壁回声均匀, 内膜线清晰, 厚 0.8cm, 宫颈厚约 2.7cm, 内探及囊性结构, 直径约 0.5cm, 双侧附件区未见异常。

子宫后方探及液性暗区, 范围约 2.4*1.5cm。

影像诊断:

1. 宫颈那囊
2. 盆腔积液

报告医师: 李菊蓉

检查日期: 2025-11-03

审核医师: 李菊蓉

报告日期: 2025-11-03



注: 本报告仅供临床医生参考!

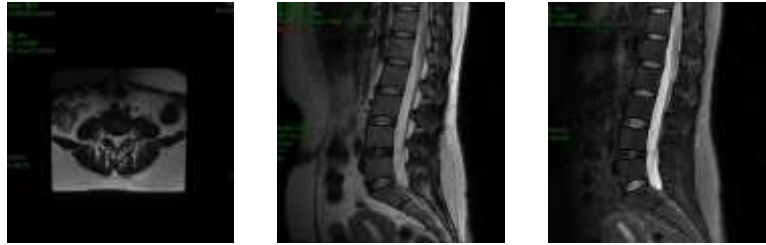地址: 大同市魏都大道 79 号。若有疑问, 请致电: 0352---2830580

ID号: 2212280550

影像号: MR20251102028

姓名: 张天霞 年龄: 37岁 性别: 女 检查设备: 西门子 1.5T 磁共振
体检号: 409813 申请医院: 本院 体检科室: 体检科 检查部位: 腰椎 MRI

经典图像:



影像所见:

腰椎椎体序列正常, 生理曲度存在。各椎体及附件骨结构正常。腰4-5椎间盘膨出, 硬膜囊前缘平直, 双侧神经根未见受压, 椎管及双侧椎间孔未见狭窄, 脊髓圆锥位置、形态、信号无异常。腰背部皮下脂肪层见条片状长T1长T2信号, T2抑脂像呈高信号。

影像诊断:

1. 腰4-5椎间盘膨出
2. 腰背部皮下脂肪层水肿

报告医师: 穆丽萍

检查日期: 2025-11-03

审核医师: 陈江莲

报告日期: 2025-11-03