



2212280542

大同瑞慈健康体检

报 告 册

体检编号	409805	工号	13
姓名	李明贤		
性别	女	年龄	50岁
单位	山西煤炭运销集团大同有限		
部门	山西煤炭运销集团大同有限公司		
联系电话	13015491750		
体检日期	2023-12-08		

尊敬的 李明贤女士 您好！

首先,瑞慈健康体检全体员工欢迎您的光临,并对您的信任表示衷心的感谢！

您于 2023-12-08 (体检编号: 409805) 完成健康检查,本机构的各科医生已根据您的体检项目及结果,汇总成此份健康体检报告,并经总检医生审核。据此提出对您健康状况的综合分析及建议。

瑞慈健康体检倡导“大健康、大康复”,提出“健康是第一财富 (Rich)”的人文理念。希望您仔细阅读并妥善地保管此份健康体检报告,并认真关注报告中的提示与建议,若您对报告内容有任何疑问,可直接与瑞慈健康体检客服部联系,进一步咨询。

健康体检咨询电话: **0352-2824444**

客户服务咨询电话: **0352-2830597**
400-6112995

瑞慈健康体检报告由下列内容组成:

第一部分:主检报告

第二部分:分科分项结果

第三部分:检验报告

第四部分:附表

主检报告

检查综述

- 1、【血脂四项】 动脉硬化指数偏高(3.20) 甘油三酯(TG)偏高(4.33 mmol/L)
- 2、【尿液分析+尿沉渣】 鳞状上皮细胞偏高(10 /HP)
- 3、【心电图】 1.窦性心律 2.左前分支阻滞 3.顺钟向转位
- 4、【心脏彩超】 左室舒张功能减低
- 5、【乳腺彩超】 双乳结节 BI--RADS 3级
- 6、【全腹彩超】 1.脂肪肝(轻度) 2.子宫切除术后, 盆腔未见异常

医生建议

【动脉硬化指数偏高】：

(1)动脉硬化指数偏高,提示动脉硬化的风险性会更高,也就是心脑血管疾病的发病率会相对较高。建议控制血脂、血糖,少吃油腻食物,多吃蔬菜水果,加强锻炼,减轻体重。

【甘油三酯(TG)偏高】：

- (1)甘油三酯是甘油和脂肪酸所构成的有机化合物,甘油三酯测定是脂类代谢的重要指标之一。
- (2)甘油三酯增高与冠心病的发生有着重要的相关性,随年龄增大而有上升的趋势,其增高最常见于高脂和过量糖类饮食、肥胖等。
- (3)甘油三酯主要功能是为机体提供能量,其正常值在0.7-1.7mmol/L之间,1.7-2.29mmol/L为边缘增高,提示应该注意饮食和运动了。
- (4)甘油三酯大于2.3mmol/L,就称为高甘油三酯血症。甘油三酯增高虽然不会直接导致血管斑块的形成,但也会间接引起心脑血管疾病风险增加,同时,当甘油三酯大于5.6mmol/L时,还会增加急性胰腺炎的风险,所以降低甘油三酯的基础主要是控制饮食,饮食控制不佳可以选择药物治疗。
- (5)生活方式的干预是控制甘油三酯水平升高的基础,包括减重,增加运动量,限制酒精摄入以及避免食用果糖和高碳水化合物食物。多食蔬菜水果,定期复查。
- (6)明显增高者在医师的指导下使用降脂药物治疗,首选他汀和贝特类药物。

【鳞状上皮细胞偏高】：

(1)在生理情况下,机体正常的新陈代谢都会引起鳞状上皮细胞的脱离,这是一种正常的机体现象。如果长时间出现鳞状上皮细胞偏高的现象时,则有可能是尿路感染、泌尿系统结石等因素导致,应及时往泌尿外科进一步诊断治疗。

【顺钟向转位】：

(1)建议心血管内科复查。

【左前分支阻滞】：

(1)多见于器质性心脏病,主要是治疗原发病,心血管内科专科治疗。

【左室舒张功能减低】：

(1)左心室舒张功能是指心肌弹性减低，心脏泵血功能减退。其引起原因，一是随着年龄的增长，心肌组织退行性变。其二是由于冠心病、高血压等慢性心肌病变。一般来说没有原发病变及年龄偏大的人员又无症状，不需要特殊处理，建议心内科结合临床考虑。

【双乳结节】：

(1)乳腺结节是乳腺组织导管和乳小叶在结构上的退行性变及进行性结缔组织的生长，主要以乳房周围性疼痛为特征，或在情绪变化、劳累、天气变化时加重，每月月经前疼痛加剧，行经后疼痛减退或消失。其主要原因是由于内分泌失调。

(2)建议少吃刺激性食物或进行药物治疗干预，必要时外科诊治。

【脂肪肝】：

(1)脂肪肝是指肝脏被脂肪浸润，为一种多病因引起的获得性疾病。

(2)脂肪肝是以肝细胞脂肪变性和脂肪蓄积为病理特征，最常见易患因素有超重或肥胖、进食油腻食物、高脂血症（尤其甘油三酯升高）、营养失调（营养过量或不足）、饮酒、高脂血症、少运动、糖耐量异常、减肥造成体重急剧下降、营养不良、中毒和药物等。

(3)当肝内脂类（主要为甘油三酯）含量超过肝重的5%时为脂肪肝。脂肪肝是一个常见的临床现象，不是一个独立性的疾病。

(4)值得注意的是，过多的脂肪在肝组织、肝细胞内浸润，引起肝细胞肿大，严重可致肝硬化。脂肪肝是可逆性的，合理饮食、运动及治疗后可恢复。

(5)合理控制饮食，控制总摄入量，低盐、低脂和低糖类饮食，少吃动物内脏，多吃蔬菜水果；

(6)控制危险因素，如控制体重、改善胰岛素抵抗、调整血脂紊乱，戒酒、戒烟，坚持长期有氧运动，加强体育锻炼；

(7)定期复查腹部彩超、血脂、肝功能。

【子宫切除术后】：

(1)建议妇科定期复查。

汇总医生： 樊兴国

主检日期： 2023-12-11

主检医生：

分科结果

身高、体重、血压

项目名称	检查结果	项目名称	检查结果
身高	162cm	体重	56kg
血压	115/87mmHg		

***小结：**

未见异常

操作员：张文静 检查日期：2023-12-08 检查医生：名燕凌

检验报告

尿液分析+尿沉渣

项目名称	检查结果	单位	参考值	提示
白细胞尿	0	个/ul	0--13	
上皮细胞(EC)	10	/HP	0--28	
管型(CAST)	0	个/ul	0--1	
霉菌(尿)	0	/HP	0--0	
结晶	0	/HP	0--10	
透明度(CLA)	清亮			
胆红素(BIL)	-		阴性	
隐血(ERY)	-		阴性	
小圆上皮细胞(SRC)	0	个/ul	0--0	
维生素C	-		阴性	
异常红细胞	0	个/ul	0--3	
红细胞(正常)	0	个/ul	0--6	
鳞状上皮细胞	10	个/ul	0--0	↑
粘液丝	0	个/ul	0--0	
颜色(Colour)	淡黄色			
尿葡萄糖(GLU)	-		阴性	
酮体(KET)	-		阴性	
比重(SG)	1.005		1.003--1.030	
酸碱度(PH)	7.0		4.5--8.0	
尿蛋白质(PRO)	-		阴性	
尿胆原(URO)	-		阴性	
亚硝酸盐(NIT)	-		阴性	
红细胞(尿)(RBC)	0	个/ul	0--6	
尿白细胞(LEU)	-		阴性	

*小结:

鳞状上皮细胞偏高(10 /HP)

操作员：乔叶 检查日期:2023-12-08 检查医生:陈建国

血常规（五分类）

项目名称	检查结果	单位	参考值	提示
白细胞(WBC)	6.90	10 ⁹ /L	3.5--9.5	
淋巴细胞绝对值(LY#)	1.55	10 ⁹ /L	1.1--3.2	
淋巴细胞百分比(LY%)	22.5	%	20--50	
中性粒细胞绝对值(GR#)	4.94	10 ⁹ /L	1.8--6.3	
中性粒细胞百分比(GR%)	71.7	%	40--75	
嗜碱性粒细胞绝对值(BA#)	0.03	10 ⁹ /L	0--0.06	
嗜碱性粒细胞百分比(BA%)	0.4	%	0--1.0	
嗜酸性粒细胞绝对值(EO#)	0.09	10 ⁹ /L	0.02--0.52	
嗜酸性粒细胞百分比(EO%)	1.3	%	0.4--8.0	
血小板(PLT)	312	10 ⁹ /L	125--350	
血小板分布宽度(PDW)	16.1	%	15--17	
平均血小板体积(MPV)	8.7	fl	6.0--14.0	
血小板压积(PCT)	0.270	%	0.11--0.28	
红细胞(RBC)	4.57	10 ¹² /L	3.8--5.1	
血红蛋白	135	g/L	115--150	
红细胞压积(HCT)	39.6	%	35--45	
红细胞平均体积(MCV)	86.6	fl	82--100	
平均血红蛋白含量(MCH)	29.5	pg	27--34	
平均血红蛋白浓度(MCHC)	340	g/L	316--354	
单核细胞绝对值(MO#)	0.29	10 ⁹ /L	0.1--0.60	
单核细胞百分比(MO%)	4.1	%	3--10	
红细胞分布宽度标准差	42.7	fl	35--56	

(RDW-SD)				
红细胞分布宽度变异系数 (RDW-CV)	13.0	%	10.6--16.6	
大血小板比率	17.2	%	11--45	
大血小板数目	54	10 ⁹ /L	30--90	
未成熟粒细胞数目	0.01	10 ⁹ /L	0--999	
未成熟粒细胞百分比	0.2	%	0--100	
有核红细胞数目	0.000	10 ⁹ /L	0--9999	
有核红细胞百分比	0.00	/100WBC	0--9999	

***小结:**

未见异常

操作员：梁可欣 检查日期:2023-12-08 检查医生:陈建国

肾功三项

项目名称	检查结果	单位	参考值	提示
肌酐(CREA)	58.00	umol/L	41--73	
尿酸(UA)	218.00	umol/L	140--340	
尿素测定 (Urea)	3.60	mmol/L	2.6--7.5	

***小结:**

未见异常

操作员：王小雪 检查日期:2023-12-08 检查医生:陈建国

空腹血糖

项目名称	检查结果	单位	参考值	提示
葡萄糖(GLU)	5.46	mmol/L	3.89--6.1	

***小结:**

未见异常

操作员：王小雪 检查日期:2023-12-08 检查医生:陈建国

血脂四项

项目名称	检查结果	单位	参考值	提示
动脉硬化指数	3.20		1.31--3.19	↑
总胆固醇(CHOL)	5.03	mmol/L	2.59--5.2	
甘油三脂(TG)	4.33	mmol/L	0.7--1.7	↑
低密度脂蛋白(LDL)	3.26	mmol/L	0--4.13	
高密度脂蛋白(HDL)	1.02	mmol/L	0.77--1.55	

***小结:**

动脉硬化指数偏高(3.20) 甘油三脂(TG)偏高(4.33 mmol/L)

操作员：王小雪 检查日期:2023-12-08 检查医生:陈建国

肝功能三项

项目名称	检查结果	单位	参考值	提示
γ-谷氨酰转肽酶(GGT)	36.0	U/L	7--45	
丙氨酸氨基转移酶(ALT)	33.00	U/L	7--40	
门冬氨酸氨基转移酶(AST)	21.00	U/L	13--35	
谷草比谷丙	0.64		0.4--2.5	

***小结:**

未见异常

操作员：王小雪 检查日期:2023-12-08 检查医生:陈建国

大同瑞慈康复医院 12导联心电图报告

李明贤 女 50岁

体检号:409805

病床号:

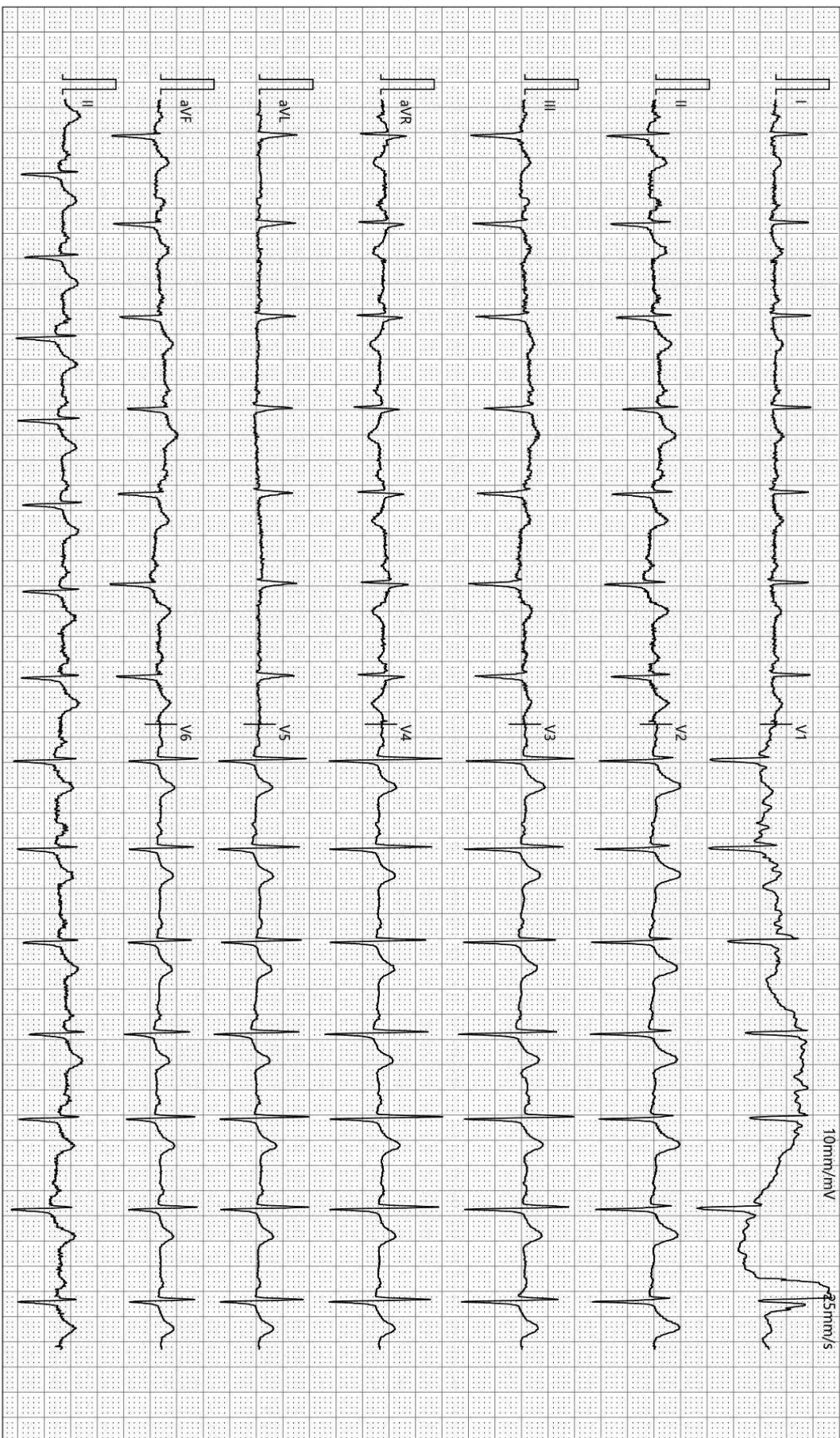
诊断结果:

- 1.窦性心律
- 2.左前分支阻滞
- 3.顺时针转位

诊断医生:

张生 陶志娟

HR	: 86bpm	[60 ~ 100bpm]
P	: 110ms	[0 ~ 110ms]
PR	: 164ms	[120 ~ 200ms]
QRS	: 80ms	[60 ~ 100ms]
QT/QTc	: 346/415ms	[320 ~ 440/0 ~ 460ms]
P/QRS/T	: 55/-45 / 61 deg.	[0 ~ 75/-30 ~ 90/0 ~ 75deg]
RV5/SV1	: 0.91/0.986mV	[0.0 ~ 2.5/0.0 ~ 2.0mV]



检查时间:2023-12-08 10:58:07

诊断时间:2023-12-08 11:09:05

SEMIP V1 90

仅供临床参考

双源 CT 诊断图文报告

流水号: 2212280542

影像号: CT20231208063

姓名: 李明贤

年龄: 50 岁

性别: 女

检查设备: 西门子量子双源 CT

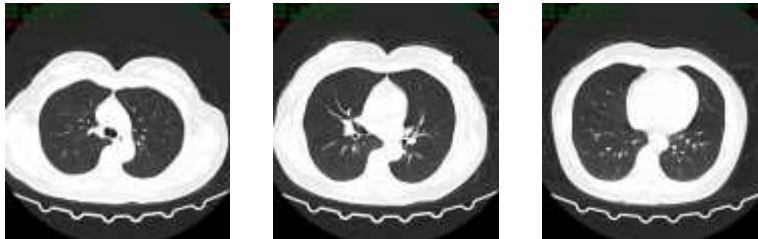体检号: 409805

申请医院: 本院

体检科室: 体检科

检查部位: CT 检查

经典图像:



影像所见:

胸廓对称, 骨性肋骨完整, 胸壁软组织结构良好, 两肺支气管血管纹理走行分布良好, 支气管束结构清晰, 双肺通气良好。肺门结构未见异常。纵隔无偏移, 段以上支气管通畅。心影及大血管形态结构正常, 纵隔内未见肿大淋巴结。胸膜未见异常。

影像诊断:

胸部未见明显异常

报告医师: 剧艳军

检查日期: 2023-12-11

审核医师: 剧艳军

报告日期: 2023-12-11

超声诊断图文报告

流水号: 2212280542

影像号: 1479654

姓名: 李明贤

年龄: 50 岁

性别: 女

检查设备: Vivid E95

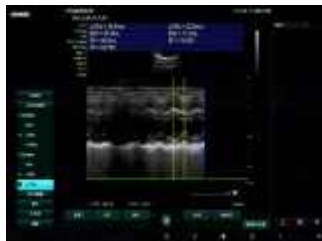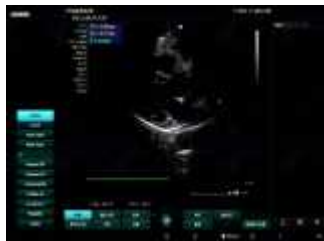体检号: 409805

申请医院: 本院

体检科室: 体检科

检查部位: 心脏彩超

经典图像:



影像所见:

超声测量 (单位: mm)

升主动脉内径 25 (32±3mm)

左房内径 30 (35mm)

室间隔 10 (8-11mm)

左室内径 39 (47±4mm)

左室后壁 9 (8-11mm)

EF74% (50-80%)

右室内径 25 (36±4mm)

右房内径 28 (36±4mm)

FS43% (28-41%)

主肺动脉内径 20 (23±3mm)

升主动脉内径正常, 心脏各腔室大小正常, 室间隔厚度正常, 左室壁未见明显节段性运动异常, 各瓣膜及启闭功能未见明显异常, 舒张期二尖瓣口血流频谱 E/A<1, 心包腔未见积液。

影像诊断:

左室舒张功能减低

报告医师: 侯爱兰

检查日期: 2023-12-08

审核医师: 侯爱兰

报告日期: 2023-12-08

超声诊断图文报告

流水号: 2212280542

影像号: 1478691

姓名: 李明贤

年龄: 50 岁

性别: 女

检查设备: Vivid E95

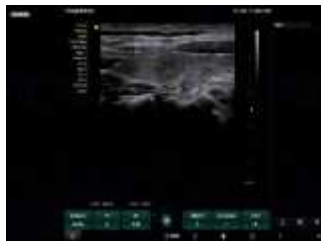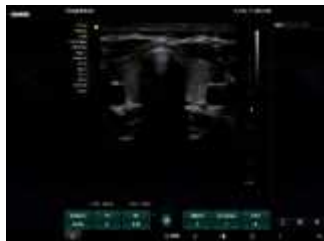体检号: 409805

申请医院: 本院

体检科室: 体检科

检查部位: 甲状腺彩超

经典图像:



影像所见:

甲状腺双侧叶形态正常, 包膜完整, 实质回声均匀, CDFI: 未见异常血流信号。
双侧颈部未见明显肿大淋巴结。

影像诊断:

甲状腺双侧叶未见异常

报告医师: 侯爱兰

检查日期: 2023-12-08

审核医师: 侯爱兰

报告日期: 2023-12-08

超声诊断图文报告

流水号: 2212280542

影像号: 1478698

姓名: 李明贤

年龄: 50 岁

性别: 女

检查设备: Vivid E95

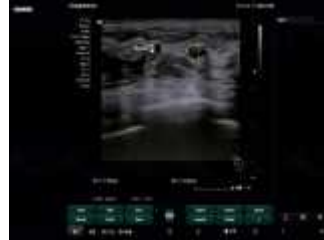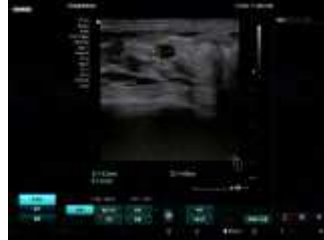体检号: 409805

申请医院: 本院

体检科室: 体检科

检查部位: 乳腺彩超

经典图像:



影像所见:

双侧乳腺腺体层次清晰, 右乳腺体厚 1.3cm, 左乳腺体厚 1.5cm, 乳导管未见扩张, 左乳 11 点距乳头约 1cm 处探及低回声结节, 大小约 0.8*0.5cm, 边界清, 右乳距乳头约 4cm 处探及偏囊性回声, 大小约 0.7*0.3cm, 边界清, 双侧腋下未见明显肿大淋巴结。

影像诊断:

双乳结节 BI--RADS 3 级

报告医师: 侯爱兰

检查日期: 2023-12-08

审核医师: 侯爱兰

报告日期: 2023-12-08

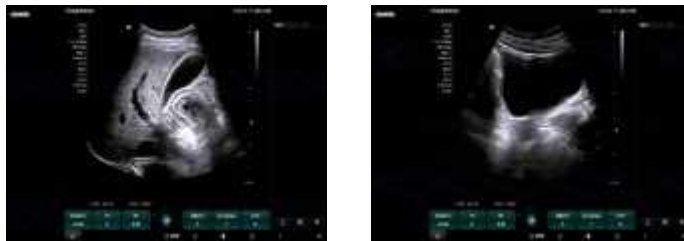超声诊断图文报告

流水号: 2212280542

影像号: 1478700

姓名: 李明贤 年龄: 50 岁 性别: 女 检查设备: Vivid E95
体检号: 409805 申请医院: 本院 体检科室: 体检科 检查部位: 全腹彩超

经典图像:



影像所见:

肝脏大小形态正常, 包膜光滑完整, 实质回声致密增强, 肝内管道系统走行欠清晰, 门静脉及肝内胆管不扩张。
胆囊大小形态正常, 壁不厚、光滑, 囊内透声好, 肝外胆管不扩张。
胰腺大小形态正常, 实质回声均匀, 主胰管不扩张。
脾脏大小形态正常, 实质回声均匀, 脾门静脉不宽。
双肾大小形态正常, 皮髓质分界清晰, 集合系统未见分离, 双侧输尿管未见扩张。
膀胱充盈佳, 未见明显异常。
子宫切除术后, 盆腔未见异常。

影像诊断:

1. 脂肪肝 (轻度)
2. 子宫切除术后, 盆腔未见异常

报告医师: 侯爱兰

检查日期: 2023-12-08

审核医师: 侯爱兰

报告日期: 2023-12-08