



2212270641

# 大同瑞慈健康体检

## 报 告 册

体检编号	409733	工号	106
姓名	刘颖		
性别	女	年龄	26岁
单位	广灵税务局		
部门	广灵税务局		
联系电话	18340006915		
体检日期	2024-06-08		

尊敬的刘颖女士您好！

首先，瑞慈健康体检全体员工欢迎您的光临，并对您的信任表示衷心的感谢！

您于 2024-06-08 （体检编号：409733）完成健康检查，本机构的各科医生已根据您的体检项目及结果，汇总成此份健康体检报告，并经总检医生审核。据此提出对您健康状况的综合分析及建议。

瑞慈健康体检倡导“大健康、大康复”，提出“健康是第一财富（Rich）”的人文理念。希望您仔细阅读并妥善地保管此份健康体检报告，并认真关注报告中的提示与建议，若您对报告内容有任何疑问，可直接与瑞慈健康体检客服部联系，进一步咨询。

健康体检咨询电话：**0352-2824444**

客户服务咨询电话：**0352-2830597**

**400-6112995**

瑞慈健康体检报告由下列内容组成：

第一部分：主检报告

第二部分：分科分项结果

第三部分：检验报告

第四部分：附表

## 主检报告

### 检查综述

- 【血常规（五分类）】 白细胞(WBC)偏低( $3.29 \times 10^9/L$ ) 淋巴细胞绝对值(LY#)偏低( $1.00 \times 10^9/L$ )
- 【生化全项 1】 乳酸脱氢酶(LDH)偏低(103.00 U/L)
- 【尿常规】 鳞状上皮细胞偏高(4 /HP) 粘液丝偏高(1 /HP)
- 【全腹彩超】 左侧附件区囊性结构 考虑生理性

### 医生建议

#### 【淋巴细胞绝对值(LY#)偏低】：

(1)成人全血淋巴细胞正常参考值为  $0.8-4.0 \times 10^9/L$ ，占白细胞总数的 20-40%，降低多见于中性粒细胞增高而致淋巴细胞相对减少。建议复查并结合其它血常规指标及临床进行综合评估。

#### 【白细胞(WBC)偏低】：

- 白细胞是机体防御系统的重要组成部分。白细胞通过不同的方式、不同的机制消灭病原体、消除过敏原和参与免疫反应产生的抗体等。
- 降低可见于病毒感染、伤寒、再障、免疫低下、使用某些药物和爱好运动者，供内科结合临床参考，必要时复查。复查结果如果明显偏低，往内科进一步检查，明确病因，结合临床治疗。
- 复查血常规。若持续降低，建议血液科进一步检查，以及升白细胞药物治疗。

#### 【乳酸脱氢酶(LDH)偏低】：

- 建议内科结合临床参考。

#### 【鳞状上皮细胞偏高】：

(1)在生理情况下，机体正常的新陈代谢都会引起鳞状上皮细胞的脱离，这是一种正常的机体现象。如果长时间出现鳞状上皮细胞偏高的现象时，则有可能是尿路感染、泌尿系统结石等因素导致，应及时往泌尿外科进一步诊断治疗。

#### 【粘液丝偏高】：

- 尿常规中粘液丝是由尿路中细胞分泌出来的，在有尿路感染时分泌会明显增多，且伴有炎症细胞的出现。
- 粘液丝偏高，可分为生理性偏高和病理性偏高两种，生理性偏高一般是由于喝水较少导致的尿液浓缩，一般在喝水后就能达到稀释的效果。
- 病理性的粘液丝偏高是由于泌尿系炎症或者是前列腺炎导致的，需要注意观察，多喝水，同时有白细胞等炎症细胞增多时，应及时服用抗感染药物治疗。如果仅有粘液丝的增多而没有白细胞等炎症细胞增多时，尿路有炎症的可能性不大。
- 建议平时饮食注意清淡，多喝水，少吃油腻和辛辣的食物，要注意个人清洁卫生，勤洗阴部，注意休息。

#### 【左侧附件区囊性结构】：

- 建议妇科进一步复查。

汇总医生： 丁昊炜

主检日期： 2024-06-09

主检医生：

## 分科结果

### 身高、体重、血压

项目名称	检查结果	项目名称	检查结果
身高	157cm	体重	46kg
血压	108/61mmHg		

**\*小结:**

未见异常

操作员：张悦 检查日期:2024-06-08 检查医生：名燕凌

### 检验报告

#### 血流变

项目名称	检查结果	单位	参考值	提示
全血粘度高切 200/s	4.22	mpas	3.36--4.32	
全血粘度中切 100/s	4.45	mpas	3.43--4.59	
全血粘度中切 50/s	4.80	mpas	3.85--5.45	
全血还原粘度高切	7.19	mpas	3.69--8.74	
全血还原粘度低切	33.90	mpas	26.87--47.57	
血浆粘度	1.34	mpas	1.26--1.70	
血沉(ESR)	6.70	mm/h	0--20	
红细胞压积	0.40	L/L	0.35--0.45	
红细胞聚集指数	3.53		3.19--5.33	
红细胞变形指数	0.92		0.53--1.11	
红细胞刚性指数	5.37		2.17--6.94	
血沉方程 K 值	21.18	mm/h	0--80.48	
全血粘度 1/s	14.90	mpas	13.79--17.91	
全血高切相对指数	3.15		1.9--3.4	
全血低切相对指数	11.12		8.1--14.2	

**\*小结:**

未见异常

操作员：王文静 检查日期:2024-06-08 检查医生:陈建国

#### 尿常规

项目名称	检查结果	单位	参考值	提示
胆红素(BIL)	-		阴性	
隐血(ERY)	-		阴性	
小圆上皮细胞(SRC)	0	个/ul	0--0	

维生素 C	-		阴性	
异常红细胞	0	个/ul	0--3	
红细胞（正常）	0	个/ul	0--6	
鳞状上皮细胞	4	个/ul	0--0	↑
粘液丝	1	个/ul	0--0	↑
尿葡萄糖(GLU)	-		阴性	
酮体(KET)	-		阴性	
比重(SG)	1.005		1.003--1.030	
酸碱度(PH)	7.5		4.5--8.0	
尿蛋白质(PRO)	-		阴性	
尿胆原(URO)	-		阴性	
亚硝酸盐(NIT)	-		阴性	
尿白细胞(LEU)	-		阴性	

**\*小结:**

鳞状上皮细胞偏高(4 /HP) 粘液丝偏高(1 /HP)

操作员：黄璐瑶 检查日期：2024-06-08 检查医生：陈建国

**血常规（五分类）**

项目名称	检查结果	单位	参考值	提示
白细胞(WBC)	3.29	10 <sup>9</sup> /L	3.5--9.5	↓
淋巴细胞绝对值(LY#)	1.00	10 <sup>9</sup> /L	1.1--3.2	↓
淋巴细胞百分比(LY%)	30.5	%	20--50	
中性粒细胞绝对值(GR#)	2.04	10 <sup>9</sup> /L	1.8--6.3	
中性粒细胞百分比(GR%)	62.1	%	40--75	
嗜碱性粒细胞绝对值(BA#)	0.01	10 <sup>9</sup> /L	0--0.06	
嗜碱性粒细胞百分比(BA%)	0.3	%	0--1.0	
嗜酸性粒细胞绝对值(EO#)	0.03	10 <sup>9</sup> /L	0.02--0.52	

嗜酸性粒细胞百分比 (EO%)	0.8	%	0.4--8.0
血小板(PLT)	145	10 <sup>9</sup> /L	125--350
血小板分布宽度(PDW)	16.4	%	15--17
平均血小板体积(MPV)	10.9	fl	6.0--14.0
血小板压积(PCT)	0.159	%	0.11--0.28
红细胞(RBC)	4.61	10 <sup>12</sup> /L	3.8--5.1
血红蛋白	132	g/L	115--150
红细胞压积(HCT)	40.4	%	35--45
红细胞平均体积(MCV)	87.6	fl	82--100
平均血红蛋白含量(MCH)	28.7	pg	27--34
平均血红蛋白浓度(MCHC)	328	g/L	316--354
单核细胞绝对值(MO#)	0.21	10 <sup>9</sup> /L	0.1--0.60
单核细胞百分比(MO%)	6.3	%	3--10
红细胞分布宽度标准差 (RDW-SD)	40.6	fl	35--56
红细胞分布宽度变异系数 (RDW-CV)	12.4	%	10.6--16.6
大血小板比率	30.1	%	11--45
大血小板数目	44	10 <sup>9</sup> /L	30--90
未成熟粒细胞数目	0.00	10 <sup>9</sup> /L	0--999
未成熟粒细胞百分比	0.1	%	0--100
有核红细胞数目	0.000	10 <sup>9</sup> /L	0--9999
有核红细胞百分比	0.00	/100WBC	0--9999

**\*小结:**

白细胞(WBC)偏低(3.29 10<sup>9</sup>/L) 淋巴细胞绝对值(LY#)偏低(1.00 10<sup>9</sup>/L)

操作员：王小雪 检查日期:2024-06-08 检查医生:陈建国

**尿沉渣**

项目名称	检查结果	单位	参考值	提示
白细胞尿	1	个/ul	0--13	
上皮细胞(EC)	4	/HP	0--28	
管型(CAST)	0	个/ul	0--1	
霉菌(尿)	0	/HP	0--0	
结晶	0	/HP	0--10	
透明度(CLA)	清亮			
胆红素(BIL)	-		阴性	
颜色(Colour)	淡黄色			
红细胞(尿)(RBC)	0	个/ul	0--6	

**\*小结:**

未见异常

操作员：黄璐瑶 检查日期：2024-06-08 检查医生：陈建国

**生化全项 1**

项目名称	检查结果	单位	参考值	提示
碳酸氢根(HCO3)	26.5	mmol/L	22--29	
总蛋白(T PROT)	84.2	g/L	65--85	
白蛋白(ALB)	51.20	g/L	40--55	
球蛋白(GLB)	33.00	g/L	15--35	
白蛋白/球蛋白(ALB/GLB)	1.55		1.0--2.5	
碱性磷酸酶(ALP)	50.0	U/L	35--100	
肌酐(CREA)	51.00	umol/L	41--73	
尿酸(UA)	277.00	umol/L	140--340	
钾(K)	4.02	mmol/L	3.5--5.5	
钠(Na)	139.4	mmol/L	136--145	
氯(Cl)	104.5	mmol/L	96--108	
钙(Ca)	2.46	mmol/L	2.11--2.52	

乳酸脱氢酶(LDH)	103.00	U/L	120--250	↓
淀粉酶(AMY)	129.00	IU/L	35--135	
葡萄糖(GLU)	5.03	mmol/L	3.89--6.1	
总胆红素(TBIL)	17.40	umol/L	0--21	
直接胆红素(DBIL)	3.9	umol/L	0--8.0	
间接胆红素(IBIL)	13.50	umol/L	0--17.39	
丙氨酸氨基转移酶(ALT)	14.00	U/L	7--40	
门冬氨酸氨基转移酶(AST)	20.00	U/L	13--35	
尿素测定 (Urea)	2.90	mmol/L	2.6--7.5	
肌酸激酶(CK)	50.00	U/L	40--200	
α-羟丁酸脱氢酶	95.00	U/L	72--182	
C 反应蛋白	0.40	mg/dl	0--3	
动脉硬化指数	2.35		1.31--3.19	
谷草比谷丙	1.43		0.4--2.5	
总胆固醇(CHOL)	3.62	mmol/L	2.59--5.2	
甘油三脂(TG)	1.60	mmol/L	0.7--1.7	
低密度脂蛋白(LDL)	2.61	mmol/L	0--4.13	
高密度脂蛋白(HDL)	1.11	mmol/L	0.77--1.55	

**\*小结:**

乳酸脱氢酶(LDH)偏低(103.00 U/L)

操作员：梁可欣 检查日期:2024-06-08 检查医生:陈建国

**血沉 (ESR)**

项目名称	检查结果	单位	参考值	提示
红细胞沉降率 (ESR)	6.7	mm/h	0--20	

**\*小结:**

未见异常

操作员：王文静 检查日期:2024-06-08 检查医生:陈建国



# 大同瑞慈康复医院 12导联心电图报告

刘颖 女 26岁

体检号:409733

病床号:

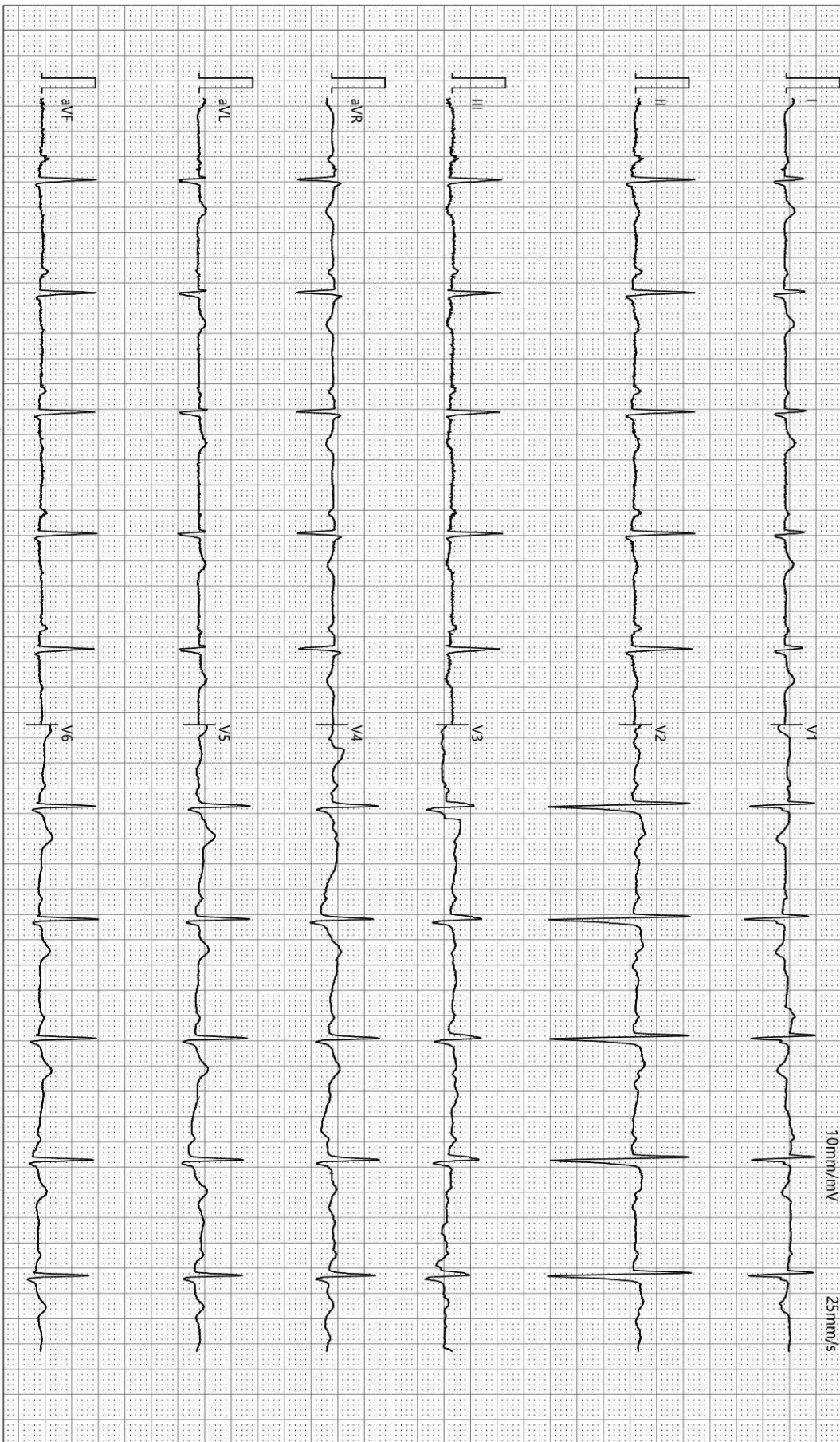
诊断结果:

- 1.窦性心律
- 2.正常心电图

诊断医生:

张生 陶志娟

HR	: 65bpm	[60 ~ 100bpm]
P	: 101ms	[0 ~ 110ms]
PR	: 173ms	[120 ~ 200ms]
QRS	: 102 ↑ ms	[60 ~ 100ms]
QT/QTc	: 389/405ms	[320 ~ 440/0 ~ 460ms]
P/QRS/T	: 68/80/14deg.	[0 ~ 75/-30 ~ 90/0 ~ 75deg]
RV5/SV1	: 0.981/0.723mV	[0.0 ~ 2.5/0.0 ~ 2.0mV]



检查时间:2024-06-08 10:18:29

诊断时间:2024-06-08 10:27:43

SEMIP V1.90

仅供临床参考

Text




# 大同瑞慈健康体检

## 颅内多普勒血流图 (TCD) 检查报告单

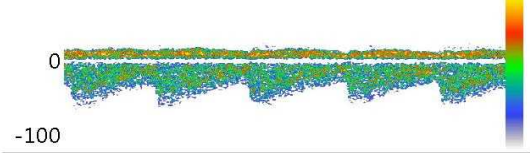
姓名: 刘颖      性别: 女      年龄: 26 岁      检查号: 2212270641  
 申请科室: 体检科      申请医师: 李菊蓉      检查类型: 颅内血管      床号:

LVA 63mm(深度) PW 2MHz  
100



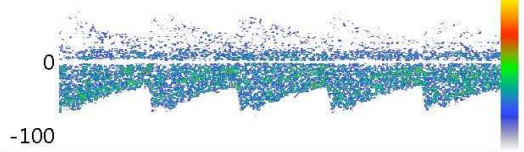
Vs:72.9      Vd:35.2      Vm:47.8  
 PI:0.79      RI:0.52      S/D:2.07

RVA 53mm(深度) PW 2MHz  
100



Vs:56.3      Vd:26.9      Vm:36.7  
 PI:0.80      RI:0.52      S/D:2.09

BA 61mm(深度) PW 2MHz  
100



Vs:63.8      Vd:34.0      Vm:43.9  
 PI:0.68      RI:0.47      S/D:1.88

Vs:      Vd:      Vm:  
 PI:      RI:      S/D:

Vs:      Vd:      Vm:  
 PI:      RI:      S/D:

Vs:      Vd:      Vm:  
 PI:      RI:      S/D:

### 医生意见

结论: 椎-基底动脉脑血管超声未见异常。

李菊蓉

检查日期: 2024-06-08

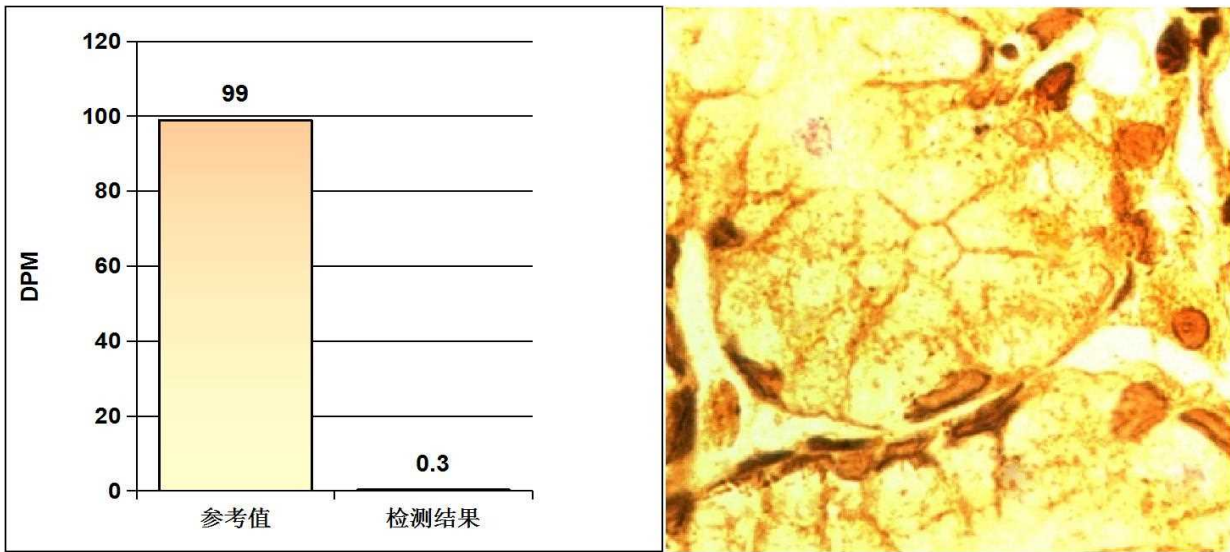
本报告单仅提供临床参考

# 大同瑞慈康复医院

## <sup>14</sup>C呼气试验检验报告

姓名	刘颖	年龄	26	性别	女
住院号	0	日期	2024/6/8 11:14:01	电话	0
送检医生	曹居杰	样品编号	0146	编号	2212270641

### <sup>14</sup>C呼气试验



#### 阳性参考值 (Disintegrations Per Minute(DPM)):

DPM值:	dpm > 2499	阳性++++
	1499 < dpm ≤ 2499	阳性+++
	499 < dpm ≤ 1499	阳性++
	149 < dpm ≤ 499	阳性+
	dpm ≤ 99	阴性
	99 < dpm ≤ 149	不确定

检测结果: **dpm= 0**      **阴性**

医生建议:      注意保持健康及规律饮食

温馨提示:      您本次检测的结果为阴性

检测医生:      曹居杰

## 双源 CT 诊断图文报告

流水号: 2212270641

影像号: CT20240608040

姓名: 刘颖

年龄: 26 岁

性别: 女

检查设备: 西门子量子双源 CT

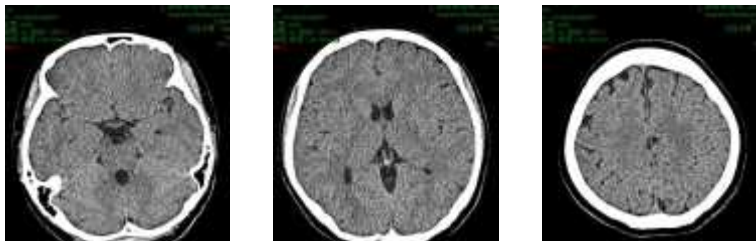体检号: 409733

申请医院: 本院

体检科室: 体检科

检查部位: 脑部双源 CT

经典图像:



影像所见:

颅脑结构双侧对称, 脑实质内未见异常密度。中线结构居中。脑沟、裂、池及脑室系统等未见异常。

影像诊断:

颅脑未见明显异常

报告医师: 剧艳军

检查日期: 2024-06-08

审核医师: 剧艳军

报告日期: 2024-06-08

## 双源 CT 诊断图文报告

流水号: 2212270641

影像号: CT20240608041

姓名: 刘颖

年龄: 26 岁

性别: 女

检查设备: 西门子量子双源 CT

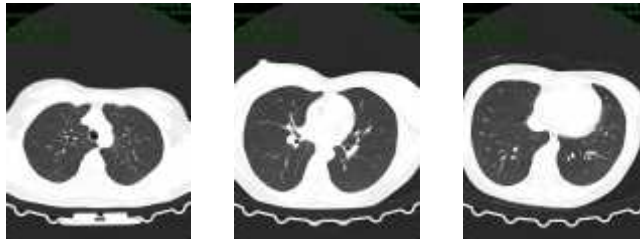体检号: 409733

申请医院: 本院

体检科室: 体检科

检查部位: 肺部双源 CT

经典图像:



影像所见:

胸廓对称, 骨性肋骨完整, 胸壁软组织结构良好, 两肺支气管血管纹理走行分布良好, 支气管束结构清晰, 双肺通气良好。肺门结构未见异常。纵隔无偏移, 段以上支气管通畅。心影及大血管形态结构正常, 纵隔内未见肿大淋巴结。胸膜未见异常。

影像诊断:

胸部未见明显异常

报告医师: 剧艳军

检查日期: 2024-06-08

审核医师: 剧艳军

报告日期: 2024-06-08

## 超声诊断图文报告

流水号: 2212270641

影像号: 1584638

姓名: 刘颖

年龄: 26 岁

性别: 女

检查设备: Vivid E95

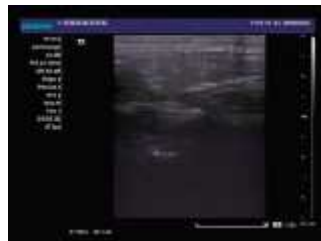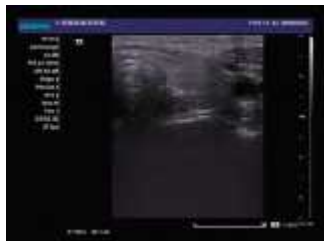体检号: 409733

申请医院: 本院

体检科室: 体检科

检查部位: 甲状腺彩超

经典图像:



影像所见:

甲状腺双侧叶形态正常, 包膜完整, 实质回声均匀, CDFI: 未见异常血流信号。  
双侧颈部未见明显肿大淋巴结。

影像诊断:

甲状腺双侧叶未见异常

报告医师: 李菊蓉

检查日期: 2024-06-08

审核医师: 李菊蓉

报告日期: 2024-06-08

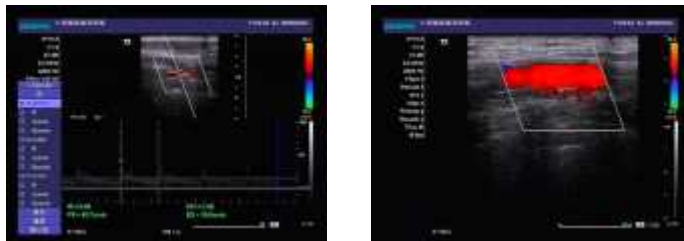
### 超声诊断图文报告

流水号: 2212270641

影像号: 1584641

姓名: 刘颖      年龄: 26岁      性别: 女      检查设备: Vivid E95  
体检号: 409733      申请医院: 本院      体检科室: 体检科      检查部位: 颈部血管彩超

经典图像:



**影像所见:**

右锁骨下动脉起始处、双侧颈总动脉、颈内、颈外动脉起始段内中膜不增厚，内壁欠光滑，管壁未见明确强回声斑。CDFI: 血流充盈好。PW: 频谱形态正常。

双侧椎动脉走行正常，椎动脉内径正常，管壁不厚，管腔内为无回声，CDFI: 血流充盈好。PW: 频谱正常。

	内径 mm	流速 cm/s	RI
左侧椎动脉	3.2	42.7	0.65
右侧椎动脉	3.3	46.6	0.67

**影像诊断:**

双侧颈动脉、椎动脉未见明显异常

报告医师: 李菊蓉

检查日期: 2024-06-08

审核医师: 李菊蓉

报告日期: 2024-06-08

## 超声诊断图文报告

流水号: 2212270641

影像号: 1584644

姓名: 刘颖

年龄: 26 岁

性别: 女

检查设备: Vivid E95

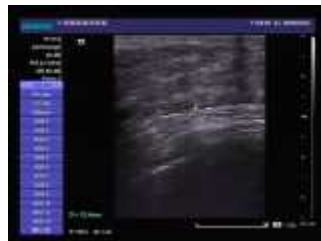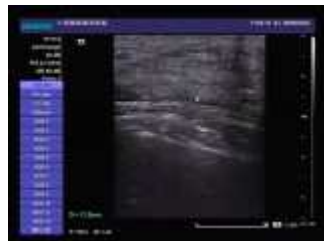体检号: 409733

申请医院: 本院

体检科室: 体检科

检查部位: 乳腺彩超

经典图像:



影像所见:

双侧乳腺腺体层次清晰, 右乳腺体厚 1.2cm, 左乳腺体厚 1.1cm, 乳导管未见扩张, 未见明显占位性病变, CDFI: 未见异常血流信号。

双侧腋下未见明显肿大淋巴结。

影像诊断:

双侧乳腺未见明显异常

报告医师: 李菊蓉

检查日期: 2024-06-08

审核医师: 李菊蓉

报告日期: 2024-06-08

## 超声诊断图文报告

流水号: 2212270641

影像号: 1584648

姓名: 刘颖

年龄: 26 岁

性别: 女

检查设备: Vivid E95

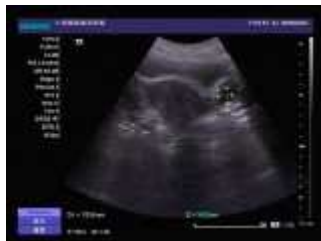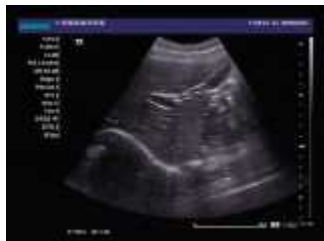体检号: 409733

申请医院: 本院

体检科室: 体检科

检查部位: 全腹彩超

### 经典图像:



### 影像所见:

肝脏大小形态正常, 包膜光滑完整, 实质回声均匀, 肝内管道系统走行清晰, 门静脉及肝内胆管不扩张。

胆囊大小形态正常, 壁不厚、光滑, 囊内透声好, 肝外胆管不扩张。

胰腺大小形态正常, 实质回声均匀, 主胰管不扩张。

脾脏大小形态正常, 实质回声均匀, 脾门静脉不宽。

双肾大小形态正常, 皮髓质分界清晰, 集合系统未见分离, 双侧输尿管未见扩张。

膀胱充盈佳, 未见明显异常。

前位子宫, 大小约 4.7\*3.2\*4.9cm, 肌壁回声均匀, 内膜线清晰, 厚 0.5cm, 宫颈厚约 2.7cm, 左侧附件区探及大小约 1.4\*1.4cm 囊性结构, 内透声好, 右侧附件区未见异常。

### 影像诊断:

左侧附件区囊性结构 考虑生理性

报告医师: 李菊蓉

检查日期: 2024-06-08

审核医师: 李菊蓉

报告日期: 2024-06-08