



2212270625

# 检 查 结 果

姓名	张正广
性别	男
年龄	56岁
联系电话	13935250005
体检日期	2026-05-03

## 检验报告

## 尿液分析+尿沉渣

项目名称	检查结果	单位	参考值	提示
白细胞尿	3	个/u1	0--13	
上皮细胞(EC)	0	/HP	0--28	
管型(CAST)	0	个/u1	0--1	
霉菌(尿)	0	/HP	0--0	
结晶	3	/HP	0--10	
透明度(CLA)	清亮			
胆红素(BIL)	-		阴性	
隐血(ERY)	-		阴性	
小圆上皮细胞(SRC)	0	个/u1	0--0	
维生素C	-		阴性	
异常红细胞	0	个/u1	0--3	
红细胞(正常)	0	个/u1	0--6	
鳞状上皮细胞	0	个/u1	0--0	
粘液丝	0	个/u1	0--0	
颜色(Colour)	淡黄色			
尿葡萄糖(GLU)	-		阴性	
酮体(KET)	-		阴性	
比重(SG)	1.020		1.003--1.030	
酸碱度(PH)	5.0		4.5--8.0	
尿蛋白质(PRO)	-		阴性	
尿胆原(URO)	-		阴性	
亚硝酸盐(NIT)	-		阴性	
红细胞(尿)(RBC)	0	个/u1	0--6	
尿白细胞(LEU)	-		阴性	

## \*小结：

未见异常

操作员：荆鹏山 检查日期：2026-05-03 检查医生：祁佳佳

## 血常规（五分类）

项目名称	检查结果	单位	参考值	提示
白细胞(WBC)	9.30	$10^9/L$	3.5--9.5	
淋巴细胞绝对值(LY#)	3.58	$10^9/L$	1.1--3.2	↑
淋巴细胞百分比(LY%)	38.5	%	20--50	
中性粒细胞绝对值(GR#)	4.62	$10^9/L$	1.8--6.3	
中性粒细胞百分比(GR%)	49.7	%	40--75	
嗜碱性粒细胞绝对值(BA#)	0.02	$10^9/L$	0--0.06	
嗜碱性粒细胞百分比(BA%)	0.2	%	0--1.0	
嗜酸性粒细胞绝对值(E0#)	0.39	$10^9/L$	0.02--0.52	
嗜酸性粒细胞百分比(E0%)	4.2	%	0.4--8	
血小板(PLT)	236	$10^9/L$	125--350	
血小板分布宽度(PDW)	11.7	f1	9.0--17	
平均血小板体积(MPV)	9.8	f1	6.0--14.0	
血小板压积(PCT)	0.232	%	0.11--0.28	
红细胞(RBC)	5.22	$10^{12}/L$	4.3--5.8	
血红蛋白	161	g/L	130--175	
红细胞压积(HCT)	49.7	%	40--50	
红细胞平均体积(MCV)	95.1	f1	82--100	
平均血红蛋白含量(MCH)	30.9	pg	27--34	
平均血红蛋白浓度(MCHC)	325	g/L	316--354	
单核细胞绝对值(MO#)	0.69	$10^9/L$	0.1--0.6	↑
单核细胞百分比(MO%)	7.4	%	3--10	
红细胞分布宽度标准差(RDW-SD)	48.3	f1	35--56	
红细胞分布宽度变异系数(RDW-CV)	14.2	%	10.6--16.6	

大血小板比率	24.9	%	11--45	
大血小板数目	59	$10^9/L$	30--90	
未成熟粒细胞数目	0.00	$10^9/L$	0--0.6	
未成熟粒细胞百分比	0.0	%	0--10	
有核红细胞数目	0.006	$10^9/L$	0--9999	
有核红细胞百分比	0.06	/100WBC	0--9999	

**\*小结:**淋巴细胞绝对值(LY#)偏高( $3.58 \times 10^9/L$ ) 单核细胞绝对值(MO#)偏高( $0.69 \times 10^9/L$ )

操作员：荆鹏山 检查日期:2026-05-03 检查医生:祁佳佳

**肾功三项**

项目名称	检查结果	单位	参考值	提示
肌酐(CREA)	79.50	$\mu\text{mol/L}$	57--97	
尿酸(UA)	530.00	$\mu\text{mol/L}$	200--420	↑
尿素测定(Urea)	4.80	$\text{mmol/L}$	3.1--8.0	

**\*小结:**尿酸(UA)偏高( $530.00 \mu\text{mol/L}$ )

操作员：孙钰 检查日期:2026-05-03 检查医生:

**空腹血糖**

项目名称	检查结果	单位	参考值	提示
葡萄糖(GLU)	6.13	$\text{mmol/L}$	3.89--6.1	↑

**\*小结:**葡萄糖(GLU)偏高( $6.13 \text{mmol/L}$ )

操作员：孙钰 检查日期:2026-05-03 检查医生:

**血脂四项**

项目名称	检查结果	单位	参考值	提示
动脉硬化指数	2.91		1.31--3.19	
总胆固醇(CHOL)	5.27	$\text{mmol/L}$	2.59--5.2	↑

甘油三脂(TG)	2.20	mmol/L	0.7--1.7	↑
低密度脂蛋白(LDL)	3.40	mmol/L	0--4.13	
高密度脂蛋白(HDL)	1.17	mmol/L	0.77--1.55	

**\*小结:**

总胆固醇(CHOL)偏高(5.27 mmol/L) 甘油三脂(TG)偏高(2.20 mmol/L)

操作员：孙钰 检查日期:2026-05-03 检查医生:

**糖化血红蛋白**

项目名称	检查结果	单位	参考值	提示
糖化血红蛋白	6.3		4.1--6.0	↑

**\*小结:**

糖化血红蛋白偏高(6.3 %)

操作员：祁佳佳 检查日期:2026-05-03 检查医生:

**肝功能三项**

项目名称	检查结果	单位	参考值	提示
γ-谷氨酰转肽酶(GGT)	22.0	U/L	10--60	
丙氨酸氨基转移酶(ALT)	44.00	U/L	9--50	
门冬氨酸氨基转移酶(AST)	26.00	U/L	15--40	
谷草比谷丙	0.59		0.4--2.5	

**\*小结:**

未见异常

操作员：孙钰 检查日期:2026-05-03 检查医生:

Rich 大同瑞慈康复医院  
超声诊断图文报告

流水号: 2212270625

超声号: 2166567

姓名: 张正广

年龄: 56 岁

性别: 男

检查设备: Vivid E95

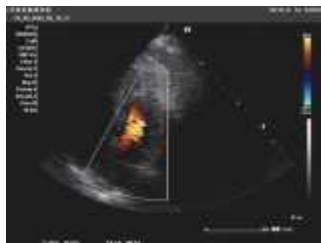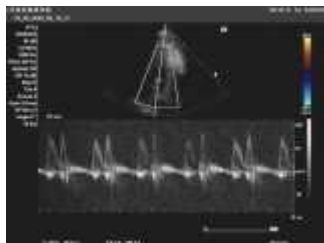
体检号: 409717

申请医院: 本院

体检科室: 体检科

检查部位: 心脏彩超

经典图像:



影像所见:

超声测量 (单位: mm)

升主动脉内径 28 (21-36)

左房内径 30 (22-39)

室间隔 10 (8-11)

左室内径 39 (37-54)

左室后壁 9 (8-11)

EF66% (50-80%)

右室内径 25 (25-40)

右房内径 28 (25-42)

FS36% (28-41%)

主肺动脉内径 20 (15-25)

升主动脉内径正常, 心脏各腔室大小正常, 室间隔厚度正常, 左室壁未见明显节段性运动异常, 各瓣膜及启闭功能未见明显异常, 舒张期二尖瓣口血流频谱 E/A<1, 心包腔未见积液。

影像诊断:

左室舒张功能减低

报告医师:

检查日期: 2026-05-03

审核医师:

报告日期: 2026-05-03



注: 本报告仅供临床医生参考!

地址: 大同市魏都大道 79 号。若有疑问, 请致电: 0352---2830580

Rich 大同瑞慈康复医院  
超声诊断图文报告

流水号: 2212270625

超声号: 2166563

姓名: 张正广

年龄: 56岁

性别: 男

检查设备: Vivid E95

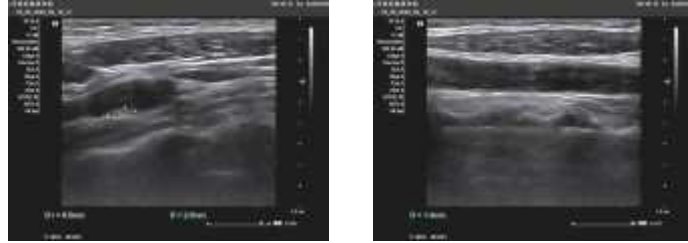
体检号: 409717

申请医院: 本院

体检科室: 体检科

检查部位: 颈部血管彩超

经典图像:



影像所见:

右侧颈内动脉起始处见约 6.5\*2.0mm 弱强斑, 左侧颈总动脉内中膜局部增厚, 较厚处约 1.4mm, 右锁骨下动脉起始处、左侧颈内、双侧颈外动脉起始段内中膜不增厚, 内壁欠光滑, 管壁未见明确强回声斑。CDFI: 血流充盈好。PW: 频谱形态正常。 双侧椎动脉走行正常, 椎动脉内径正常, 管壁不厚, 管腔内为无回声, CDFI: 血流充盈好。PW: 频谱正常。

影像诊断:

1. 右侧颈内动脉起始处斑块形成
2. 左侧颈总动脉内中膜局部增厚

报告医师:

检查日期: 2026-05-03

审核医师:

报告日期: 2026-05-03



注: 本报告仅供临床医生参考!

地址: 大同市魏都大道 79 号。若有疑问, 请致电: 0352---2830580

Rich 大同瑞慈康复医院  
超声诊断图文报告

流水号: 2212270625

超声号: 2166572

姓名: 张正广

年龄: 56岁

性别: 男

检查设备: Vivid E95

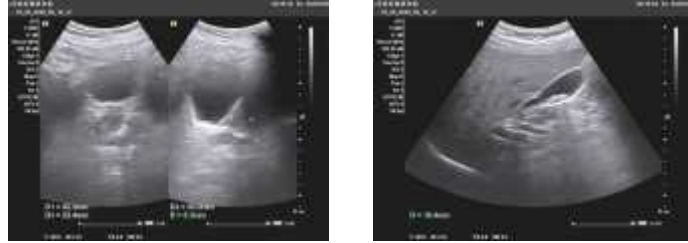体检号: 409717

申请医院: 本院

体检科室: 体检科

检查部位: 全腹彩超

经典图像:



影像所见:

肝脏大小形态正常, 包膜光滑完整, 实质回声细腻增强, 肝内管道系统走行欠清晰, 门静脉及肝内胆管不扩张。  
胆囊大小形态正常, 壁不厚、欠光滑, 囊内探及数个强回声团, 大者直径 1.0cm, 后伴弱声影, 肝外胆管不扩张。  
胰腺大小形态正常, 实质回声均匀, 主胰管不扩张。  
脾脏大小形态正常, 实质回声均匀, 脾门静脉不宽。  
双肾大小形态正常, 皮髓质分界清晰, 集合系统未见分离, 双侧输尿管未见扩张。  
膀胱充盈佳, 未见明显异常。  
前列腺形态饱满, 大小约 4.2\*3.0\*2.3cm, 实质回声欠均匀, 其内见数个强回声斑, 大者直径 0.5cm。

影像诊断:

1. 中度脂肪肝
2. 胆囊多发结石
3. 前列腺增生伴多发钙化

报告医师:

检查日期: 2026-05-03

审核医师:

报告日期: 2026-05-03



注: 本报告仅供临床医生参考!

地址: 大同市魏都大道 79 号。若有疑问, 请致电: 0352---2830580

ID 号: 2212270625

影像号: CT20260503015

姓名: 张正广

年龄: 56 岁

性别: 男

检查设备: 西门子量子双源 CT

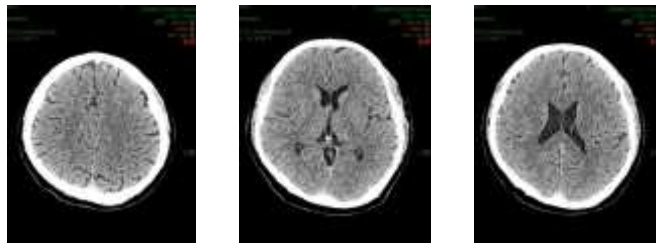体检号: 409717

申请医院: 本院

体检科室: 体检科

检查部位: 脑部双源 CT

经典图像:



影像所见:

双侧大脑半球对称, 脑实质未见异常, 脑室无扩张, 脑沟裂无增宽, 脑中线居中。脑干、小脑未见异常。颅骨未见异常。

影像诊断:

颅脑 CT 平扫未见异常

报告医师: 张剑峰

检查日期: 2026-05-03

审核医师:

报告日期: 2026-05-03

ID 号: 2212270625

影像号: CT20260502053

姓名: 张正广

年龄: 56 岁

性别: 男

检查设备: 西门子量子双源 CT

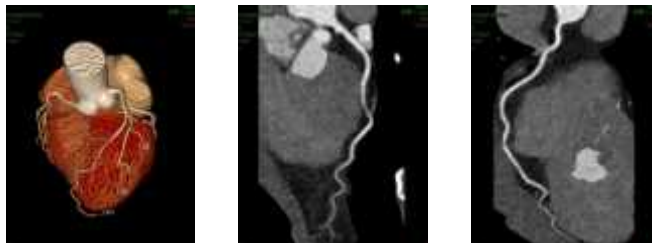体检号: 409717

申请医院: 本院

体检科室: 体检科

检查部位: 冠状动脉 CTA

## 经典图像:



## 影像所见:

冠状动脉起源正常, 冠状动脉发育呈右优势型。

左冠状动脉前降支中段走行于心肌内。左冠状动脉主干、对角支及回旋支管壁光滑, 未见钙化及非钙化斑块, 管腔未见狭窄及闭塞。

右冠状动脉、后降支管壁光滑, 未见钙化及非钙化斑块, 管腔未见狭窄及闭塞。

## 影像诊断:

左冠状动脉前降支中段壁冠状动脉 (心肌桥)

[提示] 冠状动脉狭窄程度表述: 轻度 (25-49%) 中度 (50-69%) 重度 (70-99%) 闭塞 (100%)

报告医师: 张剑峰

检查日期: 2026-05-03

审核医师:

报告日期: 2026-05-03