



2212270605

# 大同瑞慈健康体检

## 报 告 册

体检编号	409697	工号	70
姓名	贾立峰 1		
性别	女	年龄	52 岁
单位	广灵税务局		
部门	广灵税务局		
联系电话	13233189219		
体检日期	2024-08-28		

尊敬的贾立峰 1 女士您好！

首先，瑞慈健康体检全体员工欢迎您的光临，并对您的信任表示衷心的感谢！

您于 2024-08-28 （体检编号：409697）完成健康检查，本机构的各科医生已根据您的体检项目及结果，汇总成此份健康体检报告，并经总检医生审核。据此提出对您健康状况的综合分析及建议。

瑞慈健康体检倡导“大健康、大康复”，提出“健康是第一财富（Rich）”的人文理念。希望您仔细阅读并妥善地保管此份健康体检报告，并认真关注报告中的提示与建议，若您对报告内容有任何疑问，可直接与瑞慈健康体检客服部联系，进一步咨询。

健康体检咨询电话：**0352-2824444**

客户服务咨询电话：**0352-2830597**

**400-6112995**

瑞慈健康体检报告由下列内容组成：

第一部分：主检报告

第二部分：分科分项结果

第三部分：检验报告

第四部分：附表

## 主检报告

### 检查综述

- 1、【血常规（五分类）】 淋巴细胞绝对值(LY#)偏高(3.48  $10^9/L$ )
- 2、【生殖道微生态】 G-杆菌++
- 3、【尿沉渣】 白细胞尿偏高(30 个/u1) 上皮细胞(EC)偏高(31 /HP)
- 4、【生化全项 1】 甘油三酯(TG)偏高(3.69 mmol/L)
- 5、【尿常规】 鳞状上皮细胞偏高(31 /HP) 粘液丝偏高(40 /HP) 尿白细胞(LEU)1+
- 6、【CT 检查】 呼吸性细支气管炎 右肺中叶支气管扩张症 两肺上叶陈旧性纤维钙化灶 右侧壁胸膜增厚
- 7、【妇科内诊】 (1) 阴道炎 (2) 宫颈赘生物性质待查
- 8、【心电图】 1. 窦性心动过缓 2. T波低平(V2-V5)
- 9、【颈部血管彩超】 右锁骨下动脉起始处内中膜增厚
- 10、【全腹彩超】 1. 轻度脂肪肝 2. 右肾囊肿

### 医生建议

#### 【淋巴细胞绝对值(LY#)偏高】：

- (1) 成人全血淋巴细胞占白细胞总数的 20-40%。在中性粒细胞减少的病例中，淋巴细胞可相对增高，多与病毒感染有关（如感冒等）。
- (2) 病理性增高见于传染性淋巴细胞增多症、结核病、百日咳、急慢性淋巴细胞白血病、传染性单核细胞增多症等，建议结合其它血常规指标及临床进行综合评估。

#### 【G-杆菌++】：

- (1) 阴道微生物学检查是用于提示除阴道的正常菌群之外，可致病的菌群类别判断，用于临床治疗指导。

#### 【白细胞尿偏高】：

- (1) 白细胞尿偏高，一般提示为泌尿系感染，白细胞数目跟感染的程度相关，细菌感染的程度越重，白细胞数目增加的越高。建议往泌尿外科诊断治疗。

#### 【上皮细胞(EC)偏高】：

- (1) 尿液中的上皮细胞主要包括肾小管上皮细胞、移行上皮细胞、鳞状上皮细胞。尿液中出现肾小管上皮细胞，多见于肾小管病变。移行上皮细胞提示相应部位的病变。
- (2) 在正常的尿液中可见少量的鳞状上皮细胞，如果鳞状上皮细胞大量增加，并伴有白细胞增多，则提示有炎症，女性患者则因排除阴道分泌物混入的位于阴道表层的扁平上皮细胞。

#### 【甘油三酯(TG)偏高】：

- (1) 甘油三酯是甘油和脂肪酸所构成的有机化合物，甘油三酯测定是脂类代谢的重要指标之一。
- (2) 甘油三酯增高与冠心病的发生有着重要的相关性，随年龄增大而有上升的趋势，其增高最常见于高脂和过量糖类饮食、肥胖等。
- (3) 甘油三酯主要功能是为机体提供能量，其正常值在 0.7-1.7mmol/L 之间，1.7-2.29mmol/L 为边缘增高，提示应该注意饮食和运动了。

(4)甘油三酯大于 2.3mmol/L, 就称为高甘油三酯血症。甘油三酯增高虽然不会直接导致血管斑块的形成, 但也会间接引起心脑血管疾病风险增加, 同时, 当甘油三酯大于 5.6mmol/L 时, 还会增加急性胰腺炎的风险, 所以降低甘油三酯的基础主要是控制饮食, 饮食控制不佳可以选择药物治疗。

(5)生活方式的干预是控制甘油三酯水平升高的基础, 包括减重, 增加运动量, 限制酒精摄入以及避免食用果糖和高碳水化合物食物。多食蔬菜水果, 定期复查。

(6)明显增高者在医师的指导下使用降脂药物治疗, 首选他汀和贝特类药物。

**【鳞状上皮细胞偏高】：**

(1)在生理情况下, 机体正常的新陈代谢都会引起鳞状上皮细胞的脱离, 这是一种正常的机体现象。如果长时间出现鳞状上皮细胞偏高的现象时, 则有可能是尿路感染、泌尿系统结石等因素导致, 应及时往泌尿外科进一步诊断治疗。

**【粘液丝偏高】：**

(1)尿常规中粘液丝是由尿路中细胞分泌出来的, 在有尿路感染时分泌会明显增多, 且伴有炎症细胞的出现。

(2)粘液丝偏高, 可分为生理性偏高和病理性偏高两种, 生理性偏高一般是由于喝水较少导致的尿液浓缩, 一般在喝水后就能达到稀释的效果。

(3)病理性的粘液丝偏高是由于泌尿系炎症或者是前列腺炎导致的, 需要注意观察, 多喝水, 同时有白细胞等炎症细胞增多时, 应及时服用抗感染药物治疗。如果仅有粘液丝的增多而没有白细胞等炎症细胞增多时, 尿路有炎症的可能性不大。

(4)建议平时饮食注意清淡, 多喝水, 少吃油腻和辛辣的食物, 要注意个人清洁卫生, 勤洗阴部, 注意休息。

**【尿白细胞(LEU)1+】：**

(1)建议泌尿外科诊断治疗。

**【右肺中叶支气管扩张】：**

(1)建议呼吸内科诊断治疗。

**【呼吸性细支气管炎】：**

(1)建议呼吸内科诊断治疗。

**【胸膜增厚】：**

(1)建议呼吸内科结合临床考虑, 定期复查。

**【两肺上叶陈旧性纤维钙化灶】：**

(1)建议呼吸内科诊断治疗。

**【阴道炎】：**

(1)阴道炎是阴道粘膜及粘膜下结缔组织的炎症, 是妇科门诊常见的疾病。

(2)正常健康妇女, 由于解剖学及生物化学特点, 阴道对病原体的侵入有自然防御功能, 当阴道的自然防御功能遭到破坏, 则病原体易于侵入, 导致阴道炎症。

(3)绝经后妇女由于雌激素缺乏, 阴道上皮菲薄, 细胞内糖原含量减少, 阴道 PH 高达 7 左右, 故阴道抵抗力低下, 比青春期及育龄妇女易受感染。

(4)阴道炎临床上以白带的性状发生改变以及外阴痒痒灼痛为主要临床特点, 感染累及尿道时, 可有尿痛、尿急等症状。常见的阴道炎有细菌性阴道病、滴虫性阴道炎、霉菌性阴道炎、老年性阴道炎。

(5)阴道炎由不同的病原体感染所致, 一旦出现外阴不适, 白带异常, 立即去医院检查, 确定病原体, 针对病因治疗。

**【T波低平】：**

(1)建议往心血管内科诊断治疗, 定期复查。

**【窦性心动过缓】：**

- (1) 可见于正常人、体力劳动者、运动员，无症状者一般不需治疗，可定期随访，跟踪观察。
- (2) 如果有症状（胸闷、黑矇、晕厥等）请做动态心电图等相关检查，在医生指导下服用提升心率的药物如：心宝、红参等。如果每分钟心率低于 45 次伴有晕厥、胸闷等症状时，需安装心脏起搏器。请前往心内科进一步治疗，长期随访。

**【右锁骨下动脉起始处内中膜增厚】：**

- (1) 颈动脉内中膜增厚是一个超声诊断，它属于血管性疾病（动脉硬化）的早期表现，提示长期发展下去动脉硬化会形成斑块和狭窄闭塞病变。
- (2) 建议改变饮食结构，适量增加运动量，减缓动脉硬化发展的速度。如果有血脂高、胆固醇高、高血压、高血糖，就要进行相应的控制和预防，通过药物的干预，避免从内中膜增厚发展成斑块，进一步形成血管狭窄和闭塞的病变。

**【轻度脂肪肝】：**

- (1) 脂肪肝是指肝脏被脂肪浸润，为一种多病因引起的获得性疾病。
- (2) 脂肪肝是以肝细胞脂肪变性和脂肪蓄积为病理特征，最常见易患因素有超重或肥胖、进食油腻食物、高脂血症（尤其甘油三酯升高）、营养失调（营养过量或不足）、饮酒、高脂血症、少运动、糖耐量异常、减肥造成体重急剧下降、营养不良、中毒和药物等。
- (3) 当肝内脂类（主要为甘油三酯）含量超过肝重的 5% 时为脂肪肝。脂肪肝是一个常见的临床现象，不是一个独立性的疾病。
- (4) 值得注意的是，过多的脂肪在肝组织、肝细胞内浸润，引起肝细胞肿大，严重可致肝硬化。脂肪肝是可逆性的，合理饮食、运动及治疗后可恢复。
- (5) 合理控制饮食，控制总摄入量，低盐、低脂和低糖类饮食，少吃动物内脏，多吃蔬菜水果；
- (6) 控制危险因素，如控制体重、改善胰岛素抵抗、调整血脂紊乱，戒酒、戒烟，坚持长期有氧运动，加强体育锻炼；
- (7) 定期复查腹部彩超、血脂、肝功能。

**【右肾囊肿】：**

- (1) 肾囊肿是肾脏内出现大小不等的与外界不相通的囊性肿块的总称。肾囊肿属于良性肿瘤，在肾囊性疾病中以单纯性肾囊肿最为常见。其发生原因尚可能与先天性肾小球、肾小管结构异常和后天性损伤感染有关。
- (2) 单纯性肾囊肿大多数无症状，常在体检彩超时被发现。一般直径大于 5cm 或者合并感染、破裂、出血时才引起症状，主要表现为腰腹部或背部胀痛，当出现并发症时疼痛加重。
- (3) 肾囊肿直径小于 4cm，无肾盂肾盏明显受压，无感染、恶变、高血压及症状不明显者，只需密切随访观察，定期彩超检查。
- (4) 肾囊肿多数是先天性的，对人体健康没有多大影响，不会癌变，可以工作，可以运动，生活上没什么要特别注意的地方。其发病率可随便年龄增长而增高，50 岁以上的人有 50% 可以发现这种囊肿，借助彩超、CT 可确诊。
- (5) 首次发现，建议作 MRI 或 CT 检查，以排除肾内其它占位性病变。
- (6) 过大的囊肿，对肾脏本身或周围的器官有压迫症状的，或有炎症的，往外科治疗。定期复查。

**【宫颈赘生物】：**

- (1) 建议妇科结合临床诊断治疗。

汇总医生： 丁昊炜

主检日期： 2024-08-31

主检医生：

## 分科结果

### 身高、体重、血压

项目名称	检查结果	项目名称	检查结果
身高	166cm	体重	67kg
血压	107/66mmHg		

**\*小结：**

未见异常

操作员：闫辛儿 检查日期：2024-08-28 检查医生：名燕凌

### 妇科内诊

项目名称	检查结果	项目名称	检查结果
外阴	正常	尿道口	正常
阴道	阴道炎	子宫	正常
附件	正常	宫颈	赘生物性质待查
后穹窿	正常		

**\*小结：**

(1) 阴道炎

(2) 宫颈赘生物性质待查

操作员：智美玲 检查日期：2024-08-28 检查医生：智美玲

### 检验报告

#### 尿常规

项目名称	检查结果	单位	参考值	提示
胆红素(BIL)	-		阴性	
隐血(ERY)	-		阴性	
小圆上皮细胞(SRC)	0	个/ul	0--0	
维生素 C	-		阴性	
异常红细胞	0	个/ul	0--3	
红细胞（正常）	0	个/ul	0--6	
鳞状上皮细胞	31	个/ul	0--0	↑
粘液丝	40	个/ul	0--0	↑
尿葡萄糖(GLU)	-		阴性	
酮体(KET)	-		阴性	
比重(SG)	1.025		1.003--1.030	
酸碱度(PH)	6.0		4.5--8.0	
尿蛋白质(PRO)	-		阴性	
尿胆原(URO)	-		阴性	
亚硝酸盐(NIT)	-		阴性	
尿白细胞(LEU)	1+		阴性	

**\*小结:**

鳞状上皮细胞偏高(31 /HP) 粘液丝偏高(40 /HP) 尿白细胞(LEU)1+

操作员：梁可欣 检查日期:2024-08-28 检查医生:陈建国

#### 血常规（五分类）

项目名称	检查结果	单位	参考值	提示
白细胞(WBC)	7.02	10 <sup>9</sup> /L	3.5--9.5	
淋巴细胞绝对值(LY#)	3.48	10 <sup>9</sup> /L	1.1--3.2	↑

淋巴细胞百分比(LY%)	49.6	%	20--50	
中性粒细胞绝对值(GR#)	3.03	10 <sup>9</sup> /L	1.8--6.3	
中性粒细胞百分比(GR%)	43.1	%	40--75	
嗜碱性粒细胞绝对值(BA#)	0.05	10 <sup>9</sup> /L	0--0.06	
嗜碱性粒细胞百分比(BA%)	0.7	%	0--1.0	
嗜酸性粒细胞绝对值(EO#)	0.14	10 <sup>9</sup> /L	0.02--0.52	
嗜酸性粒细胞百分比(EO%)	2.0	%	0.4--8.0	
血小板(PLT)	274	10 <sup>9</sup> /L	125--350	
血小板分布宽度(PDW)	16.0	%	15--17	
平均血小板体积(MPV)	10.2	fl	6.0--14.0	
血小板压积(PCT)	0.280	%	0.11--0.28	
红细胞(RBC)	5.10	10 <sup>12</sup> /L	3.8--5.1	
血红蛋白	143	g/L	115--150	
红细胞压积(HCT)	43.2	%	35--45	
红细胞平均体积(MCV)	84.8	fl	82--100	
平均血红蛋白含量(MCH)	28.0	pg	27--34	
平均血红蛋白浓度(MCHC)	330	g/L	316--354	
单核细胞绝对值(MO#)	0.32	10 <sup>9</sup> /L	0.1--0.60	
单核细胞百分比(MO%)	4.6	%	3--10	
红细胞分布宽度标准差(RDW-SD)	41.6	fl	35--56	
红细胞分布宽度变异系数(RDW-CV)	13.1	%	10.6--16.6	
大血小板比率	26.2	%	11--45	
大血小板数目	72	10 <sup>9</sup> /L	30--90	
未成熟粒细胞数目	0.01	10 <sup>9</sup> /L	0--999	
未成熟粒细胞百分比	0.1	%	0--100	
有核红细胞数目	0.000	10 <sup>9</sup> /L	0--9999	

有核红细胞百分比	0.00	/100WBC	0--9999	
----------	------	---------	---------	--

**\*小结:**

淋巴细胞绝对值(LY#)偏高( $3.48 \times 10^9/L$ )

操作员：祁佳佳 检查日期:2024-08-28 检查医生:陈建国

**生殖道微生态**

项目名称	检查结果	单位	参考值	提示
线索细胞	-			
清洁度	II			
上皮细胞(白带)	++			
滴虫	-			
G-球菌	-			
霉菌	-			
G-杆菌	++			
G+杆菌	-			
G+球菌	-			

**\*小结:**

G-杆菌 ++

操作员：贺琰 检查日期:2024-08-29 检查医生:陈建国

**尿沉渣**

项目名称	检查结果	单位	参考值	提示
白细胞尿	30	个/ul	0--13	↑
上皮细胞(EC)	31	/HP	0--28	↑
管型(CAST)	0	个/ul	0--1	
霉菌(尿)	0	/HP	0--0	
结晶	0	/HP	0--10	
透明度(CLA)	清亮			

胆红素(BIL)	-		阴性
颜色(Colour)	淡黄色		
红细胞(尿)(RBC)	0	个/ul	0--6

**\*小结:**

白细胞尿偏高(30 个/ul) 上皮细胞(EC)偏高(31 /HP)

操作员：梁可欣 检查日期:2024-08-28 检查医生:陈建国

**生化全项 1**

项目名称	检查结果	单位	参考值	提示
碳酸氢根(HCO3)	26.3	mmol/L	22--29	
总蛋白(T PROT)	78.7	g/L	65--85	
白蛋白(ALB)	44.20	g/L	40--55	
球蛋白(GLB)	34.50	g/L	15--35	
白蛋白/球蛋白(ALB/GLB)	1.28		1.0--2.5	
碱性磷酸酶(ALP)	51.0	U/L	50--135	
肌酐(CREA)	55.00	umol/L	41--73	
尿酸(UA)	182.00	umol/L	140--340	
钾(K)	3.96	mmol/L	3.5--5.5	
钠(Na)	142.3	mmol/L	136--145	
氯(Cl)	98.2	mmol/L	96--108	
钙(Ca)	2.34	mmol/L	2.11--2.52	
乳酸脱氢酶(LDH)	143.00	U/L	120--250	
淀粉酶(AMY)	58.00	IU/L	35--135	
葡萄糖(GLU)	4.27	mmol/L	3.89--6.1	
总胆红素(TBIL)	17.90	umol/L	0--21	
直接胆红素(DBIL)	2.6	umol/L	0--8.0	
间接胆红素(IBIL)	15.30	umol/L	0--17.39	
丙氨酸氨基转移酶(ALT)	19.00	U/L	7--40	

门冬氨酸氨基转移酶(AST)	20.00	U/L	13--35	
尿素测定 (Urea)	5.20	mmol/L	2.6--7.5	
肌酸激酶(CK)	142.00	U/L	40--200	
α-羟丁酸脱氢酶	123.00	U/L	72--182	
C 反应蛋白	0.50	mg/dl	0--3	
动脉硬化指数	2.57		1.31--3.19	
谷草比谷丙	1.05		0.4--2.5	
总胆固醇(CHOL)	4.91	mmol/L	2.59--5.2	
甘油三脂(TG)	3.69	mmol/L	0.7--1.7	↑
低密度脂蛋白(LDL)	2.34	mmol/L	0--4.13	
高密度脂蛋白(HDL)	0.91	mmol/L	0.77--1.55	

**\*小结:**

甘油三脂(TG)偏高(3.69 mmol/L)

操作员：刘慧芳 检查日期:2024-08-28 检查医生:陈建国

**人乳头瘤病毒检查 (HPV)**

项目名称	检查结果	单位	参考值	提示
HPV 高危亚型 16	阴性(-)		阴性	
HPV 高危亚型 18	阴性(-)		阴性	
HPV 高危亚型 31	阴性(-)		阴性	
HPV 高危亚型 26	阴性(-)		阴性	
HPV 高危亚型 33	阴性(-)		阴性	
HPV 高危亚型 35	阴性(-)		阴性	
HPV 高危亚型 39	阴性(-)		阴性	
HPV 高危亚型 45	阴性(-)		阴性	
HPV 高危亚型 51	阴性(-)		阴性	
HPV 高危亚型 52	阴性(-)		阴性	
HPV 高危亚型 53	阴性(-)		阴性	

HPV 高危亚型 56	阴性(-)		阴性	
HPV 高危亚型 58	阴性(-)		阴性	
HPV 高危亚型 59	阴性(-)		阴性	
HPV 高危亚型 66	阴性(-)		阴性	
HPV 高危亚型 68	阴性(-)		阴性	
HPV 高危亚型 73	阴性(-)		阴性	
HPV 高危亚型 82	阴性(-)		阴性	
HPV 低危亚型 6	阴性(-)		阴性	
HPV 低危亚型 11	阴性(-)		阴性	
HPV 低危亚型 42	阴性(-)		阴性	
HPV 低危亚型 43	阴性(-)		阴性	
HPV 低危亚型 81	阴性(-)		阴性	

**\*小结:**

未见异常

操作员：祁佳佳 检查日期:2024-08-29 检查医生:康建忠

# 大同现代医学检验实验室

## 液基薄层细胞学图文报告

ID: 2024105440

病理号: 098170

姓名: 贾立峰 1

性别: 女

年龄: 52岁

送检科室:

电话号码: 13233189219

床号:

病历号:

体检号: 2212270605

送检医院: 大同瑞慈康复体检

送检日期: 2024-08-28

末次月经:

送检医生:

采样日期:

报告日期: 2024-08-28

标本满意度: 满意

细胞量: >45%

红细胞:

经期样本:

颈管细胞:

化生细胞:

鳞状细胞:

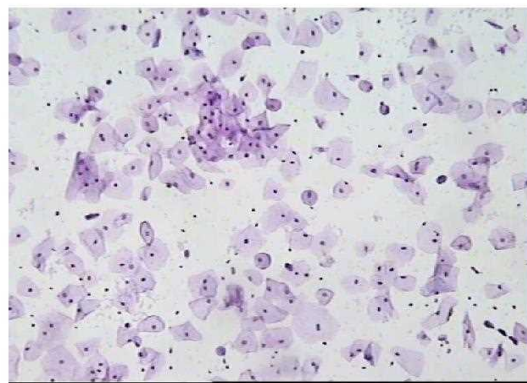
宫颈柱状细胞:

未见上皮内病变/恶性细胞:

正常范围内:

良性反应性改变:

- 炎性: 
  - 轻度:
  - 中度:
  - 重度:
- 放疗:
- 妊娠:
- 萎缩性:
- 宫内避孕器:
- 其他:



病原体: 滴虫感染:  念珠菌感染:  细菌感染:

提示 HPV 感染:  疱疹病毒感染:

鳞状上皮细胞分析:

非典型鳞状细胞:

- 倾向上皮内瘤变:
- 倾向良性反应性改变:
- 不能明确意义(ASC-US):
- 不排除高度病变(ASC-H):

上皮内低度病变:  鳞癌:

上皮内高度病变:

- CIN2:
- CIN3:

腺上皮细胞分析:

非典型腺细胞:

- 宫内膜:
- 来源不明:

非典型腺细胞(宫颈管):

- 倾向原位腺癌:
- 不能明确意义:
- 倾向良性反应性改变:

腺癌:

- 宫颈管:
- 宫内膜:
- 其它:

炎细胞:

- 轻度:
- 中度:
- 重度:

可疑腺癌:

诊断意见: 未见上皮内病变或恶性细胞 (NILM)。

建议:

报告医师: 张荣生

地址: 大同市魏都大道 79 号, 本报告医师签字后有效  
咨询: 0352-2830587 4006-122-995

妇科细胞学是筛查项目, 出于技术原因, 可能会有假阴性结果, 本检测仅对来样负责, 如果对结果有疑义, 请在收到报告 7 天内与我们联系。

大同瑞慈康复医院 12导联心电图报告

贾立峰1 女 52岁

体检号:409697

病床号:

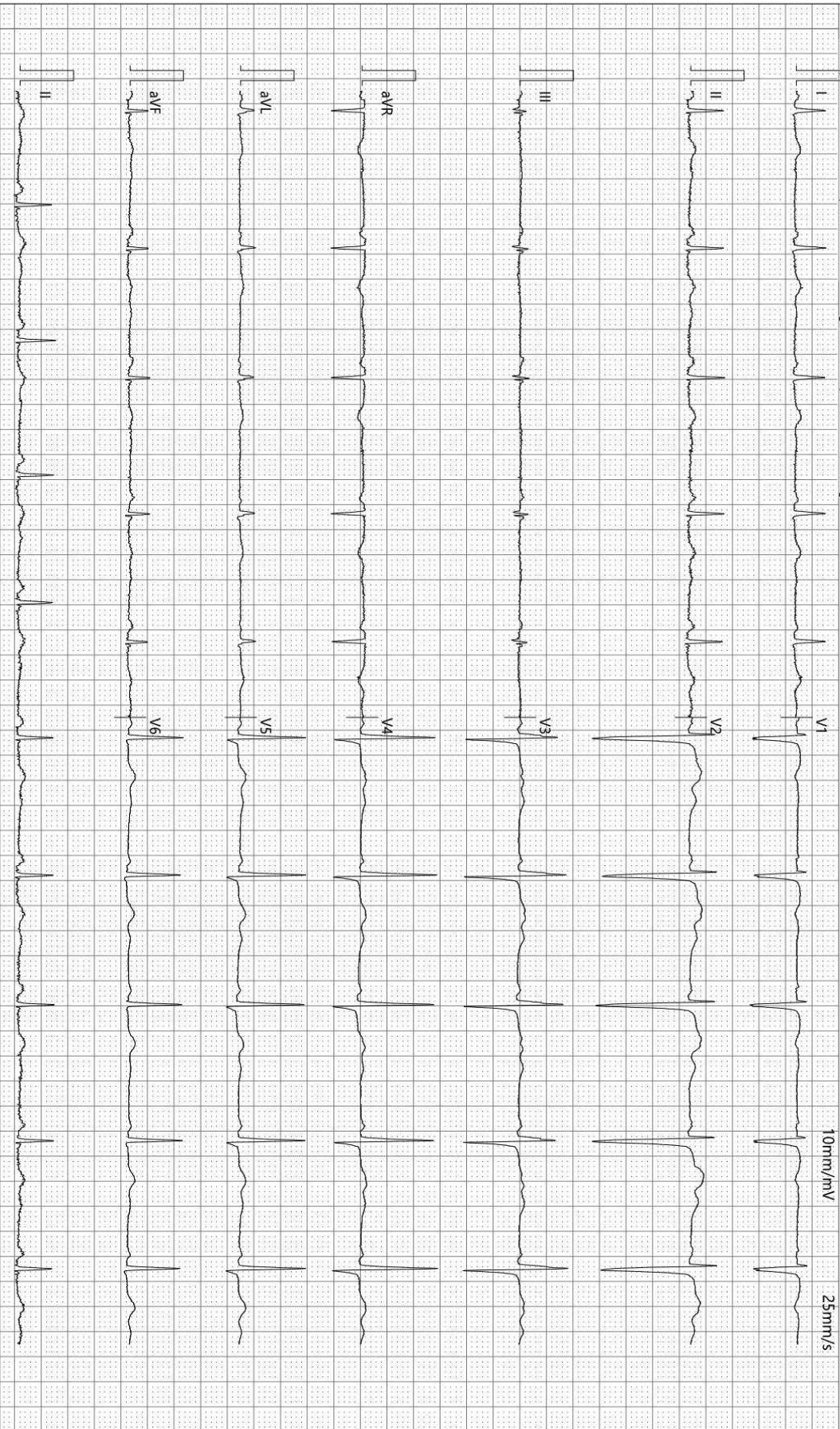
诊断结果:

- 1.窦性心动过缓
- 2.T波低平(V2-V5)

诊断医生:

贾立峰

HR : 56 ↓ bpm [60 ~ 100bpm]  
P : 111 ↑ ms [0 ~ 110ms]  
PR : 150ms [120 ~ 200ms]  
QRS : 84ms [60 ~ 100ms]  
QT/QTc : 435/422ms [320 ~ 440/0 ~ 460ms]  
P/QRS/T : 58/31/40deg. [0 ~ 75/-30 ~ 90/0 ~ 75deg]  
RV5/SV1 : 1.247/0.831mV [0.0 ~ 2.5/0.0 ~ 2.0mV]



检查时间:2024-08-28 10:06:13

诊断时间:2024-08-28 10:10:58

SEMIP V1.90

仅供临床参考

## 双源 CT 诊断图文报告

流水号: 2212270605

影像号: CT20240828154

姓名: 贾立峰 1

年龄: 52 岁

性别: 女

检查设备: 西门子量子双源 CT

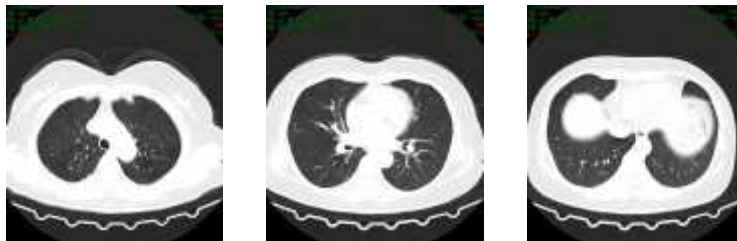体检号: 409697

申请医院: 本院

体检科室: 体检科

检查部位: CT 检查

经典图像:



影像所见:

胸廓对称, 纵隔无偏移。双肺支气管血管纹理模糊, 增多, 小叶性结构增多, 两肺上叶多灶纤维钙化灶, 肺结构紊乱, 右肺中叶支气管束间质纤维粘连, 扩张。段以上支气管通畅, 心影形态未见异常, 纵隔内气管隆突旁、肺门旁淋巴结部分钙化斑。右侧壁胸膜增厚。

影像诊断:

呼吸性细支气管炎  
右肺中叶支气管扩张症  
两肺上叶陈旧性纤维钙化灶  
右侧壁胸膜增厚

报告医师: 剧艳军

检查日期: 2024-08-28

审核医师: 剧艳军

报告日期: 2024-08-28

## 超声诊断图文报告

流水号: 2212270605

影像号: 1654609

姓名: 贾立峰 1

年龄: 52 岁

性别: 女

检查设备: Vivid E95

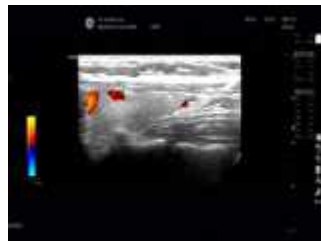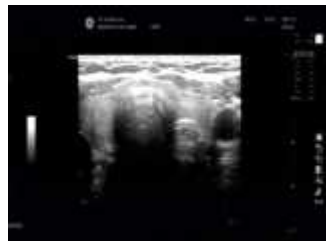体检号: 409697

申请医院: 本院

体检科室: 体检科

检查部位: 甲状腺彩超

经典图像:



影像所见:

甲状腺双侧叶形态正常, 包膜完整, 实质回声均匀, CDFI: 未见异常血流信号。  
双侧颈部未见明显肿大淋巴结。

影像诊断:

甲状腺双侧叶未见异常

报告医师: 陈玉荣

检查日期: 2024-08-28

审核医师: 陈玉荣

报告日期: 2024-08-28

## 超声诊断图文报告

流水号: 2212270605

影像号: 1654611

姓名: 贾立峰 1

年龄: 52 岁

性别: 女

检查设备: Vivid E95

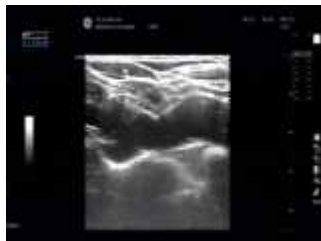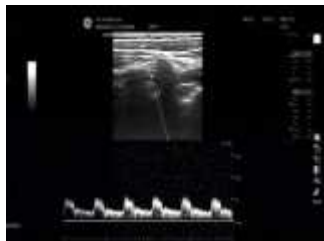体检号: 409697

申请医院: 本院

体检科室: 体检科

检查部位: 颈部血管彩超

经典图像:



影像所见:

右锁骨下动脉起始处内中膜增厚, 厚约 1.2mm, 双侧颈总动脉、颈内、颈外动脉起始段内中膜不增厚, 内壁欠光滑, 管壁未见明确强回声斑。CDFI: 血流充盈好。PW: 频谱形态正常。

双侧椎动脉走行正常, 椎动脉内径正常, 管壁不厚, 管腔内为无回声, CDFI: 血流充盈好。PW: 频谱正常。

影像诊断:

右锁骨下动脉起始处内中膜增厚

报告医师: 陈玉荣

检查日期: 2024-08-28

审核医师: 陈玉荣

报告日期: 2024-08-28

## 超声诊断图文报告

流水号: 2212270605

影像号: 1654613

姓名: 贾立峰 1

年龄: 52 岁

性别: 女

检查设备: Vivid E95

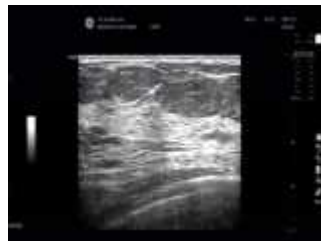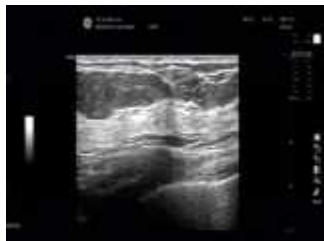体检号: 409697

申请医院: 本院

体检科室: 体检科

检查部位: 乳腺彩超

经典图像:



影像所见:

双侧乳腺腺体层次清晰, 右乳腺体厚 1.1cm, 左乳腺体厚 1.2cm, 乳导管未见扩张, 未见明显占位性病变, CDFI: 未见异常血流信号。

双侧腋下未见明显肿大淋巴结。

影像诊断:

双侧乳腺未见明显异常

报告医师: 陈玉荣

检查日期: 2024-08-28

审核医师: 陈玉荣

报告日期: 2024-08-28

## 超声诊断图文报告

流水号: 2212270605

影像号: 1654631

姓名: 贾立峰 1

年龄: 52 岁

性别: 女

检查设备: Vivid E95

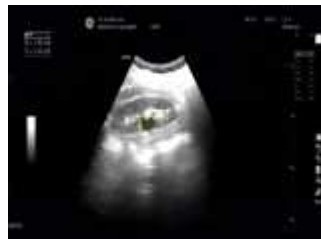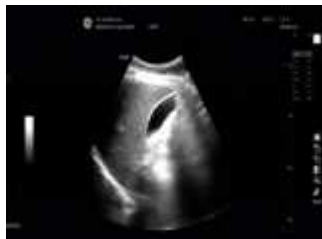体检号: 409697

申请医院: 本院

体检科室: 体检科

检查部位: 全腹彩超

### 经典图像:



### 影像所见:

肝脏大小形态正常, 包膜光滑完整, 实质回声细腻、增强, 肝内管道系统走行尚清晰, 门静脉及肝内胆管不扩张。

胆囊大小形态正常, 壁不厚、光滑, 囊内透声好, 肝外胆管不扩张。

胰腺大小形态正常, 实质回声均匀, 主胰管不扩张。

脾脏大小形态正常, 实质回声均匀, 脾门静脉不宽。

双肾大小形态正常, 右肾探及大小约 2.0\*1.3cm 囊性结构, 边界清, 双肾皮髓质分界清晰, 集合系统未见分离, 双侧输尿管未见扩张。

膀胱充盈佳, 未见明显异常。

前位子宫, 大小正常, 肌壁回声均匀, 内膜线清晰, 厚 0.3cm, 宫颈厚约 2.2cm, 双侧附件区未见异常。

### 影像诊断:

1. 轻度脂肪肝
2. 右肾囊肿

报告医师: 陈玉荣

检查日期: 2024-08-28

审核医师: 陈玉荣

报告日期: 2024-08-28