



2212270604

大同瑞慈健康体检

报 告 册

体检编号	409696	工号	69
姓名	王国前		
性别	男	年龄	60岁
单位	广灵税务局		
部门	广灵税务局		
联系电话	13935272756		
体检日期	2024-08-20		

尊敬的王国前先生您好！

首先，瑞慈健康体检全体员工欢迎您的光临，并对您的信任表示衷心的感谢！

您于 2024-08-20 （体检编号：409696）完成健康检查，本机构的各科医生已根据您的体检项目及结果，汇总成此份健康体检报告，并经总检医生审核。据此提出对您健康状况的综合分析及建议。

瑞慈健康体检倡导“大健康、大康复”，提出“健康是第一财富（Rich）”的人文理念。希望您仔细阅读并妥善地保管此份健康体检报告，并认真关注报告中的提示与建议，若您对报告内容有任何疑问，可直接与瑞慈健康体检客服部联系，进一步咨询。

健康体检咨询电话：**0352-2824444**

客户服务咨询电话：**0352-2830597**

400-6112995

瑞慈健康体检报告由下列内容组成：

第一部分：主检报告

第二部分：分科分项结果

第三部分：检验报告

第四部分：附表

主检报告

检查综述

- 【血常规（五分类）】 红细胞(RBC)偏低($4.17 \times 10^{12}/L$) 红细胞平均体积(MCV)偏高(101.6 fl)
- 【生化全项 2】 同型半胱氨酸偏高(64.73 $\mu\text{mol}/L$)
- 【尿液分析+尿沉渣】 粘液丝偏高(17 /HP)
- 【颅脑 MRI】 1、双侧侧脑室旁白质区、半卵圆中心多发腔隙性脑梗死（慢性期，部分软化） 2、双侧额顶叶皮髓质交界处多发缺血灶 3、脑白质变性
- 【肺部双源 CT】 右肺上中叶纤维硬化灶
- 【颈部血管彩超】 右锁骨下动脉起始处、右侧颈总动脉膨大处斑块形成
- 【全腹彩超】 1.胆囊结石（多发） 2.前列腺钙化斑

医生建议

【红细胞平均体积(MCV)偏高】：

(1)供内科结合临床参考。

【红细胞(RBC)偏低】：

(1)红细胞减少提示贫血，是诊断贫血的三大指标之一：血红蛋白、红细胞、网织红细胞。要了解贫血的程度和类型，需要进一步检查的内容有：血清铁蛋白、红细胞游离原卟啉、血清叶酸、血清维生素 B12。

(2)注意观察是否有慢性失血，查找病因，多数由挑吃、偏食、慢性疾病引起，往血液科及时治疗，定期复查。

(3)平衡饮食，并适当补充铁剂，维生素 C 及 B 族。

(4)复查血常规。

【同型半胱氨酸偏高】：

(1)血同型半胱氨酸是一种含硫氨基酸，为蛋氨酸和半胱氨酸代谢过程中产生的重要中间产物。正常情况下，血同型半胱氨酸在体内能被分解代谢，浓度维持在较低水平。但在日常生活中由于原发性原因和继发性原因会影响血同型半胱氨酸代谢导致在血液中升高。

(2)同型半胱氨酸偏高称之为高同型半胱氨酸血症，产生的原因和遗传、环境、营养因素有很大关系。高同型半胱氨酸血症目前认为是冠心病、高血压、脑血管疾病重要的危险因素。建议日常生活中清淡饮食，多吃新鲜蔬菜水果，补充维生素成分，心内科诊治。

【粘液丝偏高】：

(1)尿常规中粘液丝是由尿路中细胞分泌出来的，在有尿路感染时分泌会明显增多，且伴有炎症细胞的出现。

(2)粘液丝偏高，可分为生理性偏高和病理性偏高两种，生理性偏高一般是由于喝水较少导致的尿液浓缩，一般在喝水后就能达到稀释的效果。

(3)病理性的粘液丝偏高是由于泌尿系炎症或者是前列腺炎导致的，需要注意观察，多喝水，同时有白细胞等炎症细胞增多时，应及时服用抗感染药物治疗。如果仅有粘液丝的增多而没有白细胞等炎症细胞增多时，尿路有炎症的可能性不大。

(4)建议平时饮食注意清淡，多喝水，少吃油腻和辛辣的食物，要注意个人清洁卫生，勤洗阴部，注意休息。

【双侧额顶叶皮髓质交界处多发缺血灶】：

- (1) 脑缺血灶就是脑部毛细血管发生堵塞后形成血管中空，血液不再流过，局部脑细胞缺氧坏死后形成的病灶。
- (2) 脑缺血灶是一种比较常见的脑内出血疾病，引起的原因比较多，常见于老年人，尤其是合并有高血压、糖尿病等危险因素老年人更加常见。
- (3) 如果患有高血压这种慢性疾病，有可能会出这种疾病的表现，尤其是一些中老年朋友，长期的慢性疾病高血压，容易诱发脑缺血灶的发病，所以说患者要及时发现，及时治疗。
- (4) 脑缺血灶的一般症状是出现头晕头痛等现象，如果是病情发展后就有可能导致偏瘫、语言不清、大小便失禁、失去记忆力、甚至是意识糊涂、失明等情况。部分患者在临床上可以没有任何的临床表现，只是在无意中检查头颅 CT 或者磁共振才发现。
- (5) 脑内多发缺血灶在发病初期症状不是很明显，而且没什么危害。但是这种疾病却极易容易复发，让神经受损。而严重后果是会导致整个中枢神经功能损害，会发生瘫痪甚至危及生命。
- (6) 如果这种缺血灶是孤立的、个别的或者是很小的，一般不是什么大病。但是如果是弥漫性的病变，病灶比较大，往往提示患者动脉硬化的程度很重。
- (7) 饮食中需避免辛辣油炸、脂肪和胆固醇含量高的食物，多补充富含纤维素、维生素、蛋白质和钙质的食物，有助于脑部症状恢复。
- (8) 6、多吃纤维素含量比较高的食物，可以起到降低血脂的作用，如番薯、香蕉、大豆类等。多吃大蒜，因为大蒜能稀释血液，能起到缓解供血不足的症状还能降血压。
- (9) 多吃鱼和鸡蛋，因为鱼和鸡蛋富含蛋白质和钙质，能对大脑的细胞起到刺激作用，从而提高大脑记忆力。菠萝、土豆泥、葡萄糖等都能对记忆力起到改善的作用，起到提高记忆力的效果。
- (10) 避免不合理饮食。提倡采用低盐、低脂、低热量及富含维生素饮食，每日食盐量不超过 6g。多食蔬菜、水果和纤维素丰富食物，既含丰富的维生素、纤维素，又含钾、钙丰富而含钠低的食品。
- (11) 保持健康的生活方式，戒烟、禁止酗酒。吸烟和酗酒可使血管痉挛，心跳加快，血压升高，血浆纤维蛋白含量增加，血液粘度增加，减少脑血流量及加速动脉硬化等。因此，向患者讲明吸烟的危害性，采用心理咨询、口服戒烟药等综合性干预措施，避免大量饮酒，控制体重。
- (12) 对原发病及早治疗，严格按照医嘱服药，进行正规治疗，控制血压、血脂、血糖。避免长期服药导致血液高凝，不得滥用药物，需在医生指导下服药。保持健康的体重，保持心情愉悦。
- (13) 对于心血管患者等高危人群需每年进行影像学 and 实验室检查，有一定的早期筛查作用。

【侧脑室旁白质区、半卵圆中心多发腔隙性脑梗死（慢性期，部分软化）】：

- (1) 建议神经科诊断治疗

【脑白质变性】：

- (1) 建议神经内科结合临床考虑，动态观察；定期复查。

【中叶纤维硬化灶】：

- (1) 建议呼吸科诊断治疗

【右锁骨下动脉起始处、右侧颈总动脉膨大处斑块形成】：

- (1) 颈动脉斑块是动脉硬化后，血管里面的垃圾沉淀在血管壁形成。斑块又分为硬斑和软斑两种。硬斑比较稳定，不容易脱落，软斑不稳定，容易破裂脱落，从而形成血管栓塞。
- (2) 建议：1. 减低胆固醇水平。2. 减低高血糖、高血压等高危因素，将血压、血糖控制在理想水平。3. 积极进行生活干预，控制饮食，改善饮食结构，适量增加运动，戒烟限酒。4. 必要时药物治疗。

【前列腺钙化斑】：

- (1) 1、前列腺钙化斑大多数是由于前列腺炎症之后，前列腺内部组织局部出现了纤维化、钙质沉积而引起的。多数患者都是在体检时通过彩超检查时发现的，一般情况没有不适症状不需治疗。2、部分患者如有不适症状，建议前往泌尿科诊断治疗。

【胆囊结石（多发）】：

- (1) 胆囊结石主要为胆固醇性结石或以胆固醇为主的混合性结石，胆囊结石主要见于成年人，女性常见，尤以经产妇和服用避孕药者常见。
- (2) 胆囊结石一般认为与胆汁淤积、胆道细菌和寄生虫感染、胆固醇代谢失调以及胆囊的运动功能失调有关。

- (3) 临床表现取决于胆石的动态、所在部位和并发症，大多数与慢性胆囊炎同时存在。主要多发于成年女性，由以中年肥胖妇女为多见。平时大多无症状，部分表现为消化不良、中上腹或右上腹饱胀感，有时胃灼热、暖气，在饱餐或高脂饮食后更为明显。
- (4) 胆囊结石患者应少吃肥肉和胆固醇含量高的食物，如蛋黄、鱼卵、蟹黄、动物内脏等食品，不吃油炸食品。
- (5) 如有右上腹隐痛不适，应素食，右侧卧位，服用 654-2、阿托品等解痉药物，消炎利胆片、金胆片、胆通等可任选一种口服。
- (6) 如发生上腹剧痛，应到医院治疗，不要自己随便应用止痛药。出现黄疸时，应立即就医检查，查明黄疸原因，作相应处理，切勿拖延。
- (7) 除药物治疗外，有的需震波治疗、有的可作腹腔镜手术、有的则需剖腹手术，应按医生的指导选择合适的治疗方法。定期彩超复查。

汇总医生： 樊兴国

主检日期： 2024-08-22

主检医生：

分科结果

身高、体重、血压

项目名称	检查结果	项目名称	检查结果
身高	185cm	体重	76kg
血压	137/80mmHg		

***小结:**

未见异常

操作员：赵婉如 检查日期:2024-08-20 检查医生：名燕凌

检验报告

尿液分析+尿沉渣

项目名称	检查结果	单位	参考值	提示
白细胞尿	1	个/ul	0--13	
上皮细胞(EC)	0	/HP	0--28	
管型(CAST)	0	个/ul	0--1	
霉菌(尿)	0	/HP	0--0	
结晶	0	/HP	0--10	
透明度(CLA)	清亮			
胆红素(BIL)	-		阴性	
隐血(ERY)	-		阴性	
小圆上皮细胞(SRC)	0	个/ul	0--0	
维生素C	-		阴性	
异常红细胞	0	个/ul	0--3	
红细胞(正常)	0	个/ul	0--6	
鳞状上皮细胞	0	个/ul	0--0	
粘液丝	17	个/ul	0--0	↑
颜色(Colour)	淡黄色			
尿葡萄糖(GLU)	-		阴性	
酮体(KET)	-		阴性	
比重(SG)	1.020		1.003--1.030	
酸碱度(PH)	6.0		4.5--8.0	
尿蛋白质(PRO)	-		阴性	
尿胆原(URO)	-		阴性	
亚硝酸盐(NIT)	-		阴性	
红细胞(尿)(RBC)	0	个/ul	0--6	
尿白细胞(LEU)	-		阴性	

*小结:

粘液丝偏高(17 /HP)

操作员：余雅倩 检查日期：2024-08-20 检查医生：陈建国

血常规（五分类）

项目名称	检查结果	单位	参考值	提示
白细胞(WBC)	7.00	10 ⁹ /L	3.5--9.5	
淋巴细胞绝对值(LY#)	1.73	10 ⁹ /L	1.1--3.2	
淋巴细胞百分比(LY%)	24.7	%	20--50	
中性粒细胞绝对值(GR#)	4.81	10 ⁹ /L	1.8--6.3	
中性粒细胞百分比(GR%)	68.7	%	40--75	
嗜碱性粒细胞绝对值(BA#)	0.02	10 ⁹ /L	0--0.06	
嗜碱性粒细胞百分比(BA%)	0.3	%	0--1.0	
嗜酸性粒细胞绝对值(EO#)	0.06	10 ⁹ /L	0.02--0.52	
嗜酸性粒细胞百分比(EO%)	0.8	%	0.4--8.0	
血小板(PLT)	243	10 ⁹ /L	125--350	
血小板分布宽度(PDW)	15.8	%	15--17	
平均血小板体积(MPV)	9.9	fl	6.0--14.0	
血小板压积(PCT)	0.241	%	0.11--0.28	
红细胞(RBC)	4.17	10 ¹² /L	4.3--5.8	↓
血红蛋白	140	g/L	130--175	
红细胞压积(HCT)	42.4	%	40--50	
红细胞平均体积(MCV)	101.6	fl	82--100	↑
平均血红蛋白含量(MCH)	33.6	pg	27--34	
平均血红蛋白浓度(MCHC)	331	g/L	316--354	
单核细胞绝对值(MO#)	0.38	10 ⁹ /L	0.1--0.60	
单核细胞百分比(MO%)	5.5	%	3--10	
红细胞分布宽度标准差	48.8	fl	35--56	

(RDW-SD)				
红细胞分布宽度变异系数 (RDW-CV)	12.8	%	10.6--16.6	
大血小板比率	24.1	%	11--45	
大血小板数目	58	10 ⁹ /L	30--90	
未成熟粒细胞数目	0.02	10 ⁹ /L	0--999	
未成熟粒细胞百分比	0.3	%	0--100	
有核红细胞数目	0.000	10 ⁹ /L	0--9999	
有核红细胞百分比	0.00	/100WBC	0--9999	

***小结:**

红细胞(RBC)偏低(4.17 10¹²/L) 红细胞平均体积(MCV)偏高(101.6 fl)

操作员：黄璐瑶 检查日期:2024-08-20 检查医生:陈建国

生化全项 2

项目名称	检查结果	单位	参考值	提示
碳酸氢根(HCO ₃)	25.6	mmol/L	22--29	
总蛋白(T PROT)	73.4	g/L	65--85	
白蛋白(ALB)	40.20	g/L	40--55	
球蛋白(GLB)	33.20	g/L	15--35	
白蛋白/球蛋白(ALB/GLB)	1.21		1.0--2.5	
γ-谷氨酰转肽酶(GGT)	19.0	U/L	10--60	
碱性磷酸酶(ALP)	80.0	U/L	45--125	
肌酐(CREA)	76.00	umol/L	57--111	
尿酸(UA)	268.00	umol/L	200--420	
钾(K)	4.65	mmol/L	3.5--5.5	
钠(Na)	141.0	mmol/L	136--145	
氯(Cl)	98.2	mmol/L	96--108	
钙(Ca)	2.32	mmol/L	2.11--2.52	

乳酸脱氢酶(LDH)	170.00	U/L	120--250	
淀粉酶(AMY)	69.00	IU/L	35--135	
葡萄糖(GLU)	4.94	mmol/L	3.89--6.1	
总胆红素(TBIL)	16.80	umol/L	0--26	
直接胆红素(DBIL)	3.0	umol/L	0--8.0	
间接胆红素(IBIL)	13.80	umol/L	0--17.39	
丙氨酸氨基转移酶(ALT)	17.00	U/L	9--50	
门冬氨酸氨基转移酶(AST)	16.00	U/L	15--40	
尿素测定 (Urea)	5.10	mmol/L	3.6--9.5	
肌酸激酶(CK)	97.00	U/L	50--310	
α-羟丁酸脱氢酶	123.00	U/L	72--182	
同型半胱氨酸	64.73	umol/L	0--15	↑
C 反应蛋白	0.40	mg/dl	0--3	
酮体	0.05	mmol/L	0.00--0.28	
D-二聚体	0.39	ug/ml	0--1.35	
动脉硬化指数	2.20		1.31--3.19	
谷草比谷丙	0.94		0.4--2.5	
高敏肌钙蛋白 (Tnl)	3.43	pg/ml	0--46.47	
总胆固醇(CHOL)	4.30	mmol/L	2.59--5.2	
甘油三脂(TG)	1.65	mmol/L	0.7--1.7	
低密度脂蛋白(LDL)	2.68	mmol/L	0--4.13	
高密度脂蛋白(HDL)	1.22	mmol/L	0.77--1.55	

***小结:**

同型半胱氨酸偏高(64.73 umol/L)

操作员：王小雪 检查日期:2024-08-20 检查医生:陈建国

MRI 诊断图文报告

流水号: 2212270604

影像号: MR20240820026

姓名: 王国前

年龄: 60 岁

性别: 男

检查设备: 西门子 1.5T 磁共振

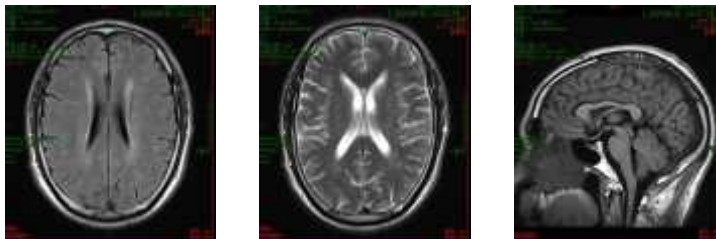体检号: 409696

申请医院: 本院

体检科室: 体检科

检查部位: 颅脑 MRI

经典图像:



影像所见:

双侧侧脑室旁白质区、半卵圆中心、额顶叶皮髓质交界处、侧脑室前后角旁见多发斑片状长 T1 长 T2 信号, T2FLAIR 呈高信号, 部分低信号, DWI 未见异常信号。脑干、双侧小脑半球未见异常信号及占位征象, 脑室、脑池无扩大, 脑沟、脑裂无增宽。中线结构居中。

影像诊断:

- 1、双侧侧脑室旁白质区、半卵圆中心多发腔隙性脑梗死 (慢性期, 部分软化)
- 2、双侧额顶叶皮髓质交界处多发缺血灶
- 3、脑白质变性

报告医师: 叶道斌

检查日期: 2024-08-20

审核医师: 叶道斌

报告日期: 2024-08-20

双源 CT 诊断图文报告

流水号: 2212270604

影像号: CT20240820103

姓名: 王国前

年龄: 60 岁

性别: 男

检查设备: 西门子量子双源 CT

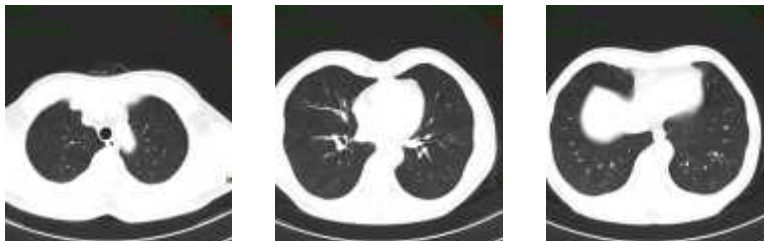体检号: 409696

申请医院: 本院

体检科室: 体检科

检查部位: 肺部双源 CT

经典图像:



影像所见:

胸廓对称, 骨性肋骨完整, 胸壁软组织结构良好, 两肺支气管血管纹理走行分布良好, 支气管束结构清晰, 双肺通气良好。右肺上中叶多发纤维结节硬化灶, 直径约 0.3cm。肺门结构未见异常。纵隔无偏移, 段以上支气管通畅。心影及大血管形态结构正常, 纵隔内未见肿大淋巴结。胸膜未见异常。

影像诊断:

右肺上中叶纤维硬化灶

报告医师: 剧艳军

检查日期: 2024-08-22

审核医师: 剧艳军

报告日期: 2024-08-22

超声诊断图文报告

流水号: 2212270604

影像号: 1644198

姓名: 王国前

年龄: 60 岁

性别: 男

检查设备: Vivid E95

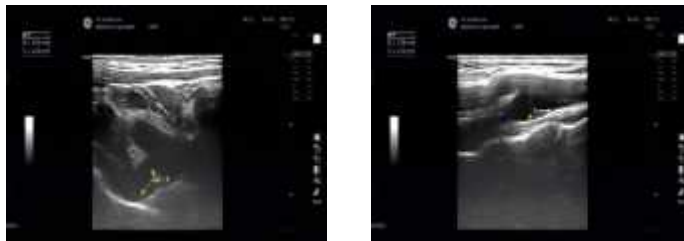
体检号: 409696

申请医院: 本院

体检科室: 体检科

检查部位: 颈部血管彩超

经典图像:



影像所见:

右锁骨下动脉起始处探及混合回声斑, 大小约 9.6*4.2mm, 右侧颈总动脉膨大处后壁探及混合回声斑, 大小约 7.1*2.4mm。左侧颈总动脉、双侧颈内、颈外动脉起始段内中膜不增厚, 内壁欠光滑, 管壁未见明确强回声斑。CDFI: 血流充盈好。PW: 频谱形态正常。

双侧椎动脉走行正常, 椎动脉内径正常, 管壁不厚, 管腔内为无回声, CDFI: 血流充盈好。PW: 频谱正常。

	内径 mm	流速 cm/s	RI
左侧椎动脉	3.6	58.1	0.62
右侧椎动脉	3.4	37.3	0.51

影像诊断:

右锁骨下动脉起始处、右侧颈总动脉膨大处斑块形成

报告医师: 柴芳

检查日期: 2024-08-20

审核医师: 柴芳

报告日期: 2024-08-20

超声诊断图文报告

流水号: 2212270604

影像号: 1644214

姓名: 王国前

年龄: 60岁

性别: 男

检查设备: Vivid E95

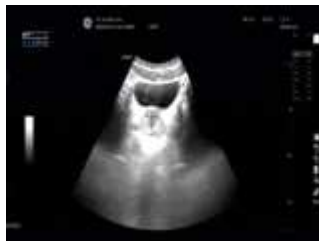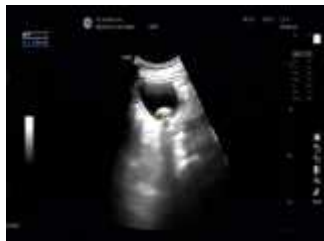体检号: 409696

申请医院: 本院

体检科室: 体检科

检查部位: 全腹彩超

经典图像:



影像所见:

肝脏大小形态正常, 包膜光滑完整, 实质回声均匀, 肝内管道系统走行清晰, 门静脉及肝内胆管不扩张。

胆囊大小形态正常, 壁不厚、光滑, 囊内透声好, 内探及数个强回声团, 大者直径约 1.9cm, 后伴声影, 肝外胆管不扩张。

胰腺大小形态正常, 实质回声均匀, 主胰管不扩张。

脾脏大小形态正常, 实质回声均匀, 脾门静脉不宽。

双肾大小形态正常, 皮髓质分界清晰, 集合系统未见分离, 双侧输尿管未见扩张。

膀胱充盈佳, 未见明显异常。

前列腺形态正常, 大小约 3.7*3.0*2.8cm, 实质回声均匀, 内探及强回声斑, 直径约 0.6cm。

影像诊断:

1. 胆囊结石 (多发)

2. 前列腺钙化斑

报告医师: 柴芳

检查日期: 2024-08-20

审核医师: 柴芳

报告日期: 2024-08-20