



2212270524

大同瑞慈健康体检

报 告 册

体检编号	409613	工号	24
姓名	刘骁		
性别	男	年龄	31岁
单位	大同中电光伏发电有限公司		
部门	大同中电光伏发电有限公司		
联系电话	13333525377		
体检日期	2024-08-25		

尊敬的刘骁先生您好！

首先，瑞慈健康体检全体员工欢迎您的光临，并对您的信任表示衷心的感谢！

您于 2024-08-25 （体检编号：409613）完成健康检查，本机构的各科医生已根据您的体检项目及结果，汇总成此份健康体检报告，并经总检医生审核。据此提出对您健康状况的综合分析及建议。

瑞慈健康体检倡导“大健康、大康复”，提出“健康是第一财富（Rich）”的人文理念。希望您仔细阅读并妥善地保管此份健康体检报告，并认真关注报告中的提示与建议，若您对报告内容有任何疑问，可直接与瑞慈健康体检客服部联系，进一步咨询。

健康体检咨询电话：**0352-2824444**

客户服务咨询电话：**0352-2830597**

400-6112995

瑞慈健康体检报告由下列内容组成：

第一部分：主检报告

第二部分：分科分项结果

第三部分：检验报告

第四部分：附表

主检报告

检查综述

- 【内科】 偶发早搏
- 【眼科】 (1) 右眼视力下降
- 【肝功能十三项】 总胆红素(TBIL)偏高(29.30 umol/L) 间接胆红素(IBIL)偏高(21.90 umol/L)
- 【肾功三项】 肌酐(CREA)偏高(102.00 umol/L)
- 【尿液分析+尿沉渣】 粘液丝偏高(37 /HP)
- 【心电图】 1. 窦性心律 2. 偶发房性早搏 3. ST-T 改变
- 【全腹彩超】 1. 肝囊肿 2. 前列腺增生伴多发钙化

医生建议

【右眼视力下降】：

(1) 视力下降是由角膜白斑或角膜炎、晶状体混浊、眼底疾病、屈光不正等原因引起，建议眼科诊断治疗。

【间接胆红素(IBIL)偏高】：

(1) 间接胆红素 (IBIL) 是未被肝细胞摄取、未与葡萄糖结合的胆红素为结合胆红素，也就是间接胆红素。

(2) 间接胆红素升高，是因为血液中的红细胞被大量破坏，大量的间接胆红素被释放入血，同时血液中的间接胆红素含量远远超出了肝细胞对胆红素的摄取、代谢和排泄能力。

(3) 因此间接胆红素升高，往往提示溶血性黄疸，最有可能就是溶血性贫血，或者是由于输血血型不合及其他恶性疾病导致的溶血。

(4) 总胆红素、间接胆红素、直接胆红素这三项是反映胆红素代谢的指标，而胆红素长期以来是作为溶血及肝胆疾病的重要异常指标。胆红素检查主要用于黄疸检查，反映肝脏疾病和胆道梗阻，如肝细胞发生炎症坏死等损害时会引起黄疸，胆道疾病及溶血性疾病也可引起黄疸。

(5) 总胆红素、间接胆红素、直接胆红素均升高：见于肝细胞性黄疸，如急慢性肝炎、肝硬化、肝坏死等。

(6) 总胆红素及间接胆红素升高：见于溶血性黄疸，如溶血性贫血，溶血性输血反应，新生儿溶血病。

(7) 总胆红素及直接胆红素升高：见于梗阻性黄疸，如胆石症、胆管炎、肝癌胰头癌等，其升高程度与病情呈正相关，且癌性梗阻高于良性梗阻。

(8) 总之，看肝功能化验单，要结合病情、病史、查体和其它相关的化验单、影像检查，排除生理性升高的因素（如有无感冒、酗酒、过于劳累、熬夜等情况），全面综合考虑。

【总胆红素(TBIL)偏高】：

(1) 总胆红素 (TBIL) 能准确反映黄疸的程度。人体的红细胞有一定的寿命，大约是 120 天。

(2) 当红细胞被破坏死亡后，其中的血红蛋白会被我们人体的肝、脾、骨髓内单核吞噬细胞吞噬破坏分解，在组织酶的作用下，成为血红素和球蛋白，而血红素再进一步被催化还原成胆红素，80-85%的胆红素来源于此，另外还有 20%的胆红素来源于血红蛋白以外的肌红蛋白等在肝脏中产生。

(3) 未被肝细胞摄取且未与葡萄糖结合的胆红素称之为非结合胆红素，即间接胆红素 (IBIL)。间接胆红素被运载到肝脏，被肝细胞摄取，与葡萄糖醛酸结合，则形成结合胆红素 (DBIL)，即直接胆红素。在这个过程中有一部分会吸收入血，但其水平会维持动态平衡。

(4) 总胆红素、间接胆红素、直接胆红素这三项是反映胆红素代谢的指标，而胆红素长期以来是作为溶血及肝胆疾病的重要异常指标。胆红素检查主要用于黄疸检查，反映肝脏疾病和胆道梗阻，如肝细胞发生炎症坏死等损害时会引起黄疸，胆道疾病及溶血性疾病也可引起黄疸。

(5) 大多健康体检中发现的胆红素轻度升高并不能反映肝脏有损伤，如果直接胆红素升高的程度不高，一般可能是生理性的原因引起的，如感冒、酗酒、过于劳累、熬夜等情况，只要注意休息、戒酒，过段时间复查肝功能，一般会自行恢复。

(6) 生活方面，多吃新鲜果蔬以补充人体所需的维生素，提高人体免疫力，多吃富含蛋白质的食物，如牛肉、鱼、蛋奶，这些都有助于修复受损的肝细胞，促进肝细胞的再生。如果胆红素升高很多，则需要完善相关检查，往消化内科诊断治疗。

【肌酐(CREA)偏高】：

(1) 临床上肾功能检查项目很多，常规体检一般只做三项测定，即血肌酐(Cr)、血尿素氮(BUN)、尿酸(UA)，通过这三项可初筛肾功能的情况。

(2) 血肌酐(Cr)由外源性和内源性两类组成。血肌酐是肌肉中肌酸代谢的最终产物，产生之后会被血液运到肾脏由肾小球滤过排出体外，肾小管基本不吸收且分泌量较少。

(3) 在外源性肌酐摄入量保持稳定的情况下，血中肌酐浓度取决于肾小球滤过能力，当肾实质损害，肾小球滤过率下降至正常人的1/3时肌酐浓度就会明显上升，故测定肌酐浓度可作为肾小球滤过受损的指标，也是判定肾功能是否受损的重要指标。

(4) 血肌酐升高常见于各种原因引起的滤过功能减退，如急性慢性肾衰竭；另外如果血肌酐在正常高值附近，就要引起重视了，若同时尿常规也有问题，建议尽快前往肾内科诊治。

(5) 在临床上如果肉食摄入过多、体育活动多导致肌肉分解代谢旺盛、体型强壮的人肌酐水平易偏高；反之，长期素食、卧床、肌肉萎缩、体型瘦小的人肌酐水平易偏低，需要饮食均衡，加强蛋白质的摄入。

【粘液丝偏高】：

(1) 尿常规中粘液丝是由尿路中细胞分泌出来的，在有尿路感染时分泌会明显增多，且伴有炎症细胞的出现。

(2) 粘液丝偏高，可分为生理性偏高和病理性偏高两种，生理性偏高一般是由于喝水较少导致的尿液浓缩，一般在喝水后就能达到稀释的效果。

(3) 病理性的粘液丝偏高是由于泌尿系炎症或者是前列腺炎导致的，需要注意观察，多喝水，同时有白细胞等炎症细胞增多时，应及时服用抗感染药物治疗。如果仅有粘液丝的增多而没有白细胞等炎症细胞增多时，尿路有炎症的可能性不大。

(4) 建议平时饮食注意清淡，多喝水，少吃油腻和辛辣的食物，要注意个人清洁卫生，勤洗阴部，注意休息。

【ST-T改变】：

(1) ST-T改变主要是反映心肌缺血现象，具有ST段抬高和下移两种表现，多见于慢性冠状动脉供血不足、心绞痛、心肌炎、心肌劳损等，但有时也见于神经植物功能紊乱、精神紧张、电解质紊乱、内分泌疾病等。

(2) 临床上把心肌缺血疾病的ST-T改变称为特异性ST-T改变，把超出正常范围而又不具备特异性ST-T改变归结为非特异性ST-T改变。建议定期复查、动态观察，并心内科结合临床考虑，必要时心脏彩超、冠脉CTA检查。

【房性早搏】：

(1) 查24小时动态心电图，心血管内科治疗。

【肝囊肿】：

(1) 肝囊肿，通俗说就是肝脏中的水泡。绝大多数的肝囊肿都是先天性的，即因先天发育的某些异常导致了肝囊肿形成。

(2) 肝囊肿病因大多数系肝内小胆管发育障碍所致，单发性肝囊肿的发生是由于异位胆管造成。肝囊肿生长缓慢，所以可能长期或终生无症状，其临床表现也随囊肿位置、大小、数目以及有无压迫邻近器官和有无并发症而异。

(3) 肝囊肿是一种较常见的肝脏良性疾病，一般没有什么症状，也不会影响肝功。5CM以下的肝囊肿一般不需要特殊治疗。当囊肿长大到一定程度，可能会压迫胃肠道而引起症状，如上腹不适饱胀；也有因囊肿继发细菌感染而有腹痛、发热的。

(4) 肝囊肿首次发现，建议作MRI或CT检查，除外肝内其它占位性病变。

(5) 过大的肝囊肿，对肝脏本身或周围的器官有压迫症状的，或有炎症的，往外科治疗。

(6) 已确诊为肝囊肿，动态观察，定期B超检查进行对照，监测囊肿大小。

- (7)解除顾虑和紧张情绪，保持良好心态，切忌大怒。
- (8)多食新鲜蔬菜和水果，保持大便通畅，防止便秘；保证营养，宜食清淡富含蛋白质的食物为主；限制饮酒。
- (9)不宜剧烈运动，防止过度用力，以免增加腹腔压力。
- (10)如有症状请及时就诊。

【前列腺增生伴多发钙化】：

- (1)前列腺增生又称前列腺肥大，增生的腺体位于膀胱颈部，会使尿路梗阻，引起尿频和排尿困难，严重影响患者的生活质量，是中老年男性的常见疾病。建议往泌尿科咨询，结合临床诊治。
- (2)前列腺钙化斑大多数是由于前列腺炎症之后，前列腺内部组织局部出现了纤维化、钙质沉积而引起的。多数患者都是在体检时通过彩超检查时发现的，一般情况没有不适症状不需治疗。部分患者如有不适症状，建议前往泌尿科诊断治疗。

【早搏】：

- (1)往心血管内科进一步检查，明确病因及治疗。定期复查心电图或进一步检查。

汇总医生： 丁昊炜

主检日期： 2024-08-26

主检医生：

分科结果

身高、体重、血压

项目名称	检查结果	项目名称	检查结果
身高	186cm	体重	78kg
血压	108/66mmHg		

***小结：**

未见异常

操作员：陈红锦 检查日期：2024-08-25 检查医生：名燕凌

内科

项目名称	检查结果	项目名称	检查结果
心率	92次/min	心律	齐
心脏杂音	无	心界	正常
肺部	正常	呼吸音	呼吸音清
啰音	未闻及	叩诊	叩诊呈清音
腹部触诊	腹部平软	发育	正常
肝胆	肋下未触及	脾脏	肋下未触及
双肾	无叩击痛	肠鸣音	正常
营养	良好	神经系统	正常
生理反射	生理反射存在	病理反射	病理反射未引出
颅神经	正常	运动功能	正常
深浅感觉	正常	其它	偶发早搏
既往史	无		

***小结：**

偶发早搏

操作员：杨淑兰 检查日期：2024-08-25 检查医生：杨淑兰

外科（男）

项目名称	检查结果	项目名称	检查结果
皮肤	正常	甲状腺	无肿大
脊椎	无畸形	浅表淋巴结	无肿大
肛门	拒检	前列腺	未检
泌尿外生殖器	正常	四肢关节	未见异常
腹股沟	未见异常	足背动脉	正常
紫绀	无	色素沉着	无
脱毛	无	脱色	无
浮肿	无	皮下结节	无
头颅	正常	颈部	正常
乳腺	正常	脊柱	正常
直肠	未检	皮肤黄疸	无
四肢	活动正常	其他	无

***小结:**

未见异常

操作员：谷岱清 检查日期:2024-08-25 检查医生：谷岱清

眼科

项目名称	检查结果	项目名称	检查结果
视力(左)	1.0	视力(右)	0.5
辨色力	正常	眼睑	正常
结膜	正常	泪器	正常
角膜	正常	虹膜	正常
瞳孔	正常	晶状体	正常
玻璃体	正常	眼底	未见异常

***小结:**

(1) 右眼视力下降

操作员：田野青 检查日期：2024-08-25 检查医生：田野青

耳鼻喉科

项目名称	检查结果	项目名称	检查结果
听力(左)	正常	听力(右)	正常
外耳道	正常	鼓膜	正常
鼻窦	正常	鼻中隔	正常
鼻腔	正常	扁桃体	无肿大
嗅觉	正常	咽喉	正常

*小结：

未见异常

操作员：王存宝 检查日期：2024-08-25 检查医生：王存宝

检验报告

尿液分析+尿沉渣

项目名称	检查结果	单位	参考值	提示
白细胞尿	5	个/ul	0--13	
上皮细胞(EC)	0	/HP	0--28	
管型(CAST)	0	个/ul	0--1	
霉菌(尿)	0	/HP	0--0	
结晶	0	/HP	0--10	
透明度(CLA)	清亮			
胆红素(BIL)	-		阴性	
隐血(ERY)	-		阴性	
小圆上皮细胞(SRC)	0	个/ul	0--0	
维生素C	-		阴性	
异常红细胞	0	个/ul	0--3	
红细胞(正常)	0	个/ul	0--6	
鳞状上皮细胞	0	个/ul	0--0	
粘液丝	37	个/ul	0--0	↑
颜色(Colour)	淡黄色			
尿葡萄糖(GLU)	-		阴性	
酮体(KET)	-		阴性	
比重(SG)	1.025		1.003--1.030	
酸碱度(PH)	6.0		4.5--8.0	
尿蛋白质(PRO)	-		阴性	
尿胆原(URO)	-		阴性	
亚硝酸盐(NIT)	-		阴性	
红细胞(尿)(RBC)	0	个/ul	0--6	
尿白细胞(LEU)	-		阴性	

*小结:

粘液丝偏高(37 /HP)

操作员：梁可欣 检查日期：2024-08-25 检查医生：陈建国

血常规（五分类）

项目名称	检查结果	单位	参考值	提示
白细胞(WBC)	7.19	10 ⁹ /L	3.5--9.5	
淋巴细胞绝对值(LY#)	2.87	10 ⁹ /L	1.1--3.2	
淋巴细胞百分比(LY%)	40.0	%	20--50	
中性粒细胞绝对值(GR#)	3.49	10 ⁹ /L	1.8--6.3	
中性粒细胞百分比(GR%)	48.5	%	40--75	
嗜碱性粒细胞绝对值(BA#)	0.05	10 ⁹ /L	0--0.06	
嗜碱性粒细胞百分比(BA%)	0.7	%	0--1.0	
嗜酸性粒细胞绝对值(EO#)	0.38	10 ⁹ /L	0.02--0.52	
嗜酸性粒细胞百分比(EO%)	5.3	%	0.4--8.0	
血小板(PLT)	171	10 ⁹ /L	125--350	
血小板分布宽度(PDW)	16.3	%	15--17	
平均血小板体积(MPV)	11.3	fl	6.0--14.0	
血小板压积(PCT)	0.193	%	0.11--0.28	
红细胞(RBC)	5.21	10 ¹² /L	4.3--5.8	
血红蛋白	158	g/L	130--175	
红细胞压积(HCT)	49.0	%	40--50	
红细胞平均体积(MCV)	94.0	fl	82--100	
平均血红蛋白含量(MCH)	30.4	pg	27--34	
平均血红蛋白浓度(MCHC)	324	g/L	316--354	
单核细胞绝对值(MO#)	0.40	10 ⁹ /L	0.1--0.60	
单核细胞百分比(MO%)	5.5	%	3--10	
红细胞分布宽度标准差	44.5	fl	35--56	

(RDW-SD)				
红细胞分布宽度变异系数 (RDW-CV)	12.6	%	10.6--16.6	
大血小板比率	34.2	%	11--45	
大血小板数目	58	10 ⁹ /L	30--90	
未成熟粒细胞数目	0.00	10 ⁹ /L	0--999	
未成熟粒细胞百分比	0.1	%	0--100	
有核红细胞数目	0.000	10 ⁹ /L	0--9999	
有核红细胞百分比	0.00	/100WBC	0--9999	

***小结：**

未见异常

操作员：梁可欣 检查日期：2024-08-25 检查医生：陈建国

肝功能十三项

项目名称	检查结果	单位	参考值	提示
总蛋白(T PROT)	73.6	g/L	65--85	
白蛋白(ALB)	43.30	g/L	40--55	
白蛋白/球蛋白(ALB/GLB)	1.43		1.0--2.5	
γ-谷氨酰转肽酶(GGT)	20.0	U/L	10--60	
碱性磷酸酶(ALP)	45.0	U/L	45--125	
总胆汁酸(TBA)	2.5	umol/L	0.5--10	
总胆红素(TBIL)	29.30	umol/L	0--26	↑
直接胆红素(DBIL)	7.4	umol/L	0--8.0	
间接胆红素(IBIL)	21.90	umol/L	0--17.39	↑
丙氨酸氨基转移酶(ALT)	22.00	U/L	9--50	
门冬氨酸氨基转移酶(AST)	16.00	U/L	15--40	
胆碱酯酶	8308	U/L	5100--11700	
单胺氧化酶	7.83	U/L	0--12	

***小结：**

总胆红素(TBIL)偏高(29.30 umol/L) 间接胆红素(IBIL)偏高(21.90 umol/L)

操作员：刘慧芳 检查日期：2024-08-25 检查医生：陈建国

肾功三项

项目名称	检查结果	单位	参考值	提示
肌酐(CREA)	102.00	umol/L	57--97	↑
尿酸(UA)	345.00	umol/L	200--420	
尿素测定 (Urea)	6.60	mmol/L	3.1--8.0	

***小结：**

肌酐(CREA)偏高(102.00 umol/L)

操作员：刘慧芳 检查日期：2024-08-25 检查医生：陈建国

空腹血糖

项目名称	检查结果	单位	参考值	提示
葡萄糖(GLU)	5.19	mmol/L	3.89--6.1	

***小结：**

未见异常

操作员：刘慧芳 检查日期：2024-08-25 检查医生：陈建国

血脂四项

项目名称	检查结果	单位	参考值	提示
动脉硬化指数	2.29		1.31--3.19	
总胆固醇(CHOL)	5.07	mmol/L	2.59--5.2	
甘油三脂(TG)	1.47	mmol/L	0.7--1.7	
低密度脂蛋白(LDL)	3.18	mmol/L	0--4.13	
高密度脂蛋白(HDL)	1.39	mmol/L	0.77--1.55	

***小结：**

未见异常

操作员：刘慧芳 检查日期：2024-08-25 检查医生：陈建国

大同瑞慈康复医院

听力测试报告

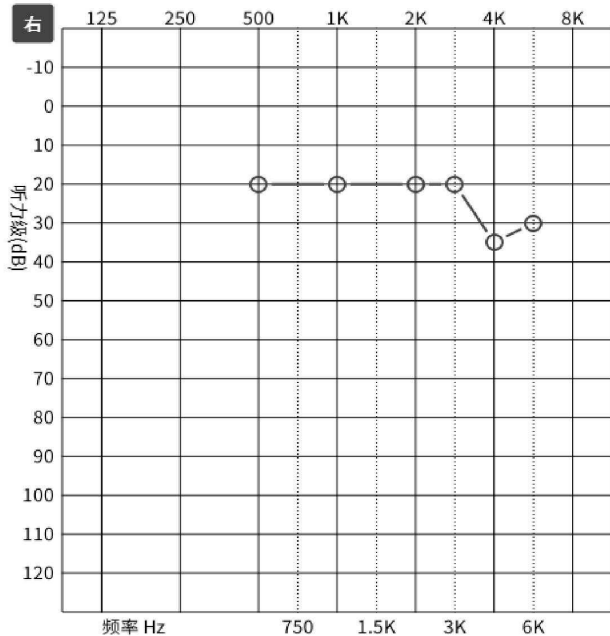
ID: 2212270524

姓名: 刘晓

性别: 男

测试年龄: 31岁

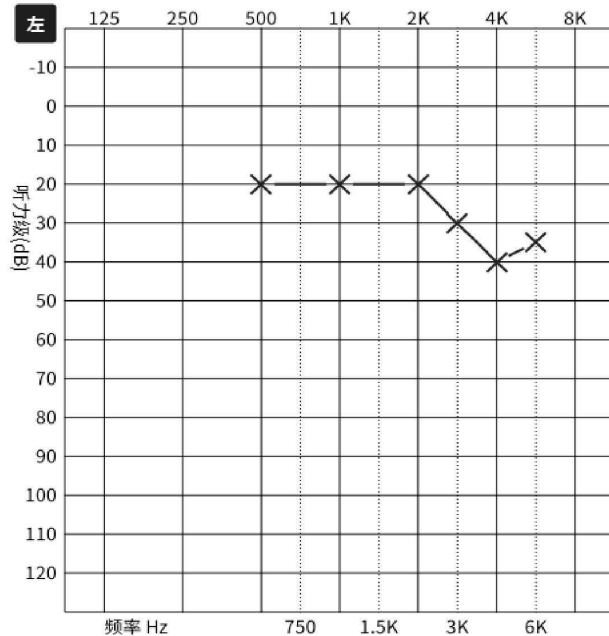
备注:



	500	1K	2K	3K	4K	6K
气导	20	20	20	20	35	30
骨导						

性别年龄校正:

气导	19	19	19	18	33	27
----	----	----	----	----	----	----



	500	1K	2K	3K	4K	6K
气导	20	20	20	30	40	35
骨导						

性别年龄校正:

气导	19	19	19	28	38	32
----	----	----	----	----	----	----

测试结果: 气导平均听阈 [左: 27dB 右: 24dB] (500Hz 1KHz 2KHz 3KHz 4KHz 6KHz)

气导双耳高频平均听阈: 31.6667

气导双耳语频平均听阈: 20

气导左耳听阈加权值: 22

气导左耳高频平均听阈: 35

气导左耳语频平均听阈: 20

气导右耳听阈加权值: 21.5

气导右耳高频平均听阈: 28.3333

气导右耳语频平均听阈: 20

测试日期: 2024-08-25 09:57

医师: 王存宝

医师: _____

打印日期: 2024-08-25 09:57

测试编号: 142104125240825095707

测试设备: AD104 (2) [UD4N1252]

本测试结果仅供参考



大同瑞慈康复医院 12导联心电图报告

刘骁 男 31岁 体检号:409613

病床号:

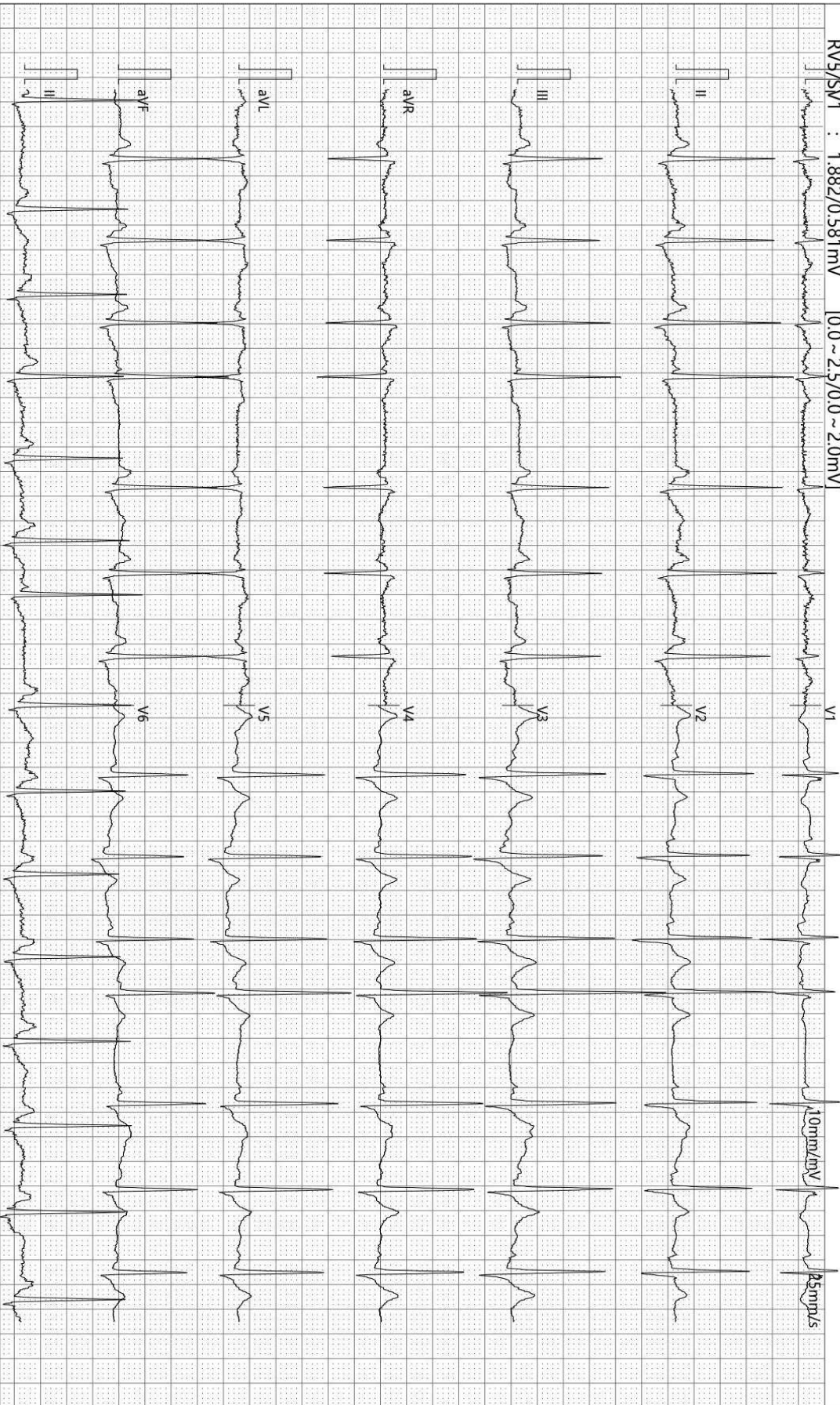
诊断结果:

- 1.窦性心律
- 2.偶发房性早搏
- 3.ST-T改变

诊断医生:

张之生

HR : 87bpm [60 ~ 100bpm]
P : 110ms [0 ~ 110ms]
PR : 140ms [120 ~ 200ms]
QRS : 95ms [60 ~ 100ms]
QT/QTc : 342/414ms [320 ~ 440/0 ~ 450ms]
P/QRS/T : 79 1 /84/-1 1 deg. [0 ~ 75/-30 ~ 90/0 ~ 75deg]
RV5/SV1 : 1.882/0.581mV [0.0 ~ 2.5/0.0 ~ 2.0mV]



检查时间:2024-08-25 08:56:54

诊断时间:2024-08-25 09:01:14

SEMIP V1.90

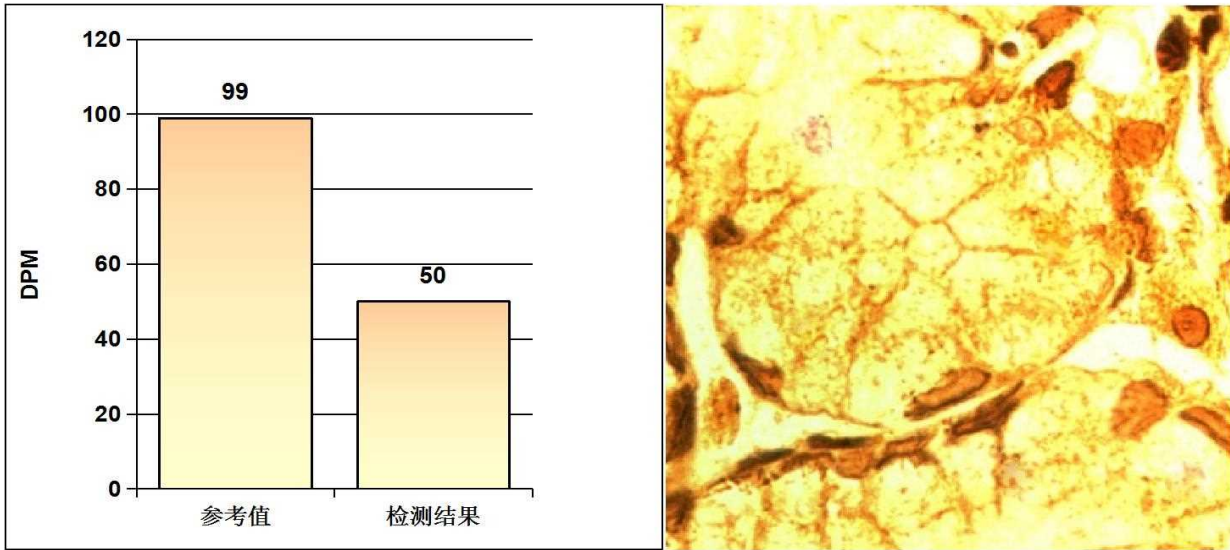
仅供临床参考

大同瑞慈康复医院

¹⁴C呼气试验检验报告

姓名	刘骁	年龄	31	性别	男
住院号	0	日期	2024/8/25 9:11:23	电话	0
送检医生	曹居杰	样品编号	1172	编号	2212270524

¹⁴C呼气试验



阳性参考值 (Disintegrations Per Minute(DPM)):

DPM值:	dpm > 2499	阳性++++
	1499 < dpm ≤ 2499	阳性+++
	499 < dpm ≤ 1499	阳性++
	149 < dpm ≤ 499	阳性+
	dpm ≤ 99	阴性
	99 < dpm ≤ 149	不确定

检测结果: **dpm= 50** **阴性**

医生建议: 注意保持健康及规律饮食

温馨提示: 您本次检测的结果为阴性

检测医生: 曹居杰

大同瑞慈健康体检

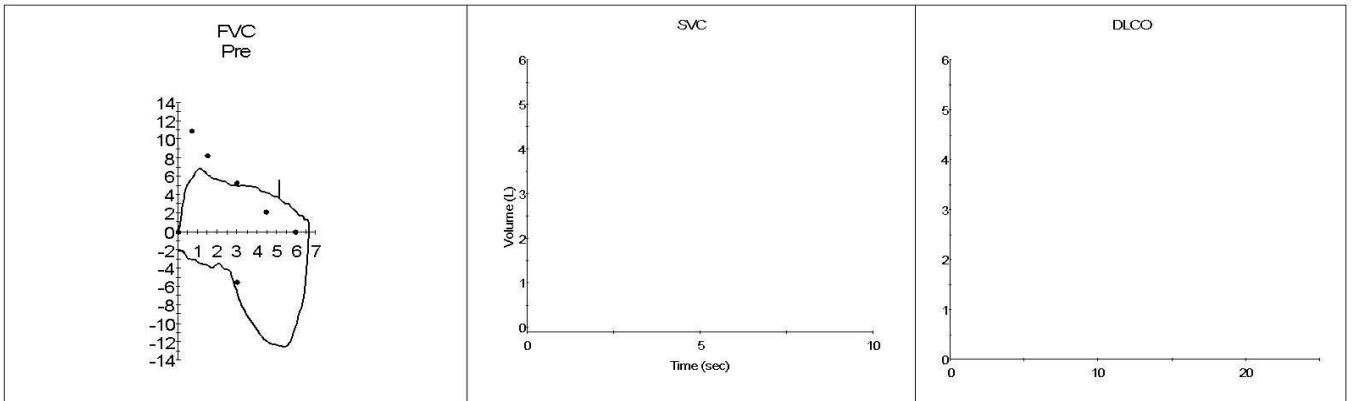
肺功能检验报告

姓名: 刘骁	ID: 2212270524	BSA: 2.04	日期: 2024/08/25
医师:	身高: 185.00	年龄: 31	病房:
医生:	体重: 80.00	性别: Male	种族: <Unspecified

Pre Test Comments:

Post Test Comments: 肺通气功能: 正常

	Pre-Bronch			Post-Bronch		
	<u>Actual</u>	<u>Pred</u>	<u>%Pred</u>	<u>Actual</u>	<u>%Pred</u>	<u>%Chng</u>
----用力肺活量 ----						
FVC (L)	6.67	5.94	112			
FEV1 (L)	5.18	4.80	107			
FEV1/FVC (%)	78	82	94			
FEF 25% (L/sec)	5.88	8.28	70			
FEF 75% (L/sec)	3.80	2.10	180			
FEF 25-75% (L/sec)	4.75	4.66	102			
FEF Max (L/sec)	6.82	10.91	62			
FIVC (L)	8.28					
FIF Max (L/sec)	12.47					



双源 CT 诊断图文报告

流水号: 2212270524

影像号: CT20240824147

姓名: 刘骁

年龄: 31 岁

性别: 男

检查设备: 西门子量子双源 CT

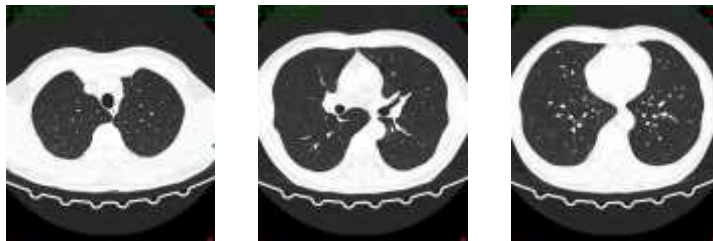体检号: 409613

申请医院: 本院

体检科室: 体检科

检查部位: CT 检查

经典图像:



影像所见:

胸廓对称, 骨性肋骨完整, 胸壁软组织结构良好, 两肺支气管血管纹理走行分布良好, 支气管束结构清晰, 双肺通气良好。肺门结构未见异常。纵隔无偏移, 段以上支气管通畅。心影及大血管形态结构正常, 纵隔内未见肿大淋巴结。胸膜未见异常。

影像诊断:

胸部未见明显异常,

报告医师: 剧艳军

检查日期: 2024-08-25

审核医师: 剧艳军

报告日期: 2024-08-25

超声诊断图文报告

流水号: 2212270524

影像号: 1650524

姓名: 刘骁

年龄: 31 岁

性别: 男

检查设备: Vivid E95

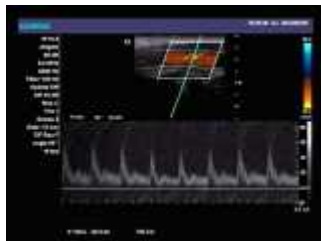
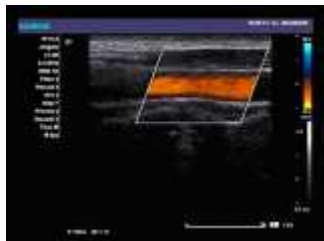体检号: 409613

申请医院: 本院

体检科室: 体检科

检查部位: 颈部血管彩超

经典图像:



影像所见:

右锁骨下动脉起始处、双侧颈总动脉、颈内、颈外动脉起始段内中膜不增厚, 内壁欠光滑, 管壁未见明确强回声斑。CDFI: 血流充盈好。PW: 频谱形态正常。

双侧椎动脉走行正常, 椎动脉内径正常, 管壁不厚, 管腔内为无回声, CDFI: 血流充盈好。PW: 频谱正常。

影像诊断:

双侧颈动脉、椎动脉未见明显异常

报告医师: 张婷婷

检查日期: 2024-08-25

审核医师: 张婷婷

报告日期: 2024-08-25

超声诊断图文报告

流水号: 2212270524

影像号: 1650521

姓名: 刘骁

年龄: 31 岁

性别: 男

检查设备: Vivid E95

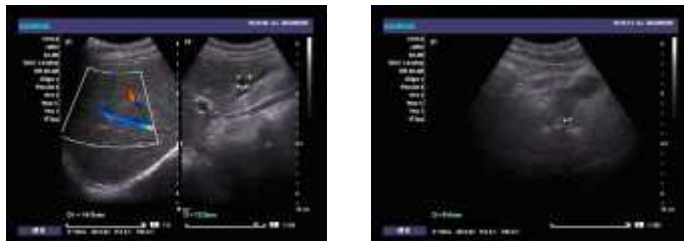体检号: 409613

申请医院: 本院

体检科室: 体检科

检查部位: 全腹彩超

经典图像:



影像所见:

肝脏大小形态正常, 包膜光滑完整, 肝内探及大小约 1.4*1.2cm 囊性回声, 形态规则, 边界清, 余实质回声均匀, 肝内管道系统走行清晰, 门静脉及肝内胆管不扩张。

胆囊大小形态正常, 壁不厚、光滑, 囊内透声好, 肝外胆管不扩张。

胰腺大小形态正常, 实质回声均匀, 主胰管不扩张。

脾脏大小形态正常, 实质回声均匀, 脾门静脉不宽。

双肾大小形态正常, 皮髓质分界清晰, 集合系统未见分离, 双侧输尿管未见扩张。

膀胱充盈佳, 未见明显异常。

前列腺形态饱满, 大小约 4.5*3.7*3.4cm, 实质回声均匀, 其内探及数个强回声斑, 较大者直径约 0.6cm。

影像诊断:

1. 肝囊肿
2. 前列腺增生伴多发钙化

报告医师: 张婷婷

检查日期: 2024-08-25

审核医师: 张婷婷

报告日期: 2024-08-25