



2212230698

大同瑞慈健康体检

报 告 册

体检编号	409551	工号	39
姓名	任婧		
性别	女	年龄	29岁
单位	大同市古建筑保护研究院		
部门	大同市古建筑保护研究院		
联系电话	13639578953		
体检日期	2023-12-23		

尊敬的任婧女士您好！

首先，瑞慈健康体检全体员工欢迎您的光临，并对您的信任表示衷心的感谢！

您于 2023-12-23 （体检编号：409551）完成健康检查，本机构的各科医生已根据您的体检项目及结果，汇总成此份健康体检报告，并经总检医生审核。据此提出对您健康状况的综合分析及建议。

瑞慈健康体检倡导“大健康、大康复”，提出“健康是第一财富（Rich）”的人文理念。希望您仔细阅读并妥善地保管此份健康体检报告，并认真关注报告中的提示与建议，若您对报告内容有任何疑问，可直接与瑞慈健康体检客服部联系，进一步咨询。

健康体检咨询电话：**0352-2824444**

客户服务咨询电话：**0352-2830597**
400-6112995

瑞慈健康体检报告由下列内容组成：

第一部分：主检报告

第二部分：分科分项结果

第三部分：检验报告

第四部分：附表

主检报告

检查综述

- 1、【肾功三项】肌酐(CREA)偏低(39.00 umol/L)
- 2、【尿液分析+尿沉渣】鳞状上皮细胞偏高(18 /HP) 粘液丝偏高(3 /HP)
- 3、【心电图】1. 窦性心律不齐
- 4、【甲状腺彩超】1. 甲状腺双侧叶低回声结节结节(右侧多发) TI-RADS 考虑 4a 级 建议进一步检查 2. 双侧颈部多发淋巴结肿大
- 5、【全腹彩超】右侧附件区囊性结构 建议复查

医生建议

【肌酐(CREA)偏低】：

- (1)临床上肾功能检查项目很多，常规体检一般只做三项测定，即血肌酐(Cr)、血尿素氮(BUN)、血尿酸(UA)，通过这三项可初筛肾功能的情况。
- (2)血肌酐(Cr)由外源性和内源性两类组成。血肌酐是肌肉中肌酸代谢的最终产物，产生之后会被血液运到肾脏由肾小球滤过排出体外，肾小管基本不吸收且分泌量较少。
- (3)在外源性肌酐摄入量保持稳定的情况下，血中肌酐浓度取决于肾小球滤过能力，当肾实质损害，肾小球滤过率下降至正常人的1/3时肌酐浓度就会明显上升，故测定肌酐浓度可作为肾小球滤过受损的指标，也是判定肾功能是否受损的重要指标。
- (4)血肌酐升高常见于各种原因引起的滤过功能减退，如急性慢性肾衰竭；另外如果血肌酐在正常高值附近，就要引起重视了，若同时尿常规也有问题，建议尽快前往肾内科诊治。
- (5)在临床上如果肉食摄入过多、体育活动多导致肌肉分解代谢旺盛、体型强壮的人肌酐水平易偏高；反之，长期素食、卧床、肌肉萎缩、体型瘦小的人肌酐水平易偏低，需要饮食均衡，加强蛋白质的摄入。

【鳞状上皮细胞偏高】：

- (1)在生理情况下，机体正常的新陈代谢都会引起鳞状上皮细胞的脱离，这是一种正常的机体现象。如果长时间出现鳞状上皮细胞偏高的现象时，则有可能是尿路感染、泌尿系统结石等因素导致，应及时往泌尿外科进一步诊断治疗。

【粘液丝偏高】：

- (1)尿常规中粘液丝是由尿路中细胞分泌出来的，在有尿路感染时分泌会明显增多，且伴有炎症细胞的出现。
- (2)粘液丝偏高，可分为生理性偏高和病理性偏高两种，生理性偏高一般是由于喝水较少导致的尿液浓缩，一般在喝水后就能达到稀释的效果。
- (3)病理性的粘液丝偏高是由于泌尿系炎症或者是前列腺炎导致的，需要注意观察，多喝水，同时有白细胞等炎症细胞增多时，应及时服用抗感染药物治疗。如果仅有粘液丝的增多而没有白细胞等炎症细胞增多时，尿路有炎症的可能性不大。
- (4)建议平时饮食注意清淡，多喝水，少吃油腻和辛辣的食物，要注意个人清洁卫生，勤洗阴部，注意休息。

【窦性心律不齐】：

- (1)供内科临床参考，可见于正常人，无重要临床意义。
- (2)见于正常人，是一种随呼吸节律而变化的正常心律。

【甲状腺双侧叶低回声结节】：

- (1) 甲状腺结节是一种常见的甲状腺疾病，很多甲状腺疾病可表现为结节，如可由甲状腺退行性变、炎症、自身免疫性及新生物等多种病变所致。甲状腺结节在各个年龄段的男女人群中均可见到，但中年女性中较多。
- (2) 甲状腺结节分良性和恶性两大类，良性的占绝大多数，恶性者不足 1%，判断甲状腺结节的良恶主要依靠病史、体格检查、放射性核素扫描、穿刺细胞学检查。
- (3) 建议往普外科就诊，进一步检查，明确诊断，结合临床诊治并定期复查。

【双侧颈部多发淋巴结肿大】：

- (1) 建议外科结合临床考虑，动态观察；定期复查。

【右侧附件区囊性结构】：

- (1) 建议往妇科进一步诊断治疗。

汇总医生： 丁昊炜

主检日期： 2023-12-24

主检医生：

分科结果

身高、体重、血压

项目名称	检查结果	项目名称	检查结果
身高	166cm	体重	63kg
血压	115/71mmHg		

***小结：**

未见异常

操作员：杨柳庆

检查日期：2023-12-23

检查医生：名燕凌

检验报告

尿液分析+尿沉渣

项目名称	检查结果	单位	参考值	提示
白细胞尿	9	个/ul	0--13	
上皮细胞(EC)	18	/HP	0--28	
管型(CAST)	0	个/ul	0--1	
霉菌(尿)	0	/HP	0--0	
结晶	0	/HP	0--10	
透明度(CLA)	清亮			
胆红素(BIL)	-		阴性	
隐血(ERY)	-		阴性	
小圆上皮细胞(SRC)	0	个/ul	0--0	
维生素C	-		阴性	
异常红细胞	0	个/ul	0--3	
红细胞(正常)	0	个/ul	0--6	
鳞状上皮细胞	18	个/ul	0--0	↑
粘液丝	3	个/ul	0--0	↑
颜色(Colour)	淡黄色			
尿葡萄糖(GLU)	-		阴性	
酮体(KET)	-		阴性	
比重(SG)	1.020		1.003--1.030	
酸碱度(PH)	6.0		4.5--8.0	
尿蛋白质(PRO)	-		阴性	
尿胆原(URO)	-		阴性	
亚硝酸盐(NIT)	-		阴性	
红细胞(尿)(RBC)	0	个/ul	0--6	
尿白细胞(LEU)	-		阴性	

*小结:

鳞状上皮细胞偏高(18 /HP) 粘液丝偏高(3 /HP)

操作员：赵伟 检查日期：2023-12-23 检查医生：陈建国

血常规（五分类）

项目名称	检查结果	单位	参考值	提示
白细胞(WBC)	5.52	10 ⁹ /L	3.5--9.5	
淋巴细胞绝对值(LY#)	1.55	10 ⁹ /L	1.1--3.2	
淋巴细胞百分比(LY%)	28.0	%	20--50	
中性粒细胞绝对值(GR#)	3.43	10 ⁹ /L	1.8--6.3	
中性粒细胞百分比(GR%)	62.3	%	40--75	
嗜碱性粒细胞绝对值(BA#)	0.02	10 ⁹ /L	0--0.06	
嗜碱性粒细胞百分比(BA%)	0.3	%	0--1.0	
嗜酸性粒细胞绝对值(EO#)	0.03	10 ⁹ /L	0.02--0.52	
嗜酸性粒细胞百分比(EO%)	0.6	%	0.4--8.0	
血小板(PLT)	232	10 ⁹ /L	125--350	
血小板分布宽度(PDW)	16.0	%	15--17	
平均血小板体积(MPV)	9.7	fl	6.0--14.0	
血小板压积(PCT)	0.224	%	0.11--0.28	
红细胞(RBC)	4.45	10 ¹² /L	3.8--5.1	
血红蛋白	135	g/L	115--150	
红细胞压积(HCT)	39.8	%	35--45	
红细胞平均体积(MCV)	89.4	fl	82--100	
平均血红蛋白含量(MCH)	30.4	pg	27--34	
平均血红蛋白浓度(MCHC)	340	g/L	316--354	
单核细胞绝对值(MO#)	0.49	10 ⁹ /L	0.1--0.60	
单核细胞百分比(MO%)	8.8	%	3--10	
红细胞分布宽度标准差	42.3	fl	35--56	

(RDW-SD)				
红细胞分布宽度变异系数 (RDW-CV)	12.4	%	10.6--16.6	
大血小板比率	24.1	%	11--45	
大血小板数目	56	10 ⁹ /L	30--90	
未成熟粒细胞数目	0.01	10 ⁹ /L	0--999	
未成熟粒细胞百分比	0.1	%	0--100	
有核红细胞数目	0.000	10 ⁹ /L	0--9999	
有核红细胞百分比	0.00	/100WBC	0--9999	

***小结：**

未见异常

操作员：乔叶 检查日期：2023-12-23 检查医生：陈建国

肾功三项

项目名称	检查结果	单位	参考值	提示
肌酐(CREA)	39.00	umol/L	41--73	↓
尿酸(UA)	242.00	umol/L	140--340	
尿素测定 (Urea)	5.40	mmol/L	2.6--7.5	

***小结：**

肌酐(CREA)偏低(39.00 umol/L)

操作员：王小雪 检查日期：2023-12-23 检查医生：陈建国

空腹血糖

项目名称	检查结果	单位	参考值	提示
葡萄糖(GLU)	4.75	mmol/L	3.89--6.1	

***小结：**

未见异常

操作员：王小雪 检查日期：2023-12-23 检查医生：陈建国

血脂四项

项目名称	检查结果	单位	参考值	提示
动脉硬化指数	1.86		1.31--3.19	
总胆固醇(CHOL)	3.72	mmol/L	2.59--5.2	
甘油三脂(TG)	0.97	mmol/L	0.7--1.7	
低密度脂蛋白(LDL)	2.10	mmol/L	0--4.13	
高密度脂蛋白(HDL)	1.13	mmol/L	0.77--1.55	

***小结:**

未见异常

操作员：王小雪 检查日期:2023-12-23 检查医生:陈建国

肝功能三项

项目名称	检查结果	单位	参考值	提示
γ-谷氨酰转肽酶(GGT)	17.0	U/L	7--45	
丙氨酸氨基转移酶(ALT)	10.00	U/L	7--40	
门冬氨酸氨基转移酶(AST)	19.00	U/L	13--35	
谷草比谷丙	1.90		0.4--2.5	

***小结:**

未见异常

操作员：王小雪 检查日期:2023-12-23 检查医生:陈建国

大同瑞慈康复医院 12导联心电图报告

任婧 女 29岁

体检号:409551

病床号:

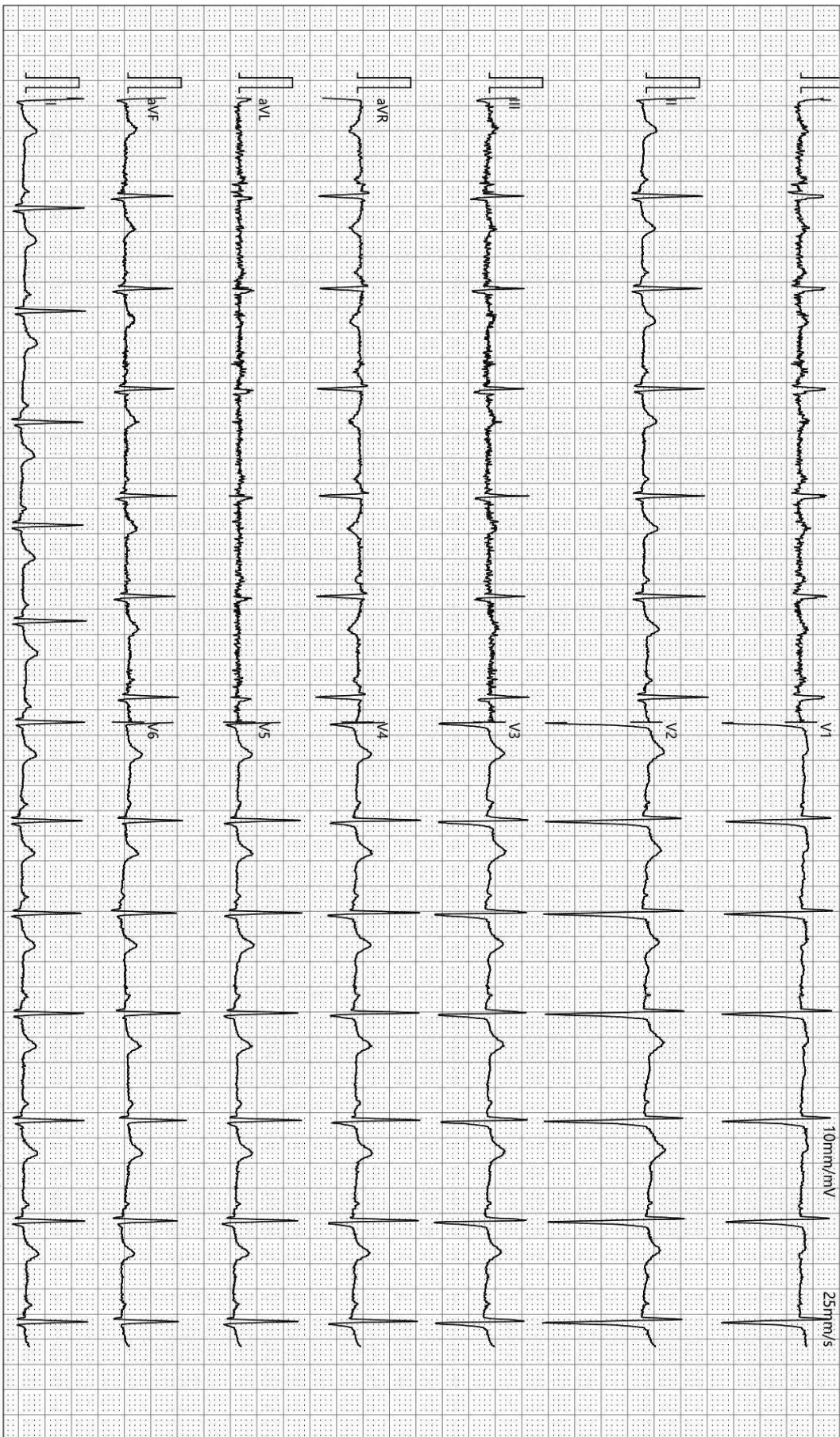
诊断结果:

窦性心律不齐

诊断医生:

张生 陶志娟

HR	: 73bpm	[60 ~ 100bpm]
P	: 97ms	[0 ~ 110ms]
PR	: 143ms	[120 ~ 200ms]
QRS	: 95ms	[60 ~ 100ms]
QT/QTc	: 379/420ms	[320 ~ 440/0 ~ 460ms]
P/QRS/T	: -1.1 / 63 / 56deg.	[0 ~ 75 / -30 ~ 90 / 0 ~ 75deg]
RV5/VS1	: 1.209/1.427mV	[0.0 ~ 2.5 / 0.0 ~ 2.0mV]



检查时间:2023-12-23 10:18:15

诊断时间:2023-12-23 10:26:06

SEMIP V1 90

仅供临床参考

DR 诊断图文报告

流水号: 2212230698

影像号: DX20231222074

姓名: 任婧

年龄: 29 岁

性别: 女

检查设备: 西门子数字 X 线摄影

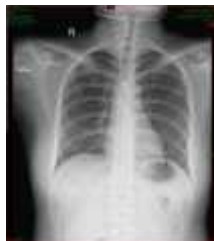体检号: 409551

申请医院: 本院

体检科室: 体检科

检查部位: 胸部正位片

经典图像:



影像所见:

胸廓对称。气管居中，纵隔无移位。双肺野清晰。肺门影未见增大。心脏大小、形态正常。双膈面光滑，肋膈角锐利。

影像诊断:

肺部平片未见异常。

报告医师: 李贵

检查日期: 2023-12-23

审核医师: 李贵

报告日期: 2023-12-23

超声诊断图文报告

流水号: 2212230698

影像号: 1495224

姓名: 任婧

年龄: 29 岁

性别: 女

检查设备: Vivid E95

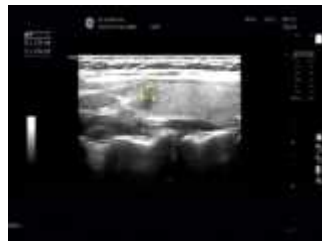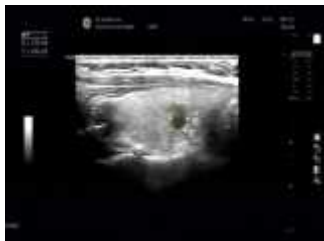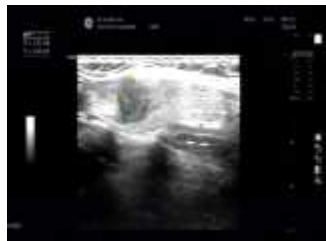体检号: 409551

申请医院: 本院

体检科室: 体检科

检查部位: 甲状腺彩超

经典图像:



影像所见:

甲状腺双侧叶形态正常, 包膜完整, 于左侧叶探及大小约 1.0*1.1cm 低回声结节, 形态欠规则, 边界清, 纵横比>1, CDFI: 未见明显血流信号; 右侧叶探及两个低回声结节, 大小分别约 0.5*0.6cm、0.3*0.5cm, 均边界清, 形态欠规则, 纵横比>1, CDFI: 结节内可见少许血流信号, 余实质回声均匀。
双侧颈部均探及数个低回声结节, 右侧大者约 1.6*0.4cm, 左侧大者约 1.8*0.4cm, 边界清, 形态规则, 皮髓质分界清。

影像诊断:

1. 甲状腺双侧叶低回声结节 (右侧多发) TI-RADS 考虑 4a 级 建议进一步检查
2. 双侧颈部多发淋巴结肿大

报告医师: 陈玉荣

检查日期: 2023-12-23

审核医师: 陈玉荣

报告日期: 2023-12-23

超声诊断图文报告

流水号：2212230698

影像号：1494826

姓名：任婧

年龄：29 岁

性别：女

检查设备：Vivid E95

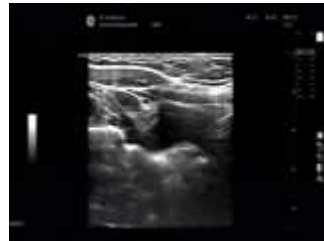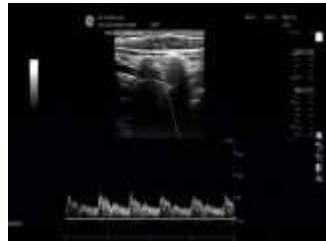体检号：409551

申请医院：本院

体检科室：体检科

检查部位：颈部血管彩超

经典图像：



影像所见：

右锁骨下动脉起始处、双侧颈总动脉、颈内、颈外动脉起始段内中膜不增厚，内壁欠光滑，管壁未见明确强回声斑。CDFI：血流充盈好。PW：频谱形态正常。

双侧椎动脉走行正常，椎动脉内径正常，管壁不厚，管腔内为无回声，CDFI：血流充盈好。PW：频谱正常。

影像诊断：

双侧颈动脉、椎动脉未见明显异常

报告医师：陈玉荣

检查日期：2023-12-23

审核医师：陈玉荣

报告日期：2023-12-23

超声诊断图文报告

流水号: 2212230698

影像号: 1494830

姓名: 任婧

年龄: 29 岁

性别: 女

检查设备: Vivid E95

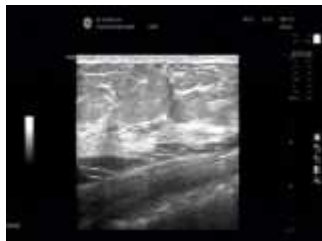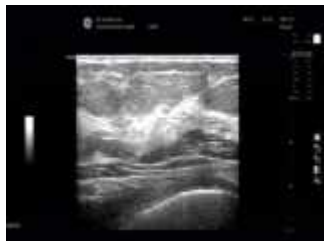体检号: 409551

申请医院: 本院

体检科室: 体检科

检查部位: 乳腺彩超

经典图像:



影像所见:

双侧乳腺腺体层次清晰, 右乳腺体厚 0.6cm, 左乳腺体厚 0.6cm, 乳导管未见扩张, 未见明显占位性病变, CDFI: 未见异常血流信号。

双侧腋下未见明显肿大淋巴结。

影像诊断:

双侧乳腺未见明显异常

报告医师: 陈玉荣

检查日期: 2023-12-23

审核医师: 陈玉荣

报告日期: 2023-12-23

超声诊断图文报告

流水号: 2212230698

影像号: 1494833

姓名: 任婧

年龄: 29 岁

性别: 女

检查设备: Vivid E95

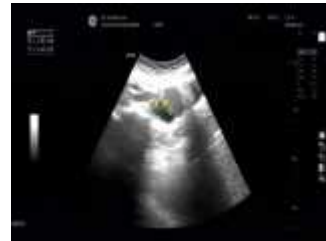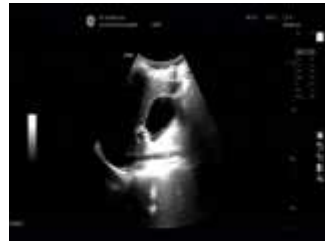体检号: 409551

申请医院: 本院

体检科室: 体检科

检查部位: 全腹彩超

经典图像:



影像所见:

肝脏大小形态正常, 包膜光滑完整, 实质回声均匀, 肝内管道系统走行清晰, 门静脉及肝内胆管不扩张。

胆囊大小形态正常, 壁不厚、光滑, 囊内透声好, 肝外胆管不扩张。

胰腺大小形态正常, 实质回声均匀, 主胰管不扩张。

脾脏大小形态正常, 实质回声均匀, 脾门静脉不宽。

双肾大小形态正常, 皮髓质分界清晰, 集合系统未见分离, 双侧输尿管未见扩张。

膀胱充盈欠佳。

前位子宫, 大小正常, 肌壁回声均匀, 内膜线清晰, 厚 0.9cm, 宫颈厚约 2.0cm, 右侧附件区探及大小约 2.8*1.4cm 囊性结构, 边界清, 内透声好, 左侧附件区未见异常。

影像诊断:

右侧附件区囊性结构 建议复查

报告医师: 陈玉荣

检查日期: 2023-12-23

审核医师: 陈玉荣

报告日期: 2023-12-23