



2212230670

大同五洲心血管病医院

健康体检报告

体检编号	409523	工号	11
姓名	张志惠		
性别	男	年龄	61岁
单位	大同市古建筑保护研究院		
部门	大同市古建筑保护研究院		
联系电话	15835364446		
体检日期	2026-01-08		

尊敬的张志惠先生您好！

首先，五洲心血管健康体检全体员工欢迎您的光临，并对您的信任表示衷心的感谢！

您于 2026-01-08 （体检编号：409523）完成健康检查，本机构的各科医生已根据您的体检项目及结果，汇总成此份健康体检报告，并经总检医生审核。据此提出对您健康状况的综合分析及建议。

五洲心血管健康体检倡导守护心健康，预见未来的人文理念。希望您仔细阅读并妥善地保管此份健康体检报告，并认真关注报告中的提示与建议，若您对报告内容有任何疑问，可直接与五洲健康体检客服部联系，进一步咨询。

健康体检咨询电话： 0352-5332388

客户服务咨询电话： 0352-5339811

五洲健康体检报告由下列内容组成：

第一部分：主检报告

第二部分：分科分项结果

第三部分：检验报告

第四部分：附表

大同五洲心血管病医院
0352-5332388

主检报告

检查综述

- 1、【肝功能三项】 门冬氨酸氨基转移酶(AST)偏低(14.00 U/L)
- 2、【尿液分析+尿沉渣】 隐血(ERY)+- 鳞状上皮细胞偏高(4 /HP)
- 3、【颈部血管彩超】 左侧颈总动脉膨大处、右锁骨下动脉起始处斑块形成
- 4、【全腹彩超】 1. 肝内钙化斑 2. 右肾结石

医生建议

【门冬氨酸氨基转移酶(AST)偏低】：

- (1) 建议消化内科诊断治疗。

【鳞状上皮细胞偏高】：

(1) 在生理情况下，机体正常的新陈代谢都会引起鳞状上皮细胞的脱离，这是一种正常的机体现象。如果长时间出现鳞状上皮细胞偏高的现象时，则有可能是尿路感染、泌尿系统结石等因素导致，应及时往泌尿外科进一步诊断治疗。

【隐血(ERY)+-】：

(1) 尿隐血可分为肉眼血尿和镜下血尿。肉眼血尿是指肉眼能见到血色的尿，尿液呈洗肉水色或血色，通常在1000ml尿中含有1ml血液即肉眼可见。镜下血尿是指尿的颜色正常，通过显微镜可以观察到尿液中含红细胞，通常离心沉淀后的尿液镜检每高倍视野有红细胞3个以上。

(2) 尿隐血是泌尿系疾病常见的症状之一，生理情况下女性生理期、运动后等都可以引起，病理情况下大多是由泌尿系统疾病引起，如泌尿系炎症、尿路结石等，也有一些血尿是由全身性疾病或泌尿系统邻近器官所致。

(3) 需要指出的是：尿液呈红色并不都是血尿，有些药物、食物都能使尿液呈红色、橙色或褐色；由于严重创伤、错误输血等大量红细胞或组织破坏，也可导致血红蛋白或肌红蛋白血尿。

- (4) 建议往泌尿外科进一步复查，以明确诊断。

【左侧颈总动脉膨大处、右锁骨下动脉起始处斑块形成】：

- (1) 建议心血管内科诊断治疗。

【右肾结石】：

(1) 肾结石是泌尿外科的常见病、多发病，为上尿路结石，男性多于女性。其影响因素较多，如年龄、性别、职业、饮食结构、水分摄入、代谢和遗传等。临床表现是与活动有关的血尿和疼痛，其程度与结石部位、大小、活动与否及有无并发症等因素有关。

(2) 平时多饮水，尤其是睡前要多饮水，以增加尿量，降低尿中矿物质的浓度。每日至少2500-3000ML，夏天增至4000-5000ML，保持每天尿量至少2000ML。避免饮高硬度水，可饮用磁化水。注意观察每次排出之尿液，检查有无结石排出。

(3) 调节饮食，限制含钙和草酸类物质高的食物，如高动物蛋白、高糖、高脂肪；多食含纤维素高的食物；动物内脏含嘌呤类物质较多，尿酸结石患者应当避免。尽量不服用或少服用与结石有关的药物，如维C、阿司匹林、磺胺类药物等。

大同五洲心血管病医院

0352-5332388

(4)适当运动对尿路结石患者有好处，长时间不活动，可增加尿中晶体成分的沉淀机会而形成结石。运动可根据自己的兴趣而定，如跳越运动、爬楼梯、跳绳、体操以及用手掌达腰背部等，均有利于结石上下移动，甚至排出。

(5)必要时往泌尿外科进一步诊治，定期彩超复查。重视自身健康，提高自测能力并定期进行健康体检，动态观察其变化。

【肝内钙化斑】：

(1)肝内钙化斑或肝内钙化灶是指在 B 超或 CT 图像中呈现出肝脏结石样改变，肝内毛细血管壁的钙化斑或由于肝内胆汁的粘稠形成强回声伴声影。一般有强回声或薄密度的影像表现，可呈单个或多个钙化灶。

(2)肝内钙化灶的原因有两大类：肝脏新陈代谢或以往疾病留下的痕迹，并无明显症状，对身体没有伤害，无须特殊治疗。

(3)肝内钙化灶常发生于肝内胆管结石、肝内慢性炎症等疾病。这些疾病使肝细胞坏死，纤维组织增生，逐渐形成瘢痕，随之钙盐在炎症部位沉淀造成的一种病理变化，也有极少数的肝内钙化灶属于先天发育异常引起的肝脏畸形。

(4)通常情况下，肝内钙化灶不会出现伴随症状，仅肝内胆管结石患者可能出现肝区闷胀的感觉，但一般对身体没有明显的影响。因此不需要特殊治疗，可遵医嘱或进行定期复查。

(5)如果身体出现不适症状，应前往肝胆外科诊断治疗。

(6)在日常生活和工作中，患者需要保证充足的休息，生活规律，多饮水，以高蛋白、低脂、高维生素饮食为主，保证能量供给的同时减轻肝脏以及胃肠道的负担。

汇总医生： 丁昊炜

主检日期： 2026-01-09

主检医生：

分科结果

身高、体重、血压

项目名称	检查结果	项目名称	检查结果
身高	162cm	体重	62kg
血压	121/76mmHg		

***小结:**

未见异常

操作员：赵婉如 检查日期：2026-01-08 检查医生：名燕凌

检验报告

尿液分析+尿沉渣

项目名称	检查结果	单位	参考值	提示
白细胞尿	2	个/u1	0--13	
上皮细胞(EC)	4	/HP	0--28	
管型(CAST)	0	个/u1	0--1	
霉菌(尿)	0	/HP	0--0	
结晶	0	/HP	0--10	
透明度(CLA)	清亮			
胆红素(BIL)	-		阴性	
隐血(ERY)	+-		阴性	
小圆上皮细胞(SRC)	0	个/u1	0--0	
维生素C	-		阴性	
异常红细胞	0	个/u1	0--3	
红细胞(正常)	0	个/u1	0--6	
鳞状上皮细胞	4	个/u1	0--0	↑
粘液丝	0	个/u1	0--0	
颜色(Colour)	淡黄色			
尿葡萄糖(GLU)	-		阴性	
酮体(KET)	-		阴性	
比重(SG)	1.025		1.003--1.030	
酸碱度(PH)	5.0		4.5--8.0	
尿蛋白质(PRO)	-		阴性	
尿胆原(URO)	-		阴性	
亚硝酸盐(NIT)	-		阴性	

红细胞(尿)(RBC)	0	个/u1	0--6
尿白细胞(LEU)	-		阴性

***小结:**

隐血(ERY)+- 鳞状上皮细胞偏高(4 /HP)

操作员：刘慧芳 检查日期:2026-01-08

检查医生:康健忠

血常规（五分类）

项目名称	检查结果	单位	参考值	提示
白细胞(WBC)	6.08	10 ⁹ /L	3.5--9.5	
淋巴细胞绝对值(LY#)	2.05	10 ⁹ /L	1.1--3.2	
淋巴细胞百分比(LY%)	33.7	%	20--50	
中性粒细胞绝对值(GR#)	3.42	10 ⁹ /L	1.8--6.3	
中性粒细胞百分比(GR%)	56.3	%	40--75	
嗜碱性粒细胞绝对值(BA#)	0.01	10 ⁹ /L	0--0.06	
嗜碱性粒细胞百分比(BA%)	0.1	%	0--1.0	
嗜酸性粒细胞绝对值(E0#)	0.29	10 ⁹ /L	0.02--0.52	
嗜酸性粒细胞百分比(E0%)	4.8	%	0.4--8	
血小板(PLT)	236	10 ⁹ /L	125--350	
血小板分布宽度(PDW)	15.2	%	15--17	
平均血小板体积(MPV)	11.5	f1	6.0--14.0	
血小板压积(PCT)	0.271	%	0.11--0.28	
红细胞(RBC)	4.73	10 ¹² /L	4.3--5.8	
血红蛋白	150	g/L	130--175	
红细胞压积(HCT)	45.4	%	40--50	
红细胞平均体积(MCV)	96.0	f1	82--100	
平均血红蛋白含量(MCH)	31.7	pg	27--34	
平均血红蛋白浓度(MCHC)	330	g/L	316--354	

大同五洲心血管病医院

0352-5332388

单核细胞绝对值(MO#)	0.31	$10^9/L$	0.1--0.6	
单核细胞百分比(MO%)	5.1	%	3--10	
红细胞分布宽度标准差(RDW-SD)	50.5	f1	35--56	
红细胞分布宽度变异系数(RDW-CV)	14.7	%	10.6--16.6	
大血小板比率	37.3	%	11--45	
大血小板数目	88	$10^9/L$	30--90	
未成熟粒细胞数目	0.00	$10^9/L$	0--0.6	
未成熟粒细胞百分比	0.1	%	0--10	
有核红细胞数目	0.002	$10^9/L$	0--9999	
有核红细胞百分比	0.03	/100WBC	0--9999	

***小结:**

未见异常

操作员：刘慧芳 检查日期:2026-01-08

检查医生:康建忠

肾功三项

项目名称	检查结果	单位	参考值	提示
肌酐(CREA)	74.90	umol/L	57--111	
尿酸(UA)	300.00	umol/L	200--420	
尿素测定(Urea)	5.80	mmol/L	3.6--9.5	

***小结:**

未见异常

操作员：孙钰 检查日期:2026-01-08

检查医生:康建忠

空腹血糖

项目名称	检查结果	单位	参考值	提示
葡萄糖(GLU)	5.58	mmol/L	3.89--6.1	

***小结:**

大同五洲心血管病医院

0352-5332388

未见异常

操作员：孙钰 检查日期：2026-01-08 检查医生：康建忠

血脂四项

项目名称	检查结果	单位	参考值	提示
动脉硬化指数	1.87		1.31--3.19	
总胆固醇(CHOL)	4.45	mmol/L	2.59--5.2	
甘油三脂(TG)	1.51	mmol/L	0.7--1.7	
低密度脂蛋白(LDL)	2.22	mmol/L	0--4.13	
高密度脂蛋白(HDL)	1.19	mmol/L	0.77--1.55	

***小结:**

未见异常

操作员：孙钰 检查日期：2026-01-08 检查医生：康建忠

肝功能三项

项目名称	检查结果	单位	参考值	提示
γ-谷氨酰转肽酶(GGT)	15.0	U/L	10--60	
丙氨酸氨基转移酶(ALT)	21.00	U/L	9--50	
门冬氨酸氨基转移酶(AST)	14.00	U/L	15--40	↓
谷草比谷丙	0.67		0.4--2.5	

***小结:**

门冬氨酸氨基转移酶(AST)偏低(14.00 U/L)

操作员：孙钰 检查日期：2026-01-08 检查医生：康建忠

体检科 12导联心电图报告

张志惠 男 61岁

体检号:409523

病床号:

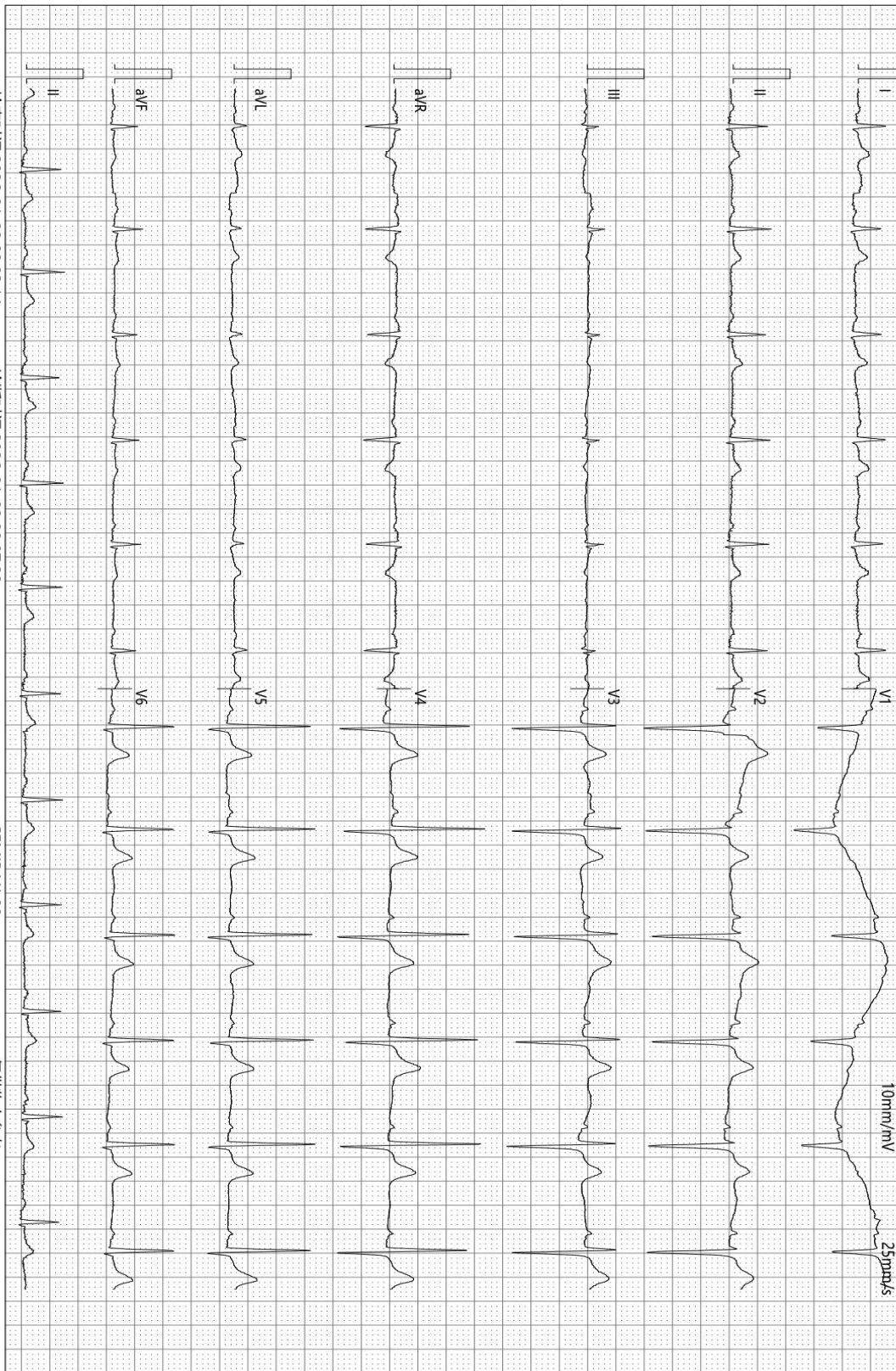
诊断结果:

- 1.窦性心律
- 2.正常心电图

诊断医生:

张之生

HR : 68bpm [60 ~ 100bpm]
 P : 97ms [0 ~ 110ms]
 PR : 164ms [120 ~ 200ms]
 QRS : 83ms [60 ~ 100ms]
 QT/QTc : 357/381ms [320 ~ 440/0 ~ 450ms]
 P/QRS/T : 51/46/22deg [0 ~ 75/-30 ~ 90/0 ~ 75deg]
 RV5/SV1 : 1.484/0.745mV [0.0 ~ 2.5/0.0 ~ 2.0mV]



检查时间:2026-01-08 08:03:14

诊断时间:2026-01-08 08:07:20

SEMIP V1.90

仅供临床参考



大同五洲心血管病医院

超声诊断图文报告

流水号: 2212230670

超声号: 2097030

姓名: 张志惠

年龄: 61岁

性别: 男

检查设备: Vivid E95

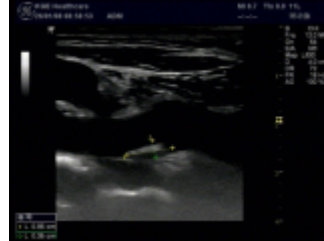
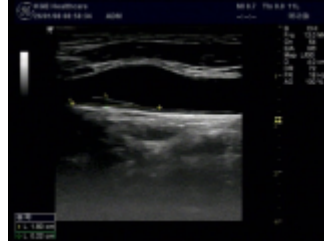
体检号: 409523

申请医院: 本院

体检科室: 体检科

检查部位: 颈部血管彩超

经典图像:



影像所见:

左侧颈总动脉膨大处后壁探及混合回声斑, 大小约 18.0*2.2mm, 右锁骨下动脉起始处探及偏强回声斑, 大小约 9.5*3.5mm, 右侧颈总动脉、双侧颈内、颈外动脉起始段内中膜不增厚, 内壁欠光滑, 管壁未见明确强回声斑。CDFI: 血流充盈好。PW: 频谱形态正常。 双侧椎动脉走行正常, 椎动脉内径正常, 管壁不厚, 管腔内为无回声, CDFI: 血流充盈好。PW: 频谱正常。

影像诊断:

左侧颈总动脉膨大处、右锁骨下动脉起始处斑块形成

报告医师: 李菊蓉

检查日期: 2026-01-08

审核医师: 李菊蓉

报告日期: 2026-01-08

温馨提示: 本报告仅供临床医生参考! 若有疑问, 请致电: 0352---5339668

地址: 大同市平城区迎宾街 750 号。

大同五洲心血管病医院

0352-5332388



流水号: 2212230670

超声号: 2097034

姓名: 张志惠

年龄: 61 岁

性别: 男

检查设备: Vivid E95

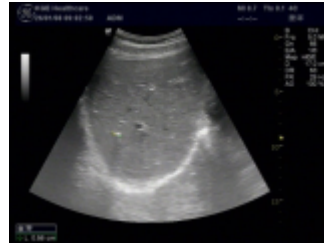
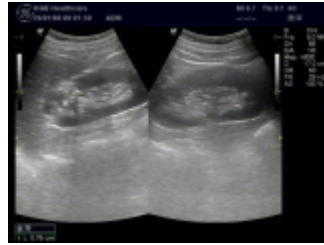
体检号: 409523

申请医院: 本院

体检科室: 体检科

检查部位: 全腹彩超

经典图像:



影像所见:

肝脏大小形态正常, 包膜光滑完整, 肝内探及强回声斑, 直径约 0.6cm, 余实质回声均匀, 肝内管道系统走行清晰, 门静脉及肝内胆管不扩张。

胆囊大小形态正常, 壁不厚、光滑, 囊内透声好, 肝外胆管不扩张。

胰腺大小形态正常, 实质回声均匀, 主胰管不扩张。

脾脏大小形态正常, 实质回声均匀, 脾门静脉不宽。

双肾大小形态正常, 皮髓质分界清晰, 右肾集合系统内探及强回声团, 直径约 0.8cm, 后伴声影, 双肾集合系统未见分离, 双侧输尿管未见扩张。

膀胱充盈佳, 未见明显异常。

前列腺形态正常, 大小约 3.4*2.4*3.0cm, 实质回声均匀。

影像诊断:

1. 肝内钙化斑
2. 右肾结石

报告医师: 李菊蓉

检查日期: 2026-01-08

审核医师: 李菊蓉

报告日期: 2026-01-08

温馨提示: 本报告仅供临床医生参考! 若有疑问, 请致电: 0352---5339668

地址: 大同市平城区迎宾街 750 号。

大同五洲心血管病医院

0352-5332388

DR 诊断图文报告

ID号: 2212230670

影像号: DX20260107012

姓名: 张志惠

年龄: 61岁

性别: 男

检查设备: 西门子数字X线摄影

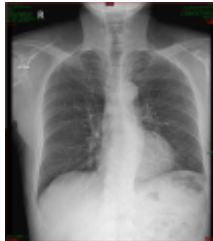体检号: 409523

申请医院: 本院

体检科室: 体检科

检查部位: 胸部正位片

经典图像:



影像所见:

胸廓对称。气管居中, 纵隔无移位。双肺野清晰。肺门影未见增大。心脏大小、形态正常。双膈面光滑, 肋膈角锐利。

影像诊断:

胸部平片未见异常。

报告医师: 李贵

检查日期: 2026-01-08

审核医师: 李贵

报告日期: 2026-01-08

温馨提示: 本报告仅供临床医生参考! 若有疑问, 请致电: 0352---5339668

地址: 大同市平城区迎宾街 750 号。

大同五洲心血管病医院

0352-5332388