



2212230615

大同瑞慈健康体检

报 告 册

体检编号	409474	工号	10
姓名	赵建花		
性别	女	年龄	27岁
单位	大同市实验幼儿园		
部门	大同市实验幼儿园		
联系电话	18834955221		
体检日期	2023-11-11		

尊敬的 赵建花女士 您好！

首先,瑞慈健康体检全体员工欢迎您的光临,并对您的信任表示衷心的感谢！

您于 2023-11-11 (体检编号: 409474) 完成健康检查,本机构的各科医生已根据您的体检项目及结果,汇总成此份健康体检报告,并经总检医生审核。据此提出对您健康状况的综合分析及建议。

瑞慈健康体检倡导“大健康、大康复”,提出“健康是第一财富 (Rich)”的人文理念。希望您仔细阅读并妥善地保管此份健康体检报告,并认真关注报告中的提示与建议,若您对报告内容有任何疑问,可直接与瑞慈健康体检客服部联系,进一步咨询。

健康体检咨询电话: **0352-2824444**

客户服务咨询电话: **0352-2830597**
400-6112995

瑞慈健康体检报告由下列内容组成:

第一部分:主检报告

第二部分:分科分项结果

第三部分:检验报告

第四部分:附表

主检报告

检查综述

- 1、【身高、体重、血压】（1）体重指数 30.76：轻度肥胖（2）血压 155/87：本次测量收缩期血压偏高
- 2、【血常规（五分类）】血小板压积(PCT)偏高(0.282%) 红细胞(RBC)偏高($5.26 \times 10^{12}/L$) 血红蛋白偏高(152 g/L) 红细胞压积(HCT)偏高(45.9%)
- 3、【生殖道微生态】上皮细胞(白带)++/HP G-杆菌++
- 4、【尿液分析+尿沉渣】白细胞尿偏高(41 个/u1) 上皮细胞(EC)偏高(77 /HP) 鳞状上皮细胞偏高(77 /HP) 粘液丝偏高(6 /HP) 尿白细胞(LEU)+-
- 5、【肺部双源 CT】右肺中叶结节硬化灶
- 6、【MR 检查】右侧膝关节：1、髌上囊及关节腔少量积液 2、髌骨、股骨内侧髁、胫骨平台内侧髁关节软骨下骨髓水肿
- 7、【心电图】1. 窦性心律 2. 异常 Q 波 3. T 波低平
- 8、【甲状腺彩超】1. 甲状腺双侧叶囊肿 TI-RADS 2 级 2. 甲状腺双侧叶结节 TI-RADS 3 级
- 9、【全腹彩超】1. 肝内高回声结节 考虑肝血管瘤 2. 子宫多发肌瘤

医生建议

【本次测量收缩期血压偏高】：

- (1) 所谓单纯收缩期高血压，顾名思义是指一个人的舒张压（即低压）不高，仅仅是收缩压（即高压）超过正常范围。
- (2) 单纯收缩期高血压标准为收缩压在 140mmHg 以上，舒张压为 90mmHg 以下。如果收缩压在 140-149mmHg，又称单纯收缩期临界高血压。由于单纯收缩期高血压大部分发生在 60 岁以上的老年人，故又称老年单纯收缩期高血压。
- (3) 当病人患动脉硬化、甲状腺功能亢进、主动脉关闭不全、体循环动静脉瘘、动脉导管未闭及原因不明的高动力循环状态时，也常伴有收缩期高血压，但这些不包括在单纯收缩期高血压范围内。
- (4) 劳逸结合，保持良好身心状态。避免各种诱因：如情绪低落、紧张等。改进生活方式，适当低盐、低脂、低胆固醇饮食，戒烟酒。必要时心血管专科诊治，定期复诊。
- (5) 平时应低盐（每天 5~10g）、低脂饮食（少吃动物脂肪与内脏）；忌烟限酒。遵照医嘱坚持服药，定期测量血压，宜控制在 140/90mmHg 以下，若合并有糖尿病和肾病，要把血压控制在 130/80mmHg 以下。
- (6) 血压到正常水平时，说明此时选用的降压药和治疗方案基本合适，但并不意味着高血压已被“治愈”，应坚持治疗。若盲目自行停药或间断服药，常会使血压波动很大，而加重心、脑、肾和血管的损害。

【轻度肥胖】：

- (1) 体重指数是判断体重超标或偏低的主要指标。体重是反映和衡量一个人健康状况的重要标志之一，过胖和过瘦都不利于健康，身高体重不协调也不会给人以美感。体重的变化，还会直接反映身体长期的热量平衡状态。
- (2) 当需要比较及分析一个人的体重对于不同身高的人所带来的健康影响时，体重指数是一个中立而可靠的指标。其主要适用于需要体重测试、体型肥胖和全身检查的人群。
- (3) 体重指数（BMI）是世界卫生组织推荐的国际统一使用的肥胖分型标准，也是目前国际上常用的衡量人体胖瘦程度以及是否健康的一个标准，其计算方式为： $BMI = \text{体重（千克）} / \text{身高（米} \times \text{米）}$ 。成人的标准值是 BMI18.5-23.9 之间。低于 18.5 为体重指数偏低；高于 23.9 则为体重指数偏高。

(4)一般表现为体重超重或肥胖，超重及肥胖会出现一系列代谢性疾病，如高血压、高血糖、高血脂、高尿酸血症等，所以体重指数偏高者一定要注意控制体重。

(5)合理控制饮食，食品多样化，食物纤维可适量增加，饮食规律，避免暴饮暴食，低盐、低脂饮食为主，减少高热量食物的摄入。

(6)加强体育锻炼，每天最少保持30分钟的中等强度运动。鼓励每天至少快步走6000步比较健康。肥胖患者不适合较剧烈的运动，会加重膝关节的负担，可以选择游泳、划船等对膝关节负荷较小的运动。

(7)定期检查血糖、血脂、肝功、肝脏B超等，积极治疗基础性疾病。

(8)减少热量摄取及增加热量消耗。强调以健康行为、饮食、运动为主的综合治疗。

【红细胞压积(HCT)偏高】：

(1)供内科结合临床参考。

(2)如果明显升高，复查血常规。

【血红蛋白偏高】：

(1)由于各种原因引起血液中的红细胞和血红蛋白绝对值增多，多见于机体循环及组织缺氧，血液中促红细胞生成素水平升高，骨髓加速释放细胞有关。

(2)某些原因使血浆中的水分丢失，血液浓缩，使红细胞和血红蛋白相对增多，如连续剧烈呕吐，大面积烧伤，大量出汗等。

(3)如轻度升高，不需要治疗。如明显升高，建议到血液科咨询。

【红细胞(RBC)偏高】：

(1)红细胞异常，但仅凭一次检查结果不一定有临床意义，请您复查血常规。

(2)如果明显升高，复查血常规。

【血小板压积(PCT)偏高】：

(1)血小板压积是指外周血中血小板的容积占血液容积的百分比。血小板压积偏高，如果在血小板数目正常的情况下，可不考虑。如果血小板数目明显增高，建议往血液科进一步复查，以明确诊断。

【上皮细胞(白带)++/HP】：

(1)在生理情况下，阴道内的细胞新陈代谢会正常脱落，在取标本的时候会取到有脱落的上皮细胞，镜检时就会发现阳性，这属于正常的现象。如果同时阴道分泌物检查发现有病原菌感染的情况，建议往妇科进一步诊断治疗。

【G-杆菌+++】：

(1)阴道微生物学检查是用于提示除阴道的正常菌群之外，可致病的菌群类别判断，用于临床治疗指导。

【鳞状上皮细胞偏高】：

(1)在生理情况下，机体正常的新陈代谢都会引起鳞状上皮细胞的脱离，这是一种正常的机体现象。如果长时间出现鳞状上皮细胞偏高的现象时，则有可能是尿路感染、泌尿系统结石等因素导致，应及时往泌尿外科进一步诊断治疗。

【粘液丝偏高】：

(1)尿常规中粘液丝是由尿路中细胞分泌出来的，在有尿路感染时分泌会明显增多，且伴有炎症细胞的出现。

(2)粘液丝偏高，可分为生理性偏高和病理性偏高两种，生理性偏高一般是由于喝水较少导致的尿液浓缩，一般在喝水后就能达到稀释的效果。

(3)病理性的粘液丝偏高是由于泌尿系炎症或者是前列腺炎导致的，需要注意观察，多喝水，同时有白细胞等炎症细胞增多时，应及时服用抗感染药物治疗。如果仅有粘液丝的增多而没有白细胞等炎症细胞增多时，尿路有炎症的可能性不大。

(4)建议平时饮食注意清淡，多喝水，少吃油腻和辛辣的食物，要注意个人清洁卫生，勤洗阴部，注意休息。

【白细胞尿偏高】：

(1) 白细胞尿偏高，一般提示为泌尿系感染，白细胞数目跟感染的程度相关，细菌感染的程度越重，白细胞数目增加的越高。建议往泌尿外科诊断治疗。

【上皮细胞(EC)偏高】：

(1) 尿液中的上皮细胞主要包括肾小管上皮细胞、移行上皮细胞、鳞状上皮细胞。尿液中出现肾小管上皮细胞，多见于肾小管病变。移行上皮细胞提示相应部位的病变。

(2) 在正常的尿液中可见少量的鳞状上皮细胞，如果鳞状上皮细胞大量增加，并伴有白细胞增多，则提示有炎症，女性患者则因排除阴道分泌物混入的位于阴道表层的扁平上皮细胞。

【尿白细胞(LEU)+-】：

(1) 建议结合临床参考。

【右肺中叶结节硬化灶】：

(1) 建议呼吸科诊断治疗

【髌上囊及关节腔少量积液】：

(1) 建议骨科诊断治疗。

【T波低平】：

(1) 建议往心血管内科诊断治疗，定期复查。

【异常Q波】：

(1) 也可以见于正常人，不排除既往有陈旧性心肌梗死病史。既往有冠心病、心梗病史者，特别伴 ST-T 改变，建议在心血管内科医生指导下坚持治疗，严防心脑血管意外事件发生，尤其在秋冬季节。无既往病史者，建议密切动态观察，心血管内科结合临床诊治。

【甲状腺双侧叶结节】：

(1) 甲状腺结节是一种常见的甲状腺疾病，很多甲状腺疾病可表现为结节，如可由甲状腺退行性变、炎症、自身免疫性及新生物等多种病变所致。甲状腺结节在各个年龄段的男女人群中均可见到，但中年女性中较多。

(2) 甲状腺结节分良性和恶性两大类，良性的占绝大多数，恶性者不足 1%，判断甲状腺结节的良恶主要依靠病史、体格检查、放射性核素扫描、穿刺细胞学检查。

(3) 建议往外科就诊，进一步检查，明确诊断，结合临床诊治并定期复查。

【甲状腺双侧叶囊肿】：

(1) 建议往普外科诊治。

【肝内高回声结节】：

(1) 建议肝胆外科诊断治疗。

【肝血管瘤】：

(1) 肝血管瘤是肝脏常见的良性肿瘤，属先天性发育异常。

(2) 肝血管瘤如 5CM 以下，静止不发展无任何自觉症状，一般不需要特殊治疗。如体积增大，可压迫周围器官（胆、胰、胃等），出现上腹饱胀感；若加速增大，为防止破裂大出血应手术切除。

(3) 日常生活中应注意保持心情舒畅，切忌大怒大暴。多吃蔬菜水果，进食不宜过饱，宜食清淡富含营养的食物，保持大便通畅，防止便秘。

(4) 不宜做剧烈运动，可做低强度运动，防止过度用力，以免增加腹腔压力。

(5)首次发现，应往肝胆外科复查，除外肝内其它占位性病变。定期进行肝脏彩超超检查，追踪比较，若无变化可继续观察，无需作特殊处理。若瘤体增大或有症状者，应及时诊治。

【子宫多发肌瘤】：

(1)建议妇科诊治。

(2)子宫肌瘤为女性生殖器中最常见的良性肿瘤，确切病因尚不明了，可能与女性激素有关。肌瘤小且无症状时可不处理，随防观察。如有症状，或肌瘤增大较明显时，可手术治疗。

【髌骨、股骨内侧髌、胫骨平台内侧髌关节软骨下骨髓水肿】：

(1)建议骨科诊断治疗。

汇总医生： 丁昊炜

主检日期： 2023-11-13

主检医生：

分科结果

身高、体重、血压

项目名称	检查结果	项目名称	检查结果
身高	153cm	体重	72kg
血压	155/87mmHg		

***小结：**

- (1) 体重指数 30.76：轻度肥胖
- (2) 血压 155/87：本次测量收缩期血压偏高

操作员：张文静 检查日期:2023-11-11 检查医生：名燕凌

妇科内诊

项目名称	检查结果	项目名称	检查结果
外阴	正常	尿道口	正常
阴道	通畅	子宫	正常
附件	正常	宫颈	光滑
后穹窿	正常		

***小结：**

未见异常

操作员：许艳华 检查日期:2023-11-11 检查医生：许艳华

检验报告

尿液分析+尿沉渣

项目名称	检查结果	单位	参考值	提示
白细胞尿	41	个/ul	0--13	↑
上皮细胞(EC)	77	/HP	0--28	↑
管型(CAST)	0	个/ul	0--1	
霉菌(尿)	0	/HP	0--0	
结晶	0	/HP	0--10	
透明度(CLA)	清亮			
胆红素(BIL)	-		阴性	
隐血(ERY)	-		阴性	
小圆上皮细胞(SRC)	0	个/ul	0--0	
维生素C	-		阴性	
异常红细胞	0	个/ul	0--3	
红细胞(正常)	0	个/ul	0--6	
鳞状上皮细胞	77	个/ul	0--0	↑
粘液丝	6	个/ul	0--0	↑
颜色(Colour)	淡黄色			
尿葡萄糖(GLU)	-		阴性	
酮体(KET)	-		阴性	
比重(SG)	1.025		1.003--1.030	
酸碱度(PH)	6.5		4.5--8.0	
尿蛋白质(PRO)	-		阴性	
尿胆原(URO)	-		阴性	
亚硝酸盐(NIT)	-		阴性	
红细胞(尿)(RBC)	0	个/ul	0--6	
尿白细胞(LEU)	+-		阴性	

*小结:

白细胞尿偏高(41 个/ul) 上皮细胞(EC)偏高(77 /HP) 鳞状上皮细胞偏高(77 /HP) 粘液丝偏高(6 /HP) 尿白细胞(LEU)+-

操作员：祁佳佳 检查日期:2023-11-11 检查医生:陈建国

生化系列

项目名称	检查结果	单位	参考值	提示
总蛋白(T PROT)	78.9	g/L	65--85	
白蛋白(ALB)	48.00	g/L	40--55	
球蛋白(GLB)	30.90	g/L	15--35	
白蛋白/球蛋白(ALB/GLB)	1.55		1.0--2.5	
碱性磷酸酶(ALP)	69.0	U/L	35--100	
肌酐(CREA)	51.00	umol/L	41--73	
尿酸(UA)	266.00	umol/L	140--340	
乳酸脱氢酶(LDH)	194.00	U/L	120--250	
淀粉酶(AMY)	81.00	IU/L	35--135	
葡萄糖(GLU)	4.59	mmol/L	3.89--6.1	
总胆红素(TBIL)	13.50	umol/L	0--21	
直接胆红素(DBIL)	3.6	umol/L	0--8.0	
间接胆红素(IBIL)	9.90	umol/L	0--17.39	
丙氨酸氨基转移酶(ALT)	18.00	U/L	7--40	
门冬氨酸氨基转移酶(AST)	21.00	U/L	13--35	
尿素测定 (Urea)	4.20	mmol/L	2.6--7.5	
肌酸激酶(CK)	86.00	U/L	40--200	
α-羟丁酸脱氢酶	156.00	U/L	72--182	
C 反应蛋白	0.70	mg/dl	0--3	
动脉硬化指数	2.45		1.31--3.19	
谷草比谷丙	1.17		0.4--2.5	
总胆固醇(CHOL)	4.31	mmol/L	2.59--5.2	

甘油三脂(TG)	1.49	mmol/L	0.7--1.7	
低密度脂蛋白(LDL)	2.62	mmol/L	0--4.13	
高密度脂蛋白(HDL)	1.07	mmol/L	0.77--1.55	

***小结:**

未见异常

操作员：王文静 检查日期:2023-11-11 检查医生:陈建国

血常规（五分类）

项目名称	检查结果	单位	参考值	提示
白细胞(WBC)	6.59	10 ⁹ /L	3.5--9.5	
淋巴细胞绝对值(LY#)	2.49	10 ⁹ /L	1.1--3.2	
淋巴细胞百分比(LY%)	37.7	%	20--50	
中性粒细胞绝对值(GR#)	3.74	10 ⁹ /L	1.8--6.3	
中性粒细胞百分比(GR%)	56.8	%	40--75	
嗜碱性粒细胞绝对值(BA#)	0.02	10 ⁹ /L	0--0.06	
嗜碱性粒细胞百分比(BA%)	0.3	%	0--1.0	
嗜酸性粒细胞绝对值(EO#)	0.11	10 ⁹ /L	0.02--0.52	
嗜酸性粒细胞百分比(EO%)	1.7	%	0.4--8.0	
血小板(PLT)	259	10 ⁹ /L	125--350	
血小板分布宽度(PDW)	16.0	%	15--17	
平均血小板体积(MPV)	10.9	fl	6.0--14.0	
血小板压积(PCT)	0.282	%	0.11--0.28	↑
红细胞(RBC)	5.26	10 ¹² /L	3.8--5.1	↑
血红蛋白	152	g/L	115--150	↑
红细胞压积(HCT)	45.9	%	35--45	↑
红细胞平均体积(MCV)	87.3	fl	82--100	
平均血红蛋白含量(MCH)	29.0	pg	27--34	

平均血红蛋白浓度(MCHC)	332	g/L	316--354	
单核细胞绝对值(MO#)	0.23	10 ⁹ /L	0.1--0.60	
单核细胞百分比(MO%)	3.5	%	3--10	
红细胞分布宽度标准差(RDW-SD)	41.4	fl	35--56	
红细胞分布宽度变异系数(RDW-CV)	12.5	%	10.6--16.6	
大血小板比率	31.1	%	11--45	
大血小板数目	80	10 ⁹ /L	30--90	
未成熟粒细胞数目	0.00	10 ⁹ /L	0--999	
未成熟粒细胞百分比	0.1	%	0--100	
有核红细胞数目	0.000	10 ⁹ /L	0--9999	
有核红细胞百分比	0.00	/100WBC	0--9999	

***小结:**

血小板压积(PCT)偏高(0.282 %) 红细胞(RBC)偏高(5.26 10¹²/L) 血红蛋白偏高(152 g/L) 红细胞压积(HCT)偏高(45.9 %)

操作员：贺琰 检查日期:2023-11-11 检查医生:陈建国

同型半胱氨酸

项目名称	检查结果	单位	参考值	提示
同型半胱氨酸	14.52	umol/L	0--15	

***小结:**

未见异常

操作员：王文静 检查日期:2023-11-11 检查医生:陈建国

生殖道微生态

项目名称	检查结果	单位	参考值	提示
线索细胞	-			
清洁度	II			

上皮细胞(白带)	++			
滴虫	-			
G-球菌	-			
霉菌	-			
G-杆菌	++			
G+杆菌	-			
G+球菌	-			

***小结:**

上皮细胞(白带)++/HP G-杆菌 ++

操作员：黄璐瑶 检查日期:2023-11-12

检查医生:陈建国

肿瘤芯片十二项（女）

项目名称	检查结果	单位	参考值	提示
糖类抗原 125 测定 (CA125)	9.70	U/ml	0--35	
糖类抗原 153 测定 (CA153)	8.08	U/ml	0--32.4	
胃泌素释放肽前体 (Pro-GRP)	0.03	ng/ml	0--0.1	
糖类抗原 199 测定 (CA199)	11.70	U/ml	0--35	
人绒毛膜促性腺激素 (ThCG)	0.83	mIU/ml	0--10	
糖类抗原 724 (CA-724)	2.41	U/ml	0--6.9	
胃蛋白酶原 I	92.12	ng/ml	>30	
胃蛋白酶原 II	24.91	ng/ml		
细胞角蛋白片段 CYK19 片段	0.65	ng/ml	0--3.3	
神经原特异性烯醇化酶 (NSE)	3.75	ng/ml	0--13	
癌胚抗原(CEA)	1.15	ng/ml	0--5	

甲胎蛋白(AFP)	1.17	ng/ml	0--20	
-----------	------	-------	-------	--

***小结:**

未见异常

操作员：贺琰 检查日期:2023-11-11 检查医生:陈建国

大同瑞慈康复医院 12导联心电图报告

赵建花 女 27岁 体检号:409474

病床号:

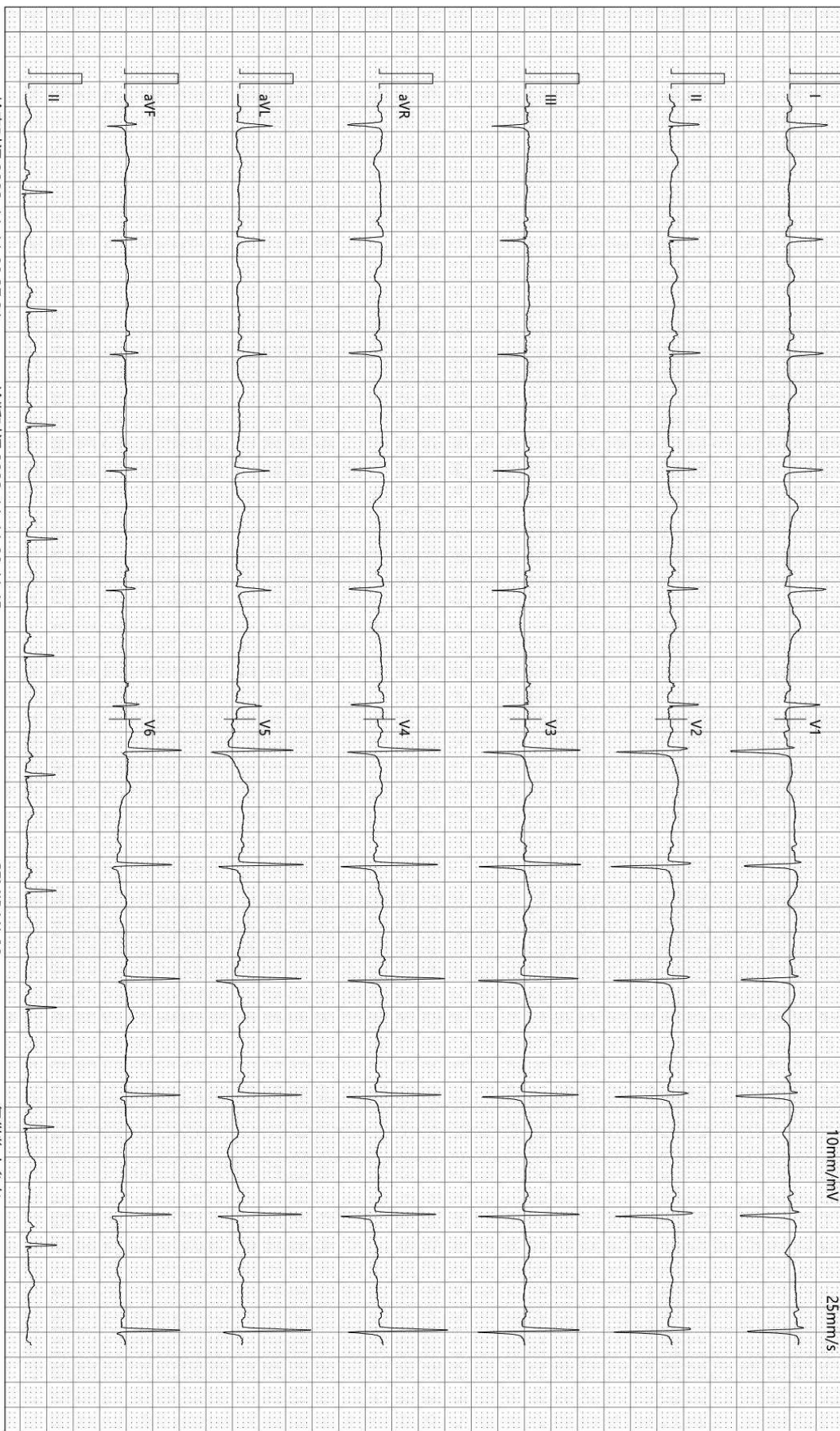
诊断结果:

- 1.窦性心律
- 2.异常Q波
- 3.T波低平

诊断医生:

张之生

HR	: 64bpm	[60 ~ 100bpm]
P	: 111 ↑ ms	[0 ~ 110ms]
PR	: 165ms	[120 ~ 200ms]
QRS	: 87ms	[60 ~ 100ms]
QT/QTc	: 454/469ms	[320 ~ 440/0 ~ 460ms]
P/QRS/T	: 28/-21/15deg.	[0 ~ 75/-30 ~ 90/0 ~ 75deg]
RV5/SV1	: 1.223/0.982mV	[0.0 ~ 2.5/0.0 ~ 2.0mV]



检查时间:2023-11-11 09:37:21

诊断时间:2023-11-11 09:41:45

SEMIP V1 90

仅供临床参考

双源 CT 诊断图文报告

流水号: 2212230615

影像号: CT20231111045

姓名: 赵建花

年龄: 27 岁

性别: 女

检查设备: 西门子量子双源 CT

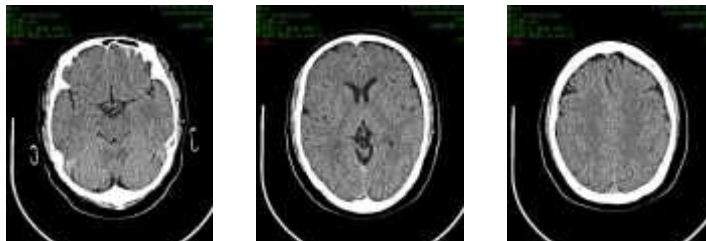体检号: 409474

申请医院: 本院

体检科室: 体检科

检查部位: 脑部双源 CT

经典图像:



影像所见:

颅脑结构双侧对称, 脑实质内未见异常密度。中线结构居中。脑沟、裂、池及脑室系统等未见异常。

影像诊断:

颅脑未见明显异常

报告医师: 剧艳军

检查日期: 2023-11-11

审核医师: 剧艳军

报告日期: 2023-11-11

双源 CT 诊断图文报告

流水号: 2212230615

影像号: CT20231111044

姓名: 赵建花

年龄: 27 岁

性别: 女

检查设备: 西门子量子双源 CT

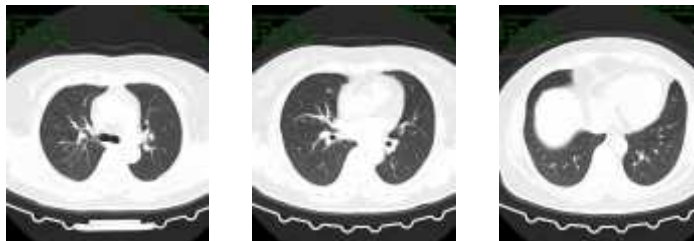体检号: 409474

申请医院: 本院

体检科室: 体检科

检查部位: 肺部双源 CT

经典图像:



影像所见:

胸廓对称, 骨性肋骨完整, 胸壁软组织结构良好, 两肺支气管血管纹理走行分布良好, 支气管束结构清晰, 双肺通气良好。右肺中叶结节密度增高, 直径约 0.3cm。肺门结构未见异常。纵隔无偏移, 段以上支气管通畅。心影及大血管形态结构正常, 纵隔内未见肿大淋巴结。胸膜未见异常。

影像诊断:

右肺中叶结节硬化灶

报告医师: 剧艳军

检查日期: 2023-11-11

审核医师: 剧艳军

报告日期: 2023-11-11

MRI 诊断图文报告

流水号: 2212230615

影像号: MR20231111017

姓名: 赵建花

年龄: 27 岁

性别: 女

检查设备: 西门子 1.5T 磁共振

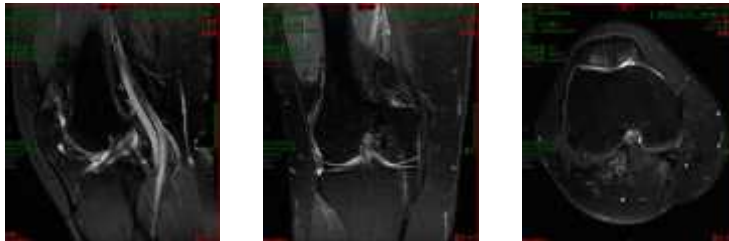
体检号: 409474

申请医院: 本院

体检科室: 体检科

检查部位: MR 检查

经典图像:



影像所见:

右膝关节内外侧半月板大小、形态、信号无异常, 内外侧副韧带及前后交叉韧带未见异常, 髌上囊及关节腔内少量积液, 呈长 T1 信号, T2、PD 抑脂像呈高信号, 髌骨、股骨内侧髌、胫骨平台内侧髌关节软骨下见斑片状长 T1 信号, T2、PD 抑脂像呈高信号。

影像诊断:

右侧膝关节:

- 1、髌上囊及关节腔少量积液
- 2、髌骨、股骨内侧髌、胫骨平台内侧髌关节软骨下骨髓水肿

报告医师: 李贵 1

检查日期: 2023-11-11

审核医师: 叶道斌

报告日期: 2023-11-11

超声诊断图文报告

流水号: 2212230615

影像号: 1446627

姓名: 赵建花

年龄: 27 岁

性别: 女

检查设备: Vivid E95

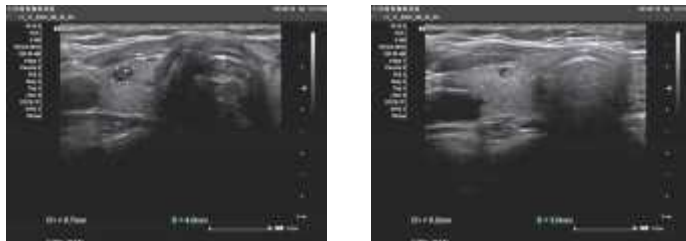体检号: 409474

申请医院: 本院

体检科室: 体检科

检查部位: 甲状腺彩超

经典图像:



影像所见:

甲状腺双侧叶形态正常, 包膜完整, 双侧叶实质内均探及一囊性回声, 右侧大小约 0.6*0.4cm, 左侧大小约 0.6*0.4cm, 形态规则, 内见点状强回声, 另于右侧叶实质内探及大小约 0.5*0.3cm 囊实性结节, 以实性为主, 形态规则, 边界清, 左侧叶实质内探及多个低回声结节, 大者约 0.2*0.2cm, 形态规则, 边界清, 余实质回声均匀, CDFI: 未见异常血流信号。

双侧颈部未见明显肿大淋巴结。

影像诊断:

1. 甲状腺双侧叶囊肿 TI-RADS 2 级
2. 甲状腺双侧叶结节 TI-RADS 3 级

报告医师: 郭丽霞

检查日期: 2023-11-11

审核医师: 郭丽霞

报告日期: 2023-11-11

超声诊断图文报告

流水号: 2212230615

影像号: 1446645

姓名: 赵建花

年龄: 27 岁

性别: 女

检查设备: Vivid E95

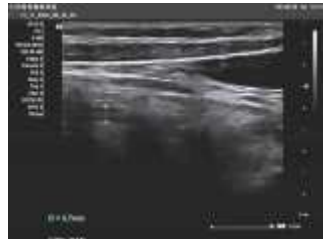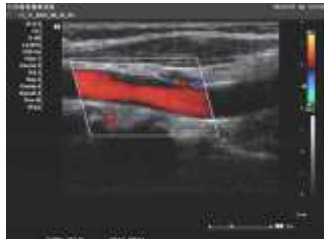
体检号: 409474

申请医院: 本院

体检科室: 体检科

检查部位: 颈部血管彩超

经典图像:



影像所见:

右锁骨下动脉起始处、双侧颈总动脉、颈内、颈外动脉起始段内中膜不增厚, 内壁欠光滑, 管壁未见明确强回声斑。CDFI: 血流充盈好。PW: 频谱形态正常。

双侧椎动脉走行正常, 椎动脉内径正常, 管壁不厚, 管腔内为无回声, CDFI: 血流充盈好。PW: 频谱正常。

影像诊断:

双侧颈动脉、椎动脉未见明显异常

报告医师: 郭丽霞

检查日期: 2023-11-11

审核医师: 郭丽霞

报告日期: 2023-11-11

超声诊断图文报告

流水号: 2212230615

影像号: 1446649

姓名: 赵建花

年龄: 27 岁

性别: 女

检查设备: Vivid E95

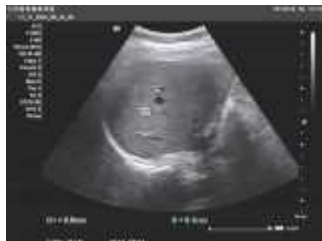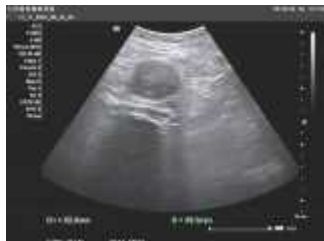体检号: 409474

申请医院: 本院

体检科室: 体检科

检查部位: 全腹彩超

经典图像:



影像所见:

肝脏大小形态正常,包膜光滑完整,右叶实质内探及大小约 0.9*0.8cm 高回声结节,形态规则,边界清,余实质回声均匀,肝内管道系统走行清晰,门静脉及肝内胆管不扩张。

胆囊大小形态正常,壁不厚、光滑,囊内透声好,肝外胆管不扩张。

胰腺大小形态正常,实质回声均匀,主胰管不扩张。

脾脏大小形态正常,实质回声均匀,脾门静脉不宽。

双肾大小形态正常,皮髓质分界清晰,集合系统未见分离,双侧输尿管未见扩张。

膀胱充盈佳,未见明显异常。

前位子宫,形态饱满,体积增大,大小约 8.5*7.0*6.2cm,肌壁回声不均匀,内见多个低回声结节,大者约 5.2*3.9cm,边界清,内膜线清晰,厚 0.7cm,宫颈厚约 2.3cm,双侧附件区未见异常。

影像诊断:

1. 肝内高回声结节 考虑肝血管瘤
2. 子宫多发肌瘤

报告医师: 郭丽霞

检查日期: 2023-11-11

审核医师: 郭丽霞

报告日期: 2023-11-11