2212220876

大同瑞慈健康体检

报

告

册

体检编号	409339	工号	236
姓　　名	谭晖		
性　　别	男	年龄	70 岁
单　　位	大同市卫生学校		
部　　门	大同市卫生学校		
联系电话	13038090196		
体检日期	2023-12-05		

大同瑞慈康复医院
0352-2824444

尊敬的 谭晖先生 您好！

首先,瑞慈健康体检全体员工欢迎您的光临,并对您的信任表示衷心的感谢 ！

您于 2023-12-05 （ 体检编号： 409339 ）完成健康检查,本机构的各科医生已根据您的体检项目及结果,汇总成此份健康体检报告,并经总检医生审核。据此提出对您健康状况的综合分析及建议。

瑞慈健康体检倡导"大健康、大康复",提出"健康是第一财富 (Rich)" 的人 文理念。希望您仔细阅读并妥善地保管此份健康体检报告,并认真关注报告中的 提示与建议,若您对报告内容有任何疑问,可直接与瑞慈健康体检客服部联系,进 一步咨询。

健康体检咨询电话： 0352-2824444

客户服务咨询电话： 0352-2830597
400-6112995

瑞慈健康体检报告由下列内容组成：

第一部分：主检报告

第二部分：分科分项结果

第三部分：检验报告

第四部分：附表

主检报告

检查综述

1、【身高、体重、血压】 （1）血压 150/75：本次测量收缩期血压偏高
2、【眼科】 （1）左眼视力下降 （2）右眼视力下降
3、【血常规（五分类）】 嗜碱性粒细胞绝对值(BA#)偏高(0.07 10^9/L)
4、【肾功三项】 尿酸(UA)偏高(453.00 umol/L)
5、【肝功能五项】 总胆红素(TBIL)偏高(31.30 umol/L) 直接胆红素(DBIL)偏高(9.5 umol/L) 间接胆红素(IBIL)偏高(21.80 umol/L)
6、【尿液分析+尿沉渣】 粘液丝偏高(1 /HP)
7、【CT 检查】 右肺上叶钙化灶 右肺下叶结节硬化灶
8、【CT 检查二】 两侧基底节腔隙性梗塞
9、【颈部血管彩超】 1.双侧颈总动脉内中膜弥漫性增厚伴右侧粥样斑块形成 2.右锁骨下动脉起始处粥样斑块形成
10、【全腹彩超】 1.肝囊肿 2.前列腺增生伴多发钙化 3.前列腺囊肿
11、【骨密度检查】 骨质减少

医生建议

【本次测量收缩期血压偏高】:
(1)所谓单纯收缩期高血压，顾名思义是指一个人的舒张压（即低压）不高，仅仅是收缩压（即高压）超过正常范围。
(2)单纯收缩期高血压标准为收缩压在 140mmHg 以上，舒张压为 90mmHg 以下。如果收缩压在 140-149mmHg，又称单纯收缩期临界高血压。由于单纯收缩期高血压大部分发生在 60 岁以上的老年人，故又称老年单纯收缩期高血压。
(3)当病人患主动脉硬化、甲状腺功能亢进、主动脉关闭不全、体循环动静脉瘘、动脉导管未闭及原因不明的高动力循环状态时，也常伴有收缩期高血压，但这些不包括在单纯收缩期高血压范围内。
(4)劳逸结合，保持良好身心状态。避免各种诱因：如情绪低落、紧张等。改进生活方式，适当低盐、低脂、低胆固醇饮食，戒烟酒。必要时心血管专科诊治，定期复诊。
(5)平时应低盐（每天 5～10g）、低脂饮食（少吃动物脂肪与内脏）；忌烟限酒。遵照医嘱坚持服药，定期测量血压，宜控制在 140/90mmHg 以下，若合并有糖尿病和肾病，要把血压控制在 130/80mmHg 以下。
(6)血压到正常水平时，说明此时选用的降压药和治疗方案基本合适，但并不意味着高血压已被"治愈"，应坚持治疗。若盲目自行停药或间断服药，常会使血压波动很大，而加重心、脑、肾和血管的损害。

【视力下降】:
(1)视力下降是由角膜白斑或角膜炎、晶状体混浊、眼底疾病、屈光不正等原因引起，建议眼科诊断治疗。

【嗜碱性粒细胞绝对值(BA#)偏高】:
(1)供内科结合临床参考。

【尿酸(UA)偏高】:

(1)尿酸（UA）是体内嘌呤代谢的最终产物。食物中的核酸分解生成嘌呤，体内组织中的核酸分解成嘌呤核苷，嘌呤和嘌呤核苷经过分解脱氨及氧化作用生成尿酸（UA）。
(2)大部分的尿酸由肾脏排出，其余在肝脏分解破坏或随胆汁排泄。肾脏在排泄尿酸过程中，由肾小球滤出尿酸，若肾功能不好的人，排泄功能差，尿中排出的尿酸少了，血尿酸就会增高。
(3)常见于肾脏疾病（如急慢性肾炎、肾结核、肾积水晚期等）；还可见于长期吃高嘌呤食物，如动物内脏、海鲜、贝类等，这种情况下，若不控制饮食，导致嘌呤长期偏高，即使肾功能正常，也会受高浓度尿酸的影响。
(4)另外，需要警惕的是，若尿酸长期偏高，会由尿酸盐结晶沉积引起痛风性关节炎、慢性间质性肾炎，血尿酸增高是诊断痛风的主要依据。
(5)应避免食用含嘌呤高的食物，如各种动物内脏、豆制品、海鲜等，不要喝酒，尤其是啤酒。忌酸性食物，忌醋，多饮水，每日尿量在 2 公升以上，碱化尿液。
(6)必要时在肾内科医生指导下进行降尿酸治疗，定期复查。

【间接胆红素(IBIL)偏高】:
(1)间接胆红素（IBIL）是未被肝细胞摄取、未与葡萄糖结合的胆红素为结合胆红素，也就是间接胆红素。
(2)间接胆红素升高，是因为血液中的红细胞被大量破坏，大量的间接胆红素被释放入血，同时血液中的间接胆红素含量远远超出了肝细胞对胆红素的摄取、代谢和排泄能力。
(3)因此间接胆红素升高，往往提示溶血性黄疸，最有可能就是溶血性贫血，或者是由于输血血型不合及其他恶性疾病导致的溶血。
(4)总胆红素、间接胆红素、直接胆红素这三项是反映胆红素代谢的指标，而胆红素长期以来是作为溶血及肝胆疾病的重要异常指标。胆红素检查主要用于黄疸检查，反映肝脏疾病和胆道梗阻，如肝细胞发生炎症坏死等损害时会引起黄疸，胆道疾病及溶血性疾病也可引起黄疸。
(5)总胆红素、间接胆红素、直接胆红素均升高：见于肝细胞性黄疸，如急慢性肝炎、肝硬化、肝坏死等。
(6)总胆红素及间接胆红素升高：见于溶血性黄疸，如溶血性贫血，溶血性输血反应，新生儿溶血病。
(7)总胆红素及直接胆红素升高：见于梗阻性黄疸，如胆石症、胆管炎、肝癌胰头癌等，其升高程度与病情呈正相关，且癌性梗阻高于良性梗阻。
(8)总之，看肝功能化验单，要结合病情、病史、查体和其它相关的化验单、影像检查，排除生理性升高的因素（如有无感冒、酗酒、过于劳累、熬夜等情况），全面综合考虑。

【直接胆红素(DBIL)偏高】:
(1)直接胆红素（DBIL）是被肝细胞摄取后，与葡萄糖醛酸结合形成的结合胆红素，即直接胆红素。
(2)直接胆红素升高，主要见于胆道梗阻、胆汁淤积等，导致肝脏合成的直接胆红素无法经胆道排泄，反而逆流入血，而肝细胞对胆红素的摄取、代谢和排泄能力又属正常，此时就容易出现直接胆红素明显升高。
(3)因此，直接胆红素升高往往见于梗阻性黄疸，还可见于胰头癌等，常见的临床症状有发热、恶心、呕吐、腹胀等消化系统症状。
(4)总胆红素、间接胆红素、直接胆红素这三项是反映胆红素代谢的指标，而胆红素长期以来是作为溶血及肝胆疾病的重要异常指标。胆红素检查主要用于黄疸检查，反映肝脏疾病和胆道梗阻，如肝细胞发生炎症坏死等损害时会引起黄疸，胆道疾病及溶血性疾病也可引起黄疸。
(5)总胆红素、间接胆红素、直接胆红素都升高：见于肝细胞性黄疸，如急慢性肝炎、肝硬化、肝坏死等。
(6)总胆红素及间接胆红素升高：见于溶血性黄疸，如溶血性贫血，溶血性输血贫血，新生儿溶血病。
(7)总胆红素及直接胆红素升高：见于梗阻性黄疸，如胆石症、胆管癌肝癌胰头癌等，其升高程度与病情呈正相关，且癌性梗阻高于良性梗阻。
(8)总之，看肝功能化验单，要结合病情、病史、查体和其它相关的化验单、影像检查，排除生理性升高的因素（如有无感冒、酗酒、过于劳累、熬夜等情况），全面综合考虑。

【总胆红素(TBIL)偏高】:
(1)总胆红素（TBIL）能准确反映黄疸的程度。人体的红细胞有一定的寿命，大约是 120 天。
(2)当红细胞被破坏死亡后，其中的血红蛋白会被我们人体的肝、脾、骨髓内单核吞噬细胞吞噬破坏分解，在组织酶的作用下，成为血红素和球蛋白，而血红素再进一步被催化还原成胆红素，80-85%的胆红素来源于此，另外还有 20%的胆红素来源于血红蛋白以外的肌红蛋白等在肝脏中产生。

(3)未被肝细胞摄取且未与葡萄糖结合的胆红素称之为非结合胆红素，即间接胆红素（IBIL）。间接胆红素被运载到肝脏，被肝细胞摄取，与葡萄糖醛酸结合，则形成结合胆红素（DBIL），即直接胆红素。在这个过程中有一部分会吸收入血，但其水平会维持动态平衡。
(4)总胆红素、间接胆红素、直接胆红素这三项是反映胆红素代谢的指标，而胆红素长期以来是作为溶血及肝胆疾病的重要异常指标。胆红素检查主要用于黄疸检查，反映肝脏疾病和胆道梗阻，如肝细胞发生炎症坏死等损害时会引起黄疸，胆道疾病及溶血性疾病也可引起黄疸。
(5)大多健康体检中发现的胆红素轻度升高并不能反映肝脏有损伤，如果直接胆红素升高的程度不高，一般可能是生理性的原因引起的，如感冒、酗酒、过于劳累、熬夜等情况，只要注意休息、戒酒，过段时间复查肝功，一般会自行恢复。
(6)生活方面，多吃新鲜果蔬以补充人体所需的维生素，提高人体免疫力，多吃富含蛋白质的食物，如牛肉、鱼、蛋奶，这些都有助于修复受损的肝细胞，促进肝细胞的再生。如果胆红素升高很多，则需要完善相关检查，往消化内科诊断治疗。

【粘液丝偏高】:
(1)尿常规中粘液丝是由尿路中细胞分泌出来的，在有尿路感染时分泌会明显增多，且伴有炎症细胞的出现。
(2)粘液丝偏高，可分为生理性偏高和病理性偏高两种，生理性偏高一般是由于喝水较少导致的尿液浓缩，一般在喝水后就能达到稀释的效果。
(3)病理性的粘液丝偏高是由于泌尿系炎症或者是前列腺炎导致的，需要注意观察，多喝水，同时有白细胞等炎症细胞增多时，应及时服用抗感染药物治疗。如果仅有粘液丝的增多而没有白细胞等炎症细胞增多时，尿路有炎症的可能性不大。
(4)建议平时饮食注意清淡，多喝水，少吃油腻和辛辣的食物，要注意个人清洁卫生，勤洗阴部，注意休息。

【右肺下叶结节硬化灶】:
(1)结节不是一种疾病，而是医学影像学上的专业名称。所谓肺部小结节是单一边界清楚，直径小于或等于5mm，周围被含气肺组织包绕的病变。肺部小结节大多数为良性，但也有早期肺癌和肺部转移癌的可能。建议定期复查并呼吸科诊治。

【右肺上叶钙化灶】:
(1)肺钙化灶是肺部的病理性产物，主要是肺部曾有过炎症或结核感染等病变，在机体修复的过程中，这些病变被纤维组织填充，并有钙质沉淀，形成的钙化结节或者钙化灶，提示是一个陈旧性病变。建议定期复查。

【两侧基底节腔隙性梗塞】:
(1)建议神经内科诊断治疗。

【双侧颈总动脉内中膜弥漫性增厚】:
(1)颈动脉内中膜增厚是一个超声诊断，它属于血管性疾病（动脉硬化）的早期表现，提示长期发展下去动脉硬化会形成斑块和狭窄闭塞病变。
(2)建议改变饮食结构，适量增加运动量，减缓动脉硬化发展的速度。如果有血脂高、胆固醇高、高血压、高血糖，就要进行相应的控制和预防，通过药物的干预，避免从内中膜增厚发展成斑块，进一步形成血管狭窄和闭塞的病变。

【右锁骨下动脉起始处粥样斑块形成】:
(1)颈动脉斑块是动脉硬化后，血管里面的垃圾沉淀在血管壁形成。斑块又分为硬斑和软斑两种。硬斑比较稳定，不容易脱落，软斑不稳定，容易破裂脱落，从而形成血管栓塞。
(2)建议：1.减低胆固醇水平。2.减低高血糖、高血压等高危因素，将血压、血糖控制在理想水平。3.积极进行生活干预，控制饮食，改善饮食结构，适量增加运动，戒烟限酒。4.必要时药物治疗。

【肝囊肿】:

(1)肝囊肿，通俗说就是肝脏中的水泡。绝大多数的肝囊肿都是先天性的，即因先天发育的某些异常导致了肝囊肿形成。
(2)肝囊肿病因大多数系肝内小胆管发育障碍所致,单发性肝囊肿的发生是由于异位胆管造成。肝囊肿生长缓慢,所以可能长期或终生无症状，其临床表现也随囊肿位置、大小、数目以及有无压迫邻近器官和有无并发症而异。
(3)肝囊肿是一种较常见的肝脏良性疾病，一般没有什么症状，也不会影响肝功。5CM 以下的肝囊肿一般不需要特殊治疗。当囊肿长大到一定程度，可能会压迫胃肠道而引起症状，如上腹不适饱胀；也有因囊肿继发细菌感染而有腹痛、发热的。
(4)肝囊肿首次发现，建议作 MRI 或 CT 检查，除外肝内其它占位性病变。
(5)过大的肝囊肿，对肝脏本身或周围的器官有压迫症状的，或有炎症的，往外科治疗。
(6)已确诊为肝囊肿，动态观察，定期 B 超检查进行对照，监测囊肿大小。
(7)解除顾虑和紧张情绪，保持良好心态，切忌大怒。
(8)多食新鲜蔬菜和水果，保持大便通畅，防止便秘；保证营养，宜食清淡富含蛋白质的食物为主；限制饮酒。
(9)不宜剧烈运动，防止过度用力，以免增加腹腔压力。
(10)如有症状请及时就诊。

【前列腺囊肿】:
(1)前列腺囊肿多发生于成年人，糖尿病患者更易发生。
(2)临床表现排尿梗阻或大便梗阻，排尿梗阻常会引起急性尿潴留。
(3)有时从尿道流出浓性分泌物，指肛诊检查可触及前列腺有波动感，但常在后期方可出现。偶有脓肿破入尿道、直肠、会阴或膀胱周围间隙，引起结缔组织炎。但有的病人可能无发热，主要表现下尿路梗阻，不少病人并有附睾、睾丸炎等。
(4)如果出现临床症状，如阻塞性尿潴留、尿频、尿急、尿痛等，建议往泌尿科治疗。无临床症状者，可暂不用处理，定期往泌尿外科复查。

【前列腺增生伴多发钙化】:
(1)前列腺增生又称前列腺肥大，增生的腺体位于膀胱颈部，会使尿路梗阻，引起尿频和排尿困难，严重影响患者的生活质量，是中老年男性的常见疾病。建议往泌尿科咨询，结合临床诊治。
(2)前列腺钙化斑大多数是由于前列腺炎症之后，前列腺内部组织局部出现了纤维化、钙质沉积而引起的。多数患者都是在体检时通过彩超检查时发现的，一般情况没有不适症状不需治疗。部分患者如有不适症状，建议前往泌尿科诊断治疗。

【骨质减少】:
(1)骨质减少是指以单位体积内骨组织量减少为特点的代谢性骨病变，表示骨骼密度低于正常水平，因为骨骼密度是测量骨骼强度的指标。骨质减少是一种渐进的形式，但能够反映骨骼状况。骨质减少是骨质疏松的前兆，其发展到严重程度就是骨质疏松。
(2)骨骼随着年龄的增长，细胞活跃程度会逐渐降低，并且年龄增长后，体内性激素水平会逐渐下降，钙、锌、维生素 D 等微量元素吸收不足，导致骨质减少。此外，如果缺乏运动、过度挑食、偏食等情况，也会影响机体对微量元素的吸收，进而导致骨质减少。
(3)骨质减少在临床上多见于孕妇和中老年人群，孕妇因为胎儿生长发育需要钙质，骨质会出现减少；中老年人群因为年龄增长也会出现钙质的流失。
(4)此外，女性绝经期后雌激素分泌会明显下降导致破骨细胞活跃，引起骨量丢失而出现骨质减少；甲状腺、甲状旁腺功能亢进等继发性疾病也可导致骨质减少。
(5)临床上常用双能 X 线骨密度测量作为测量骨质流失的一种方法，其测量骨密度主要是在脊柱、髋关节等部位；跟骨的定量超声也可用于普通筛查，其方法费用低、便携且无电离辐射。
(6)定期复查骨密度，每年做一次骨密度的检测。如果骨质继续减少，就需要药物的治疗（如钙尔奇 D、骨化三醇等）。
(7)经常晒太阳或补充维生素 D。加强体育锻炼，多参加户外运动。补钙，钙含量多的食品主要见于海产品、牛奶、豆腐、豆浆、酸奶、芝麻、绿色蔬菜等，到了五十岁以后最好口服钙片，以促进钙的吸收。

汇总医生： 丁昊炜

主检日期： 2023-12-06

主检医生：

分科结果

身高、体重、血压

项目名称	检查结果	项目名称	检查结果
身高	168cm	体重	68kg
血压	150/75mmHg		

***小结：**

（1）血压 150/75：本次测量收缩期血压偏高

操作员：杨柳庆　检查日期:2023-12-05　检查医生：张彬艳

内科

项目名称	检查结果	项目名称	检查结果
心率	90 次/min	心律	齐
心脏杂音	无	心界	正常
肺部	正常	呼吸音	呼吸音清
啰音	未闻及	叩诊	叩诊呈清音
腹部触诊	腹部平软	发育	正常
肝胆	肋下未触及	脾脏	肋下未触及
双肾	无叩击痛	肠鸣音	正常
营养	良好	神经系统	正常
生理反射	生理反射存在	病理反射	病理反射未引出
颅神经	正常	运动功能	正常
深浅感觉	正常	其它	无异常发现
既往史	无		

***小结：**

未见异常

操作员：杨淑兰　检查日期:2023-12-05　检查医生：杨淑兰

外科（男）

项目名称	检查结果	项目名称	检查结果
皮肤	正常	甲状腺	无肿大
脊椎	无畸形	浅表淋巴结	无肿大
肛门	拒检	前列腺	未检
泌尿外生殖器	正常	四肢关节	未见异常
腹股沟	未见异常	足背动脉	正常
紫绀	无	色素沉着	无
脱毛	无	脱色	无
浮肿	无	皮下结节	无
头颅	正常	颈部	正常
乳腺	正常	脊柱	正常
直肠	未检	皮肤黄疸	无
四肢	活动正常	其他	无

***小结：**

未见异常

操作员：谷岱清　　检查日期:2023-12-05　　检查医生：谷岱清

眼科

项目名称	检查结果	项目名称	检查结果
视力(左)	0.6	视力(右)	0.4
辨色力	正常	眼睑	正常
结膜	正常	泪器	正常
角膜	正常	虹膜	正常
瞳孔	正常	晶状体	正常
玻璃体	正常	眼底	未见异常

***小结：**

（1）左眼视力下降

（2）右眼视力下降

操作员：田野青　检查日期:2023-12-05　检查医生：田野青

检验报告

血流变

项目名称	检查结果	单位	参考值	提示
全血粘度高切 200/s	4.26	mpas	3.53--4.65	
全血粘度中切 100/s	4.56	mpas	3.6--4.9	
全血粘度中切 50/s	5.00	mpas	4.7--5.9	
全血还原粘度高切	6.02	mpas	3.66--8.48	
全血还原粘度低切	35.87	mpas	31.8--50.2	
血浆粘度	1.37	mpas	1.26--1.70	
血沉(ESR)	3.70	mm/h	0--15	
红细胞压积	0.48	L/L	0.40--0.50	
红细胞聚集指数	4.36		3.79--6.05	
红细胞变形指数	0.76		0.51--1.02	
红细胞刚性指数	4.40		2.15--6.73	
血沉方程 K 值	17.29	mm/h	0--77	
全血粘度 1/s	18.59	mpas	17.6--21.3	
全血高切相对指数	3.11		2.08--3.69	
全血低切相对指数	13.57		10.37--16.94	

***小结：**

未见异常

操作员：祁佳佳　检查日期:2023-12-05　检查医生:陈建国

尿液分析+尿沉渣

项目名称	检查结果	单位	参考值	提示
白细胞尿	0	个/ul	0--13	
上皮细胞(EC)	0	/HP	0--28	
管型(CAST)	0	个/ul	0--1	

霉菌（尿）	0	/HP	0--0	
结晶	0	/HP	0--10	
透明度(CLA)	清亮			
胆红素(BIL)	-		阴性	
隐血(ERY)	-		阴性	
小圆上皮细胞(SRC)	0	个/ul	0--0	
维生素 C	-		阴性	
异常红细胞	0	个/ul	0--3	
红细胞（正常）	0	个/ul	0--6	
鳞状上皮细胞	0	个/ul	0--0	
粘液丝	1	个/ul	0--0	↑
颜色(Colour)	淡黄色			
尿葡萄糖(GLU)	-		阴性	
酮体(KET)	-		阴性	
比重(SG)	1.020		1.003--1.030	
酸碱度(PH)	6.0		4.5--8.0	
尿蛋白质(PRO)	-		阴性	
尿胆原(URO)	-		阴性	
亚硝酸盐(NIT)	-		阴性	
红细胞(尿)(RBC)	0	个/ul	0--6	
尿白细胞(LEU)	-		阴性	

***小结：**

粘液丝偏高(1 /HP)

操作员：赵伟　检查日期:2023-12-05　检查医生:陈建国

血常规（五分类）

项目名称	检查结果	单位	参考值	提示
白细胞(WBC)	7.22	10^9/L	3.5--9.5	

淋巴细胞绝对值(LY#)	2.05	10^9/L	1.1--3.2	
淋巴细胞百分比(LY%)	28.4	%	20--50	
中性粒细胞绝对值(GR#)	4.28	10^9/L	1.8--6.3	
中性粒细胞百分比(GR%)	59.3	%	40--75	
嗜碱性粒细胞绝对值(BA#)	0.07	10^9/L	0--0.06	↑
嗜碱性粒细胞百分比(BA%)	0.9	%	0--1.0	
嗜酸性粒细胞绝对值(EO#)	0.25	10^9/L	0.02--0.52	
嗜酸性粒细胞百分比(EO%)	3.5	%	0.4--8.0	
血小板(PLT)	223	10^9/L	125--350	
血小板分布宽度(PDW)	16.4	%	15--17	
平均血小板体积(MPV)	10.0	fl	6.0--14.0	
血小板压积(PCT)	0.223	%	0.11--0.28	
红细胞(RBC)	5.23	10^12/L	4.3--5.8	
血红蛋白	161	g/L	130--175	
红细胞压积(HCT)	48.1	%	40--50	
红细胞平均体积(MCV)	92.0	fl	82--100	
平均血红蛋白含量(MCH)	30.8	pg	27--34	
平均血红蛋白浓度(MCHC)	335	g/L	316--354	
单核细胞绝对值(MO#)	0.57	10^9/L	0.1--0.60	
单核细胞百分比(MO%)	7.9	%	3--10	
红细胞分布宽度标准差（RDW-SD）	44.4	fl	35--56	
红细胞分布宽度变异系数（RDW-CV）	12.7	%	10.6--16.6	
大血小板比率	25.4	%	11--45	
大血小板数目	57	10^9/L	30--90	
未成熟粒细胞数目	0.01	10^9/L	0--999	
未成熟粒细胞百分比	0.2	%	0--100	

有核红细胞数目	0.000	10^9/L	0--9999	
有核红细胞百分比	0.00	/100WBC	0--9999	

***小结：**

嗜碱性粒细胞绝对值(BA#)偏高(0.07 10^9/L)

操作员：梁可欣　检查日期:2023-12-05　检查医生:陈建国

肾功三项

项目名称	检查结果	单位	参考值	提示
肌酐(CREA)	76.00	umol/L	57--111	
尿酸(UA)	453.00	umol/L	200--420	↑
尿素测定（Urea）	5.70	mmol/L	3.6--9.5	

***小结：**

尿酸(UA)偏高(453.00 umol/L)

操作员：王小雪　检查日期:2023-12-05　检查医生:陈建国

空腹血糖

项目名称	检查结果	单位	参考值	提示
葡萄糖(GLU)	5.03	mmol/L	3.89--6.1	

***小结：**

未见异常

操作员：王小雪　检查日期:2023-12-05　检查医生:陈建国

血脂四项

项目名称	检查结果	单位	参考值	提示
动脉硬化指数	2.50		1.31--3.19	
总胆固醇(CHOL)	4.60	mmol/L	2.59--5.2	
甘油三脂(TG)	1.39	mmol/L	0.7--1.7	
低密度脂蛋白(LDL)	2.65	mmol/L	0--4.13	

高密度脂蛋白(HDL)	1.06	mmol/L	0.77--1.55	

***小结：**

未见异常

操作员：王小雪　检查日期:2023-12-05　检查医生:陈建国

肝功能五项

项目名称	检查结果	单位	参考值	提示
总胆红素(TBIL)	31.30	umol/L	0--26	↑
直接胆红素(DBIL)	9.5	umol/L	0--8.0	↑
间接胆红素(IBIL)	21.80	umol/L	0--17.39	↑
丙氨酸氨基转移酶(ALT)	29.00	U/L	9--50	
门冬氨酸氨基转移酶(AST)	28.00	U/L	15--40	

***小结：**

总胆红素(TBIL)偏高(31.30 umol/L)　直接胆红素(DBIL)偏高(9.5 umol/L)　间接胆红素(IBIL)偏高(21.80 umol/L)

操作员：王小雪　检查日期:2023-12-05　检查医生:陈建国

大同瑞慈康复医院 12导联心电图报告

谭晖　　男　　70岁　　体检号:409339　　病床号:

HR	: 97bpm	[60～100bmp]	
P	: 100ms	[0～110ms]	
PR	: 139ms	[120～200ms]	
QRS	: 87ms	[60～100ms]	
QT/QTc	: 358/456ms	[320～440/0～450ms]	
P/QRS/T	: 71/43/64deg.	[0～75/-30～90/0～75deg]	
RV5/SV1	: 1.299/1.089mV	[0.0～2.5/0.0～2.0mV]	

诊断结果:

1.窦性心律

2.正常心电图

诊断医生:

检查时间:2023-12-05 11:48:44　　诊断时间:2023-12-05 11:59:33　　SEMIP V1.90　　*仅供临床参考*

大同瑞慈康复医院
0352-2824444

大同瑞慈健康体检

骨密度检测报告

受检者信息

受检者ID:	2212220876	年龄:	73
姓名:	谭晖	性别:	男
出生年月日:	1950/12/5	测定部位(右/左):	右

测定结果

测定日期: **2023/12/5 12:00:42** 测试编号: **1/1**

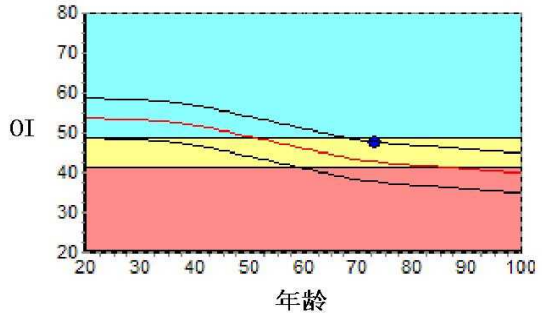

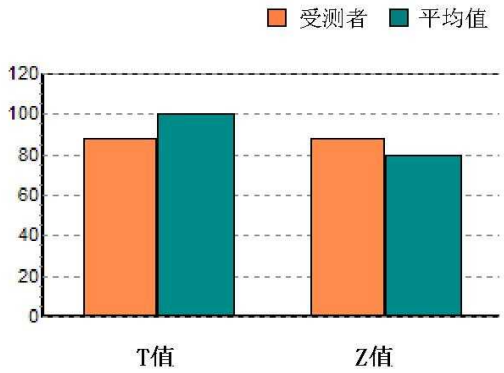

数据库:	Asia		成人比:	88.2	%
OI:	47.5		同龄比:	111.2	%
SOS:	1357.5 m/s	, **BUA: 32.2**	OPR:	N/A	%
T值:	-1.27				
Z值:	0.96				

结果分析



正常

骨质减少



骨质疏松

注解

以上结论仅供参考 科室: 医生签名:

医院名称 大同瑞慈健康体检 联系电话 0352-2824444

地 址 大同市平城区魏都大道79号 操 作 者 名燕凌

医学影像

双源 CT 诊断图文报告

流水号：2212220876 **影像号：CT20231205121**

姓名：谭晖	年龄：70 岁	性别：男	检查设备：西门子量子双源 CT
体检号：409339	申请医院：本院	体检科室：体检科	检查部位：CT 检查

经典图像：

影像所见：

胸廓对称，骨性肋骨完整，胸壁软组织结构良好，两肺支气管血管纹理走行分布良好，支气管束结构清晰，双肺通气良好。右肺上叶钙化斑点，下叶结节密度硬化灶，直径约 0.3cm。肺门结构未见异常。纵隔无偏移，段以上支气管通畅。心影及大血管形态结构正常，纵隔内未见肿大淋巴结。胸膜未见异常。

影像诊断：

右肺上叶钙化灶

右肺下叶结节硬化灶

报告医师：剧艳军 检查日期：2023-12-05

审核医师：剧艳军 报告日期：2023-12-05

大同市医学影像研究中心

注：本报告仅供临床医生参考！

地址：大同市魏都大道 79 号。若有疑问，请致电：0352---2830580

医学影像

双源 CT 诊断图文报告

流水号：2212220876 **影像号：CT20231205122**

姓名：谭晖	年龄：70 岁	性别：男	检查设备：西门子量子双源 CT
体检号：409339	申请医院：本院	体检科室：体检科	检查部位：CT 检查二

经典图像：

影像所见：

颅脑结构双侧对称，两侧基底节斑点密度减低，余脑实质内未见异常密度。中线结构居中。脑沟、裂、池及脑室系统等未见异常。

影像诊断：

两侧基底节腔隙性梗塞

报告医师：剧艳军 检查日期：2023-12-05

审核医师：剧艳军 报告日期：2023-12-05

大同市医学影像研究中心

注：本报告仅供临床医生参考！

地址：大同市魏都大道 79 号。若有疑问，请致电：0352---2830580

医学影像

超声诊断图文报告

流水号：2212220876 **影像号：1473780**

姓名：谭晖	年龄：70 岁	性别：男	检查设备：Vivid E95
体检号：409339	申请医院：本院	体检科室：体检科	检查部位：甲状腺彩超

经典图像：

影像所见：

甲状腺双侧叶形态正常，包膜完整，实质回声均匀，CDFI：未见异常血流信号。
双侧颈部未见明显肿大淋巴结。

影像诊断：

甲状腺双侧叶未见异常

报告医师：李菊蓉 检查日期：2023-12-05

审核医师：李菊蓉 报告日期：2023-12-05

大同市医学影像研究中心

注：本报告仅供临床医生参考！

地址：大同市魏都大道 79 号。若有疑问，请致电：0352---2830580

医学影像

超声诊断图文报告

流水号：2212220876 **影像号：1473817**

姓名：谭晖	年龄：70 岁	性别：男	检查设备：Vivid E95
体检号：409339	申请医院：本院	体检科室：体检科	检查部位：颈部血管彩超

经典图像：

影像所见：

双侧颈总动脉内中膜弥漫性增厚，左侧厚约 1.4mm，右侧厚约 1.3mm，右侧颈总动脉膨大处后壁探及低回声斑，大小约 1.8*6.8mm，右锁骨下动脉起始处探及低回声斑，大小约 2.1*10.5mm。双侧颈内、颈外动脉起始段内中膜不增厚，内壁欠光滑，管壁未见明确强回声斑。CDFI：血流充盈好。PW：频谱形态正常。

双侧椎动脉走行正常，椎动脉内径正常，管壁不厚，管腔内为无回声，CDFI：血流充盈好。PW：频谱正常。

	内径 mm	流速 cm/s	RI
左侧椎动脉	3.3	53.8	0.65
右侧椎动脉	3.4	43.3	0.59

影像诊断：

1.双侧颈总动脉内中膜弥漫性增厚伴右侧粥样斑块形成

2.右锁骨下动脉起始处粥样斑块形成

报告医师：李菊蓉 检查日期：2023-12-05

审核医师：李菊蓉 报告日期：2023-12-05

大同市医学影像研究中心

注：本报告仅供临床医生参考！

地址：大同市魏都大道 79 号。若有疑问，请致电：0352---2830580

医学影像

超声诊断图文报告

流水号：2212220876 **影像号：1473819**

姓名：谭晖	年龄：70 岁	性别：男	检查设备：Vivid E95
体检号：409339	申请医院：本院	体检科室：体检科	检查部位：全腹彩超

经典图像：

影像所见：

肝脏大小形态正常，包膜光滑完整，肝内探及囊性回声，大小约 1.3*1.0cm，边界清，内透声好，余实质回声均匀，肝内管道系统走行清晰，门静脉及肝内胆管不扩张。

胆囊大小形态正常，壁不厚、光滑，囊内透声好，肝外胆管不扩张。

胰腺大小形态正常，实质回声均匀，主胰管不扩张。

脾脏大小形态正常，实质回声均匀，脾门静脉不宽。

双肾大小形态正常，皮髓质分界清晰，集合系统未见分离，双侧输尿管未见扩张。

膀胱充盈尚可，壁光滑，内清晰。

前列腺形态饱满，大小约 3.3*4.6*3.8cm，实质回声欠均匀，内探及数个强回声斑，大者直径约 1.0cm，另于其内探及囊性回声，直径约 1.1cm，边界清。

影像诊断：

1. 肝囊肿
2. 前列腺增生伴多发钙化
3. 前列腺囊肿

报告医师：李菊蓉 检查日期：2023-12-05

审核医师：李菊蓉 报告日期：2023-12-05

大同市医学影像研究中心

注：本报告仅供临床医生参考！

地址：大同市魏都大道 79 号。若有疑问，请致电：0352---2830580