



2212220857

检 查 结 果

姓名	马昕
性别	女
年龄	60岁
联系电话	13835290977
体检日期	2026-04-20

检验报告

血流变

项目名称	检查结果	单位	参考值	提示
全血粘度高切 200/s	4.07	mpas	3.36--4.32	
全血粘度中切 100/s	4.33	mpas	3.43--4.59	
全血粘度中切 50/s	4.72	mpas	3.85--5.45	
全血还原粘度高切	5.04	mpas	3.69--8.74	
全血还原粘度低切	29.64	mpas	26.87--47.57	
血浆粘度	1.55	mpas	1.26--1.70	
血沉(ESR)	1.70	mm/h	0--20	
红细胞压积	0.50	L/L	0.35--0.45	↑
红细胞聚集指数	4.02		3.19--5.33	
红细胞变形指数	0.64		0.53--1.11	
红细胞刚性指数	3.25		2.17--6.94	
血沉方程 K 值	8.80	mm/h	0--80.48	
全血粘度 1/s	16.37	mpas	13.79--17.91	
全血高切相对指数	2.63		1.9--3.4	
全血低切相对指数	10.56		8.1--14.2	

***小结:**

红细胞压积偏高(0.50 L/L)

操作员：荆鹏山 检查日期：2026-04-20 检查医生：

尿液分析+尿沉渣

项目名称	检查结果	单位	参考值	提示
白细胞尿	2	个/u1	0--13	
上皮细胞(EC)	0	/HP	0--28	
管型(CAST)	0	个/u1	0--1	

霉菌（尿）	0	/HP	0--0	
结晶	0	/HP	0--10	
透明度(CLA)	清亮			
胆红素(BIL)	-		阴性	
隐血(ERY)	1+		阴性	
小圆上皮细胞(SRC)	0	个/u1	0--0	
维生素 C	-		阴性	
异常红细胞	1	个/u1	0--3	
红细胞（正常）	1	个/u1	0--6	
鳞状上皮细胞	0	个/u1	0--0	
粘液丝	2	个/u1	0--0	↑
颜色(Colour)	淡黄色			
尿葡萄糖(GLU)	-		阴性	
酮体(KET)	-		阴性	
比重(SG)	1.030		1.003--1.030	
酸碱度(PH)	5.0		4.5--8.0	
尿蛋白质(PRO)	-		阴性	
尿胆原(URO)	-		阴性	
亚硝酸盐(NIT)	-		阴性	
红细胞(尿)(RBC)	2	个/u1	0--6	
尿白细胞(LEU)	-		阴性	

***小结:**

隐血(ERY)1+ 粘液丝偏高(2 /HP)

操作员：荆鹏山 检查日期:2026-04-20 检查医生:

血常规（五分类）

项目名称	检查结果	单位	参考值	提示
白细胞(WBC)	5.65	10 ⁹ /L	3.5--9.5	
淋巴细胞绝对值(LY#)	1.99	10 ⁹ /L	1.1--3.2	

淋巴细胞百分比 (LY%)	35.3	%	20--50	
中性粒细胞绝对值 (GR#)	3.29	$10^9/L$	1.8--6.3	
中性粒细胞百分比 (GR%)	58.3	%	40--75	
嗜碱性粒细胞绝对值 (BA#)	0.01	$10^9/L$	0--0.06	
嗜碱性粒细胞百分比 (BA%)	0.1	%	0--1.0	
嗜酸性粒细胞绝对值 (EO#)	0.07	$10^9/L$	0.02--0.52	
嗜酸性粒细胞百分比 (EO%)	1.2	%	0.4--8	
血小板 (PLT)	203	$10^9/L$	125--350	
血小板分布宽度 (PDW)	8.6	f1	9.0--17	↓
平均血小板体积 (MPV)	8.7	f1	6.0--14.0	
血小板压积 (PCT)	0.177	%	0.11--0.28	
红细胞 (RBC)	5.38	$10^{12}/L$	3.8--5.1	↑
血红蛋白	166	g/L	115--150	↑
红细胞压积 (HCT)	50.3	%	35--45	↑
红细胞平均体积 (MCV)	93.5	f1	82--100	
平均血红蛋白含量 (MCH)	30.9	pg	27--34	
平均血红蛋白浓度 (MCHC)	330	g/L	316--354	
单核细胞绝对值 (MO#)	0.29	$10^9/L$	0.1--0.6	
单核细胞百分比 (MO%)	5.1	%	3--10	
红细胞分布宽度标准差 (RDW-SD)	45.5	f1	35--56	
红细胞分布宽度变异系数 (RDW-CV)	13.6	%	10.6--16.6	
大血小板比率	18.3	%	11--45	
大血小板数目	37	$10^9/L$	30--90	
未成熟粒细胞数目	0.01	$10^9/L$	0--0.6	
未成熟粒细胞百分比	0.1	%	0--10	
有核红细胞数目	0.000	$10^9/L$	0--9999	
有核红细胞百分比	0.00	/100WBC	0--9999	

*小结:

血小板分布宽度(PDW)偏低(8.6 f1) 红细胞(RBC)偏高($5.38 \times 10^{12}/L$) 血红蛋白偏高(166 g/L) 红细胞压积(HCT)偏高(50.3 %)

操作员：荆鹏山 检查日期：2026-04-20 检查医生：

肾功三项

项目名称	检查结果	单位	参考值	提示
肌酐(CREA)	67.90	umol/L	41--81	
尿酸(UA)	319.00	umol/L	140--340	
尿素测定(Urea)	5.70	mmol/L	3.1--8.8	

***小结：**

未见异常

操作员：孙钰 检查日期：2026-04-20 检查医生：

空腹血糖

项目名称	检查结果	单位	参考值	提示
葡萄糖(GLU)	6.19	mmol/L	3.89--6.1	↑

***小结：**

葡萄糖(GLU)偏高(6.19 mmol/L)

操作员：孙钰 检查日期：2026-04-20 检查医生：

血脂四项

项目名称	检查结果	单位	参考值	提示
动脉硬化指数	1.97		1.31--3.19	
总胆固醇(CHOL)	4.59	mmol/L	2.59--5.2	
甘油三脂(TG)	0.79	mmol/L	0.7--1.7	
低密度脂蛋白(LDL)	2.58	mmol/L	0--4.13	
高密度脂蛋白(HDL)	1.31	mmol/L	0.77--1.55	

***小结：**

未见异常

操作员：孙钰 检查日期：2026-04-20 检查医生：

肝功能五项

项目名称	检查结果	单位	参考值	提示
总胆红素 (TBIL)	29.40	umol/L	0--21	↑
直接胆红素 (DBIL)	7.3	umol/L	0--8.0	
间接胆红素 (IBIL)	22.10	umol/L	0--17.39	↑
丙氨酸氨基转移酶 (ALT)	40.00	U/L	7--40	
门冬氨酸氨基转移酶 (AST)	21.00	U/L	13--35	

*小结:

总胆红素 (TBIL) 偏高 (29.40 umol/L) 间接胆红素 (IBIL) 偏高 (22.10 umol/L)

操作员：孙钰 检查日期：2026-04-20 检查医生：

体检科 12导联心电图报告

马昕 女 60岁 体检号:409320

病床号:

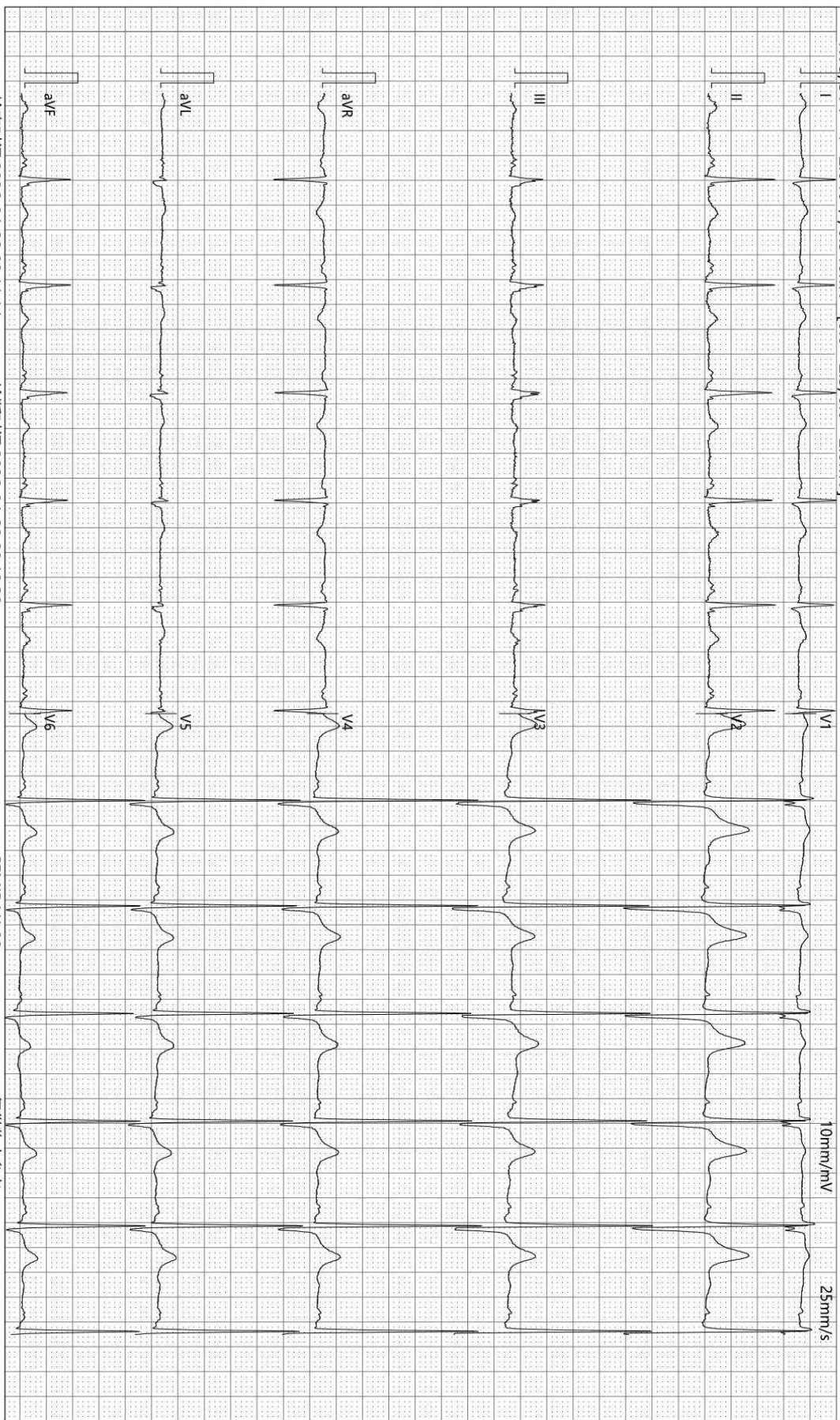
诊断结果:

- 1.窦性心律
- 2.左心室高电压

诊断医生:

张生 陶志娟

HR : 70bpm [60~100bpm]
P : 127 f ms [0~110ms]
PR : 158ms [120~200ms]
QRS : 99ms [60~100ms]
QT/QTc : 389/420ms [320~440/0~460ms]
P/QRS/T : 60/61/54deg. [0~75/-30~90/0~75deg]
RV5/SV1 : 2.646 1/0.346mV [0.0~2.5/0.0~2.0mV]



检查时间:2026-04-20 08:11:14

诊断时间:2026-04-20 08:18:39

SEMIP V1.90

仅供临床参考

大同瑞慈健康体检

骨密度检测报告

受检者信息

受检者ID: 2212220857
姓名: 马昕
出生年月日: 1965/7/11

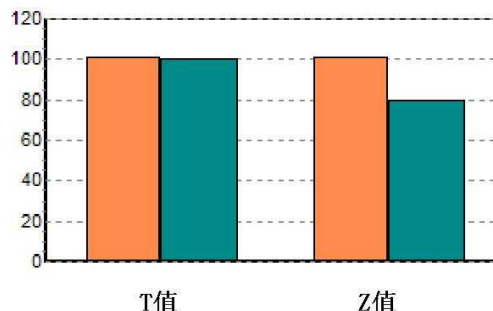
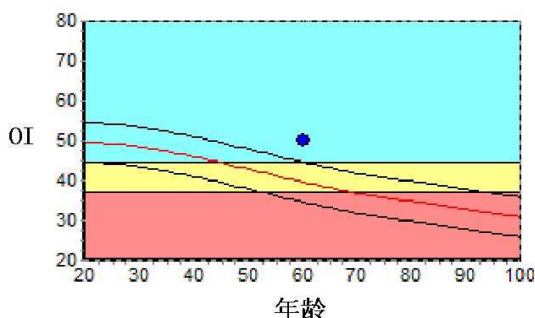
年龄: 60
性别: 女
测定部位(右/左): 右

测定结果

测定日期: 2026/4/20 8:20:42

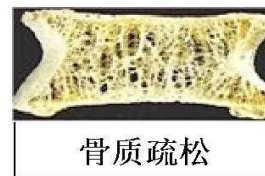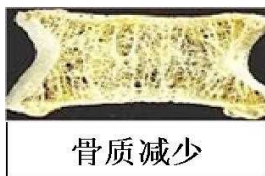测试编号: 1/1

■ 受测者 ■ 平均值



数据库: Asia
成人比: 101.1 %
OI: 50.2
同龄比: 126.7 %
SOS: 1368.5 m/s, BUA: 32.2
OPR: N/A %
T值: 0.11
Z值: 2.12

结果分析



注解

以上结论仅供参考

科室:

医生签名:

医院地址 大同瑞慈健康体检
地址 大同市平城区魏都大道79号

联系电话 0352-2824444
操作者 名燕凌

Rich 大同瑞慈康复医院
超声诊断图文报告

流水号: 2212220857

超声号: 2157368

姓名: 马昕

年龄: 60 岁

性别: 女

检查设备: Vivid E95

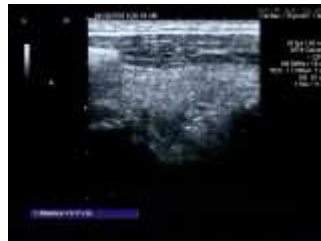
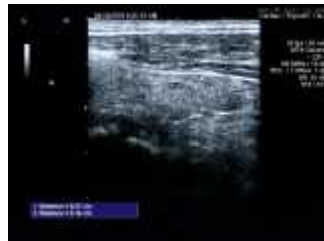
体检号: 409320

申请医院: 本院

体检科室: 体检科

检查部位: 甲状腺彩超

经典图像:



影像所见:

甲状腺双侧叶形态正常, 包膜完整, 右侧叶实质内探及数个囊性结节, 大者约 0.27*0.14cm, 边界清, 形态规则, 另于实质内探及强回声斑, 直径约 0.11cm, 后伴声影, 余实质回声均匀。

双侧颈部未见明显肿大淋巴结。

影像诊断:

1. 甲状腺右侧叶多发结节 TI-RADS2 级
2. 甲状腺右侧叶钙化斑

报告医师: 李菊蓉

检查日期: 2026-04-20

审核医师:

报告日期: 2026-04-20



注: 本报告仅供临床医生参考!

地址: 大同市魏都大道 79 号。若有疑问, 请致电: 0352---2830580

Rich 大同瑞慈康复医院
超声诊断图文报告

流水号: 2212220857

超声号: 2157372

姓名: 马昕

年龄: 60岁

性别: 女

检查设备: Vivid E95

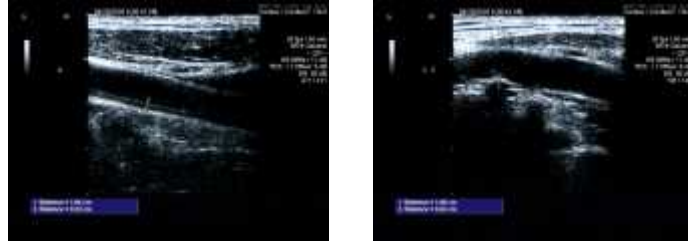
体检号: 409320

申请医院: 本院

体检科室: 体检科

检查部位: 颈部血管彩超

经典图像:



影像所见:

右锁骨下动脉起始处探及低回声斑, 大小约 9.4*1.9mm, 左侧颈总动脉干探及低回声斑, 大小约 19.4*2.3mm, 右侧颈总动脉膨大处前壁探及混合回声斑, 大小约 5.8*2.1mm, 双侧颈内动脉起始处探及数个斑块, 大者呈混合回声, 左侧大小约 10.8*2.4mm, 右侧大小约 14.7*2.0mm (以低回声为主), 双侧颈外动脉起始段内中膜不增厚, 内壁欠光滑, 管壁未见明确强回声斑。CDFI: 血流充盈好。PW: 频谱形态正常。

双侧椎动脉走行正常, 椎动脉内径正常, 管壁不厚, 管腔内为无回声, CDFI: 血流充盈好。PW: 频谱正常。

内径 mm	流速 cm/s	RI		
左侧椎动脉	3.4	49.2	0.65	
右侧椎动脉	3.2	36.8	0.63	

影像诊断:

右锁骨下动脉、双侧颈总动脉、颈内动脉斑块形成

报告医师: 李菊蓉

检查日期: 2026-04-20

审核医师:

报告日期: 2026-04-20



注: 本报告仅供临床医生参考!

地址: 大同市魏都大道 79 号。若有疑问, 请致电: 0352---2830580

Rich 大同瑞慈康复医院
超声诊断图文报告

流水号: 2212220857

超声号: 2157374

姓名: 马昕

年龄: 60岁

性别: 女

检查设备: Vivid E95

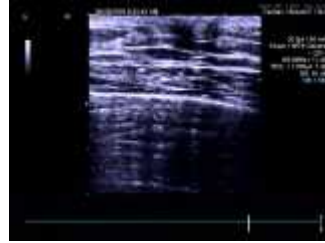
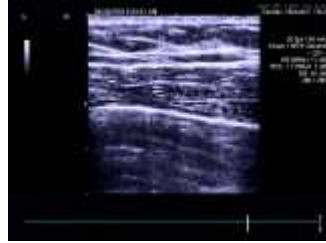
体检号: 409320

申请医院: 本院

体检科室: 体检科

检查部位: 乳腺彩超

经典图像:



影像所见:

男性乳腺腺体未见明显包块。

影像诊断:

双侧乳腺未见明显异常

报告医师: 李菊蓉

检查日期: 2026-04-20

审核医师:

报告日期: 2026-04-20



注: 本报告仅供临床医生参考!

地址: 大同市魏都大道 79 号。若有疑问, 请致电: 0352---2830580

Rich 大同瑞慈康复医院
超声诊断图文报告

流水号: 2212220857

超声号: 2157376

姓名: 马昕

年龄: 60岁

性别: 女

检查设备: Vivid E95

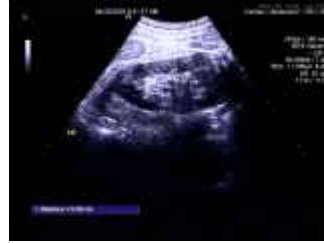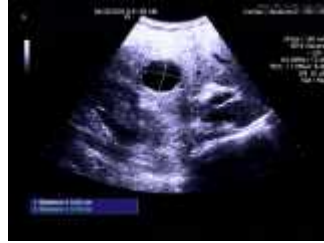体检号: 409320

申请医院: 本院

体检科室: 体检科

检查部位: 全腹彩超

经典图像:



影像所见:

肝脏大小形态正常,包膜光滑完整,肝内探及数个囊性回声,大者约3.5*3.1cm,边界清,内透声好,余实质回声均匀,肝内管道系统走行清晰,门静脉及肝内胆管不扩张。

胆囊大小形态正常,壁不厚、光滑,囊内透声好,肝外胆管不扩张。

胰腺大小形态正常,实质回声均匀,主胰管不扩张。

脾脏大小形态正常,实质回声均匀,脾门静脉不宽。

双肾大小形态正常,皮髓质分界清晰,左肾实质内探及囊性回声,直径约0.4cm,边界清,双肾集合系统未见分离,双侧输尿管未见扩张。

影像诊断:

1. 肝囊肿多发
2. 左肾囊肿

报告医师: 李菊蓉

检查日期: 2026-04-20

审核医师:

报告日期: 2026-04-20



注: 本报告仅供临床医生参考!

地址: 大同市魏都大道79号。若有疑问,请致电: 0352---2830580

ID 号: 2212220857

影像号: CT20260420017

姓名: 马昕

年龄: 60 岁

性别: 女

检查设备: 西门子量子双源 CT

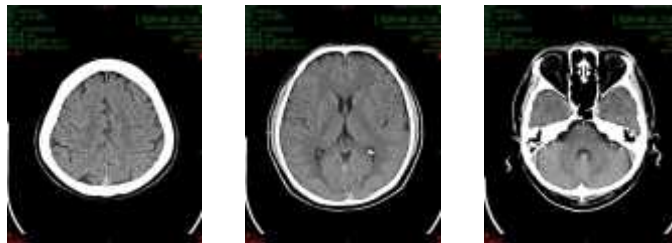体检号: 409320

申请医院: 本院

体检科室: 体检科

检查部位: CT 检查

经典图像:



影像所见:

双侧大脑半球对称, 脑实质未见异常, 脑室无扩张, 脑沟裂无增宽, 脑中线居中。脑干、小脑未见异常。颅骨未见异常。

影像诊断:

颅脑 CT 平扫未见异常

报告医师: 张剑峰

检查日期: 2026-04-20

审核医师:

报告日期: 2026-04-20

ID 号: 2212220857

影像号: CT20260420018

姓名: 马昕

年龄: 60 岁

性别: 女

检查设备: 西门子量子双源 CT

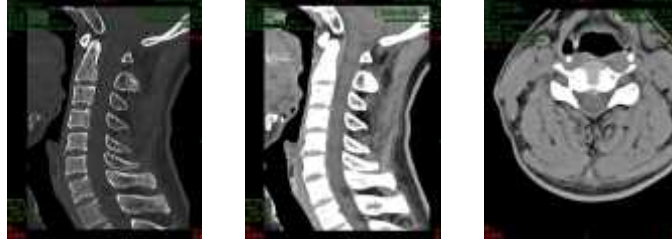体检号: 409320

申请医院: 本院

体检科室: 体检科

检查部位: CT 检查二

经典图像:



影像所见:

颈椎生理曲度变直, 序列整齐。颈 3-颈 6 椎体边缘稍变尖。颈 4-5、颈 5-6、颈 6-7 椎间盘层面椎体后正中见局限性软组织密度影, 硬膜囊轻度受压, 双侧椎间孔及椎管未见狭窄。硬膜囊内未见异常密度影。黄韧带未见肥厚。椎旁软组织未见异常。

影像诊断:

1. 颈 4-5、颈 5-6、颈 6-7 椎间盘突出 (中央型)
2. 颈椎退行性改变

报告医师: 张剑峰

检查日期: 2026-04-20

审核医师:

报告日期: 2026-04-20