



2212220834

# 大同瑞慈健康体检

## 报 告 册

体检编号	409297	工号	194
姓名	温红霞		
性别	女	年龄	47岁
单位	大同市卫生学校		
部门	大同市卫生学校		
联系电话	13603529405		
体检日期	2023-11-02		

尊敬的温红霞女士您好！

首先,瑞慈健康体检全体员工欢迎您的光临,并对您的信任表示衷心的感谢！

您于 2023-11-02 (体检编号: 409297) 完成健康检查,本机构的各科医生已根据您的体检项目及结果,汇总成此份健康体检报告,并经总检医生审核。据此提出对您健康状况的综合分析及建议。

瑞慈健康体检倡导“大健康、大康复”,提出“健康是第一财富 (Rich)”的人文理念。希望您仔细阅读并妥善地保管此份健康体检报告,并认真关注报告中的提示与建议,若您对报告内容有任何疑问,可直接与瑞慈健康体检客服部联系,进一步咨询。

健康体检咨询电话: **0352-2824444**

客户服务咨询电话: **0352-2830597**

**400-6112995**

瑞慈健康体检报告由下列内容组成:

第一部分:主检报告

第二部分:分科分项结果

第三部分:检验报告

第四部分:附表

## 主检报告

### 检查综述

- 【身高、体重、血压】（1）体重指数 25.71：超重
- 【外科（女）】（1）双膝关节退行性变 （2）其他：胆囊切除手术
- 【眼科】（1）左眼视力下降 （2）右眼视力下降 （3）晶状体：右眼白内障
- 【血常规（五分类）】血小板(PLT)偏高( $431 \times 10^9/L$ ) 血小板压积(PCT)偏高(0.293%) 血红蛋白偏低(87 g/L) 红细胞压积(HCT)偏低(28.3%) 红细胞平均体积(MCV)偏低(72.8 fl) 平均血红蛋白含量(MCH)偏低(22.4 pg) 平均血红蛋白浓度(MCHC)偏低(307 g/L)
- 【尿液分析+尿沉渣】鳞状上皮细胞偏高(21 /HP) 粘液丝偏高(21 /HP)
- 【血流变】全血粘度高切 200/s 偏低(2.84 mPa.S) 全血粘度中切 100/s 偏低(3.05 mPa.S) 全血粘度中切 50/s 偏低(3.37 mPa.S) 红细胞压积偏低(0.28 L/L) 全血粘度 1/s 偏低(13.24 mPa.S)
- 【CT检查】脑白质脱髓鞘性缺血改变，额顶叶皮层下半卵圆中心、放射冠区多发缺血灶
- 【CT检查二】腰椎骨质增生 L3/4、L4/5 L5/S1 椎间盘膨出
- 【妇科内诊】（1）宫颈糜烂 宫颈那囊
- 【心电图】1. 窦性心律 2. ST段改变
- 【甲状腺彩超】1. 甲状腺弥漫性病变 请结合甲功 2. 甲状腺双侧叶结节 TI-RADS III级 定期复查
- 【颈部血管彩超】1. 左侧颈总动脉膨大处内中膜局部增厚 2. 右锁骨下动脉起始处斑块形成
- 【全腹彩超】1. 脂肪肝（轻度） 2. 胆囊切除术后 肝外胆管不扩张 3. 双肾囊肿
- 【口腔科】（1）左下第二双尖牙 左下第一磨牙 左下中切牙 右下第二磨牙 牙齿缺失 隐形义齿 左上第二双尖牙 左上第一双尖牙 左上尖牙 左上侧切牙 左上中切牙 右上中切牙 右上第一双尖牙 右上第二双尖牙 右下第一双尖牙 左下第一双尖牙 左下尖牙 左下侧切牙 楔状缺损 右下第三磨牙 阻生齿 右下第一磨牙 充填体部分脱落 （2）牙龈萎缩 牙龈色红，探之出血 （3）牙周：牙结石
- 【内科】（1）心律：不齐，频发早搏 （2）其它：双下肢轻度水肿

### 医生建议

#### 【超重】：

- （1）体重指数是判断体重超标或偏低的主要指标。体重是反映和衡量一个人健康状况的重要标志之一，过胖和过瘦都不利于健康，身高体重不协调也不会给人以美感。体重的变化，还会直接反映身体长期的热量平衡状态。
- （2）当需要比较及分析一个人的体重对于不同身高的人所带来的健康影响时，体重指数是一个中立而可靠的指标。其主要适用于需要体重测试、体型肥胖和全身检查的人群。
- （3）体重指数（BMI）是世界卫生组织推荐的国际统一使用的肥胖分型标准，也是目前国际上常用的衡量人体胖瘦程度以及是否健康的一个标准，其计算方式为： $BMI = \text{体重（千克）} / \text{身高（米} \times \text{米）}$ 。成人的标准值是BMI 18.5-23.9之间。低于18.5为体重指数偏低；高于23.9则为体重指数偏高。
- （4）一般表现为体重超重或肥胖，超重及肥胖会出现一系列代谢性疾病，如高血压、高血糖、高血脂、高尿酸血症等，所以体重指数偏高者一定要注意控制体重。
- （5）合理控制饮食，食品多样化，食物纤维可适量增加，饮食规律，避免暴饮暴食，低盐、低脂饮食为主，减少高热量食物的摄入。

(6)加强体育锻炼，每天最少保持 30 分钟的中等强度运动。鼓励每天至少快步走 6000 步比较健康。肥胖患者不适合较剧烈的运动，会加重膝关节的负担，可以选择游泳、划船等对膝关节负荷较小的运动。

(7)定期检查血糖、血脂、肝功、肝脏 B 超等，积极治疗基础性疾病。

(8)减少热量摄取及增加热量消耗。强调以健康行为、饮食、运动为主的综合治疗。

**【膝关节退行性变】：**

(1)建议骨科诊治。

**【视力下降】：**

(1)视力下降是由角膜白斑或角膜炎、晶状体混浊、眼底疾病、屈光不正等原因引起，建议眼科诊断治疗。

**【平均血红蛋白浓度(MCHC)偏低】：**

(1)建议内科咨询，定期复查。

**【红细胞平均体积(MCV)偏低】：**

(1)供内科结合临床参考。

**【红细胞压积(HCT)偏低】：**

(1)结合临床，内科咨询。

(2)血液流动性增加，其降低的临床意义可能是由于体内水分较多，或有贫血，定期复查血常规，血液科随诊。

**【血小板(PLT)偏高】：**

(1)注意多饮水，适量运动，并复查。

(2)如复查仍偏高，可往血液科咨询。

**【血小板压积(PCT)偏高】：**

(1)血小压积是指外周血中血小板的容积占血液容积的百分比。血小板压积偏高，如果在血小板数目正常的情况下，可不考虑。如果血小板数目明显增高，建议往血液科进一步复查，以明确诊断。

**【平均血红蛋白含量(MCH)偏低】：**

(1)供内科结合临床参考。

**【血红蛋白偏低】：**

(1)血液科咨询，必要时治疗。

(2)复查血常规。

**【鳞状上皮细胞偏高】：**

(1)在生理情况下，机体正常的新陈代谢都会引起鳞状上皮细胞的脱离，这是一种正常的机体现象。如果长时间出现鳞状上皮细胞偏高的现象时，则有可能是尿路感染、泌尿系统结石等因素导致，应及时往泌尿外科进一步诊断治疗。

**【粘液丝偏高】：**

(1)尿常规中粘液丝是由尿路中细胞分泌出来的，在有尿路感染时分泌会明显增多，且伴有炎症细胞的出现。

(2)粘液丝偏高，可分为生理性偏高和病理性偏高两种，生理性偏高一般是由于喝水较少导致的尿液浓缩，一般在喝水后就能达到稀释的效果。

(3)病理性的粘液丝偏高是由于泌尿系炎症或者是前列腺炎导致的，需要注意观察，多喝水，同时有白细胞等炎症细胞增多时，应及时服用抗感染药物治疗。如果仅有粘液丝的增多而没有白细胞等炎症细胞增多时，尿路有炎症的可能性不大。

(4) 建议平时饮食注意清淡，多喝水，少吃油腻和辛辣的食物，要注意个人清洁卫生，勤洗阴部，注意休息。

**【全血粘度 1/s 偏低】：**

(1) 影响全血粘度值降低的因素很多，比如贫血、血浆蛋白降低，服用某些药物等，建议内科结合临床排查其偏低的因素，明确原因，及时治疗。

**【红细胞压积偏低】：**

(1) 供内科结合临床参考。

**【全血粘度高切 200/s 偏低】：**

(1) 影响全血粘度值降低的因素很多，比如贫血、血浆蛋白降低，服用某些药物等，建议内科结合临床排查其偏低的因素，明确原因，及时治疗。

**【全血粘度中切 50/s 偏低】：**

(1) 影响全血粘度值降低的因素很多，比如贫血、血浆蛋白降低，服用某些药物等，建议内科结合临床排查其偏低的因素，明确原因，及时治疗。

**【全血粘度中切 100/s 偏低】：**

(1) 影响全血粘度值降低的因素很多，比如贫血、血浆蛋白降低，服用某些药物等，建议内科结合临床排查其偏低的因素，明确原因，及时治疗。

**【脑白质脱髓鞘性缺血改变】：**

(1) 建议神经内科诊断治疗。

**【额顶叶皮层下半卵圆中心、放射冠区多发缺血灶】：**

(1) 建议神经内科诊断治疗。

**【腰椎骨质增生】：**

(1) 腰椎骨质增生是老年人常见的骨关节病变，注意病变部位的骨关节适度运动，必要时请到骨科门诊进一步诊治咨询。

**【椎间盘膨出】：**

(1) 椎间盘膨出指的是由于退行性变或者外伤导致间盘中央的髓核细胞组织突破内层纤维环，而未突破外层纤维环的状态。属于椎间盘突出症当中较轻的一种，临床症状较轻，可采取保守治疗，并可取得良好的疗效。建议骨科咨询及诊治。

**【宫颈糜烂】：**

(1) 宫颈糜烂是慢性宫颈炎最常见的一种病理改变。由于宫颈表面的鳞状上皮长期浸于碱性炎症分泌物中而剥脱，被宫颈管内柱状上皮所代替，因柱状上皮薄，可显露皮下血管，宫颈表面呈红色，通称宫颈糜烂。

(2) 宫颈糜烂根据糜烂面积大小，可将宫颈糜烂分为三度，轻度指糜烂面小于整个宫颈的 1/3；中度指糜烂面占整个宫颈宫颈的 1/3-2/3；重度指糜烂面超过整个宫颈的 2/3。

(3) 宫颈糜烂根据类型分为单纯性糜烂，在炎症初期，糜烂面光滑；颗粒状糜烂，因腺体及间质增生，表面凹凸不平，呈颗粒状；乳头状糜烂，增生更显著，呈乳头状。

(4) 以局部治疗为主，主要有药物局部治疗和物理治疗。

(5) 请在妇科医生指导下规范治疗，并定期复查。

**【宫颈那囊】：**

(1) 宫颈腺体囊肿又叫宫颈纳氏囊肿（可称‘纳囊’或‘那囊’），同宫颈糜烂、宫颈息肉一样，是慢性宫颈炎的一种表现。

(2) 临床表现时可以看到宫颈表面突出多个大小不一的青白色囊泡（并非紫色），内含黏液，小的有米粒大，大的有玉米粒大，有的可以长得很大，突出于宫颈表面，甚至到达阴道口，根部与宫颈之间有蒂相连，常合并有宫颈肥大。

(3) 对其形成原因是在宫颈糜烂愈合过程中，新生的鳞状上皮覆盖宫颈腺管口或伸入腺管，将腺管口阻塞；腺管周围的结缔组织增生或瘢痕形成压迫腺管，使腺管变窄甚至阻塞，腺体分泌物引流受阻，滞留形成的囊肿叫宫颈纳氏囊肿。

(4) 对小的纳囊，无任何临床症状可不予处理；对于密集的较小的纳囊或比较大的纳囊，可考虑光疗、激光、微波、自凝刀等物理治疗。

(5) 对于较大的突出于宫颈表面的纳囊，可考虑电刀切除治疗。上述治疗方法均无太大痛苦，也基本不会影响日常的工作和生活。

**【ST段改变】：**

(1) ST-T改变主要是反映心肌缺血现象，具有ST段抬高和下移两种表现，多见于慢性冠状动脉供血不足、心绞痛、心肌炎、心肌劳损等，但有时也见于神经植物功能紊乱、精神紧张、电解质紊乱、内分泌疾病等。

(2) 临床上把心肌缺血疾病的ST-T改变称为特异性ST-T改变，把超出正常范围而又不具备特异性ST-T改变归结为非特异性ST-T改变。建议定期复查、动态观察，并心内科结合临床考虑。

**【甲状腺弥漫性病变】：**

(1) 甲状腺弥漫性病变是甲状腺的一种病症，临床上常见的病种，多为结节性甲状腺肿、甲状腺癌、桥本甲状腺炎、甲亢等。建议内分泌科结合临床诊治。

**【甲状腺双侧叶结节】：**

(1) 甲状腺结节是一种常见的甲状腺疾病，很多甲状腺疾病可表现为结节，如可由甲状腺退行性变、炎症、自身免疫性及新生物等多种病变所致。甲状腺结节在各个年龄段的男女人群中均可见到，但中年女性中较多。

(2) 甲状腺结节分良性和恶性两大类，良性的占绝大多数，恶性者不足1%，判断甲状腺结节的良恶主要依靠病史、体格检查、放射性核素扫描、穿刺细胞学检查。

(3) 建议往外科就诊，进一步检查，明确诊断，结合临床诊治并定期复查。

**【右锁骨下动脉起始处斑块形成】：**

(1) 颈动脉斑块是动脉硬化后，血管里面的垃圾沉淀在血管壁形成。斑块又分为硬斑和软斑两种。硬斑比较稳定，不容易脱落，软斑不稳定，容易破裂脱落，从而形成血管栓塞。

(2) 建议：1. 减低胆固醇水平。2. 减低高血糖、高血压等高危因素，将血压、血糖控制在理想水平。3. 积极进行生活干预，控制饮食，改善饮食结构，适量增加运动，戒烟限酒。4. 必要时药物治疗。

**【左侧颈总动脉膨大处内中膜局部增厚】：**

(1) 颈动脉内中膜增厚是一个超声诊断，它属于血管性疾病（动脉硬化）的早期表现，提示长期发展下去动脉硬化会形成斑块和狭窄闭塞病变。

(2) 建议改变饮食结构，适量增加运动量，减缓动脉硬化发展的速度。如果有血脂高、胆固醇高、高血压、高血糖，就要进行相应的控制和预防，通过药物的干预，避免从内中膜增厚发展成斑块，进一步形成血管狭窄和闭塞的病变。

**【双肾囊肿】：**

(1) 建议泌尿科诊断治疗

**【胆囊切除术后】：**

(1) 建议肝胆外科定期复查。

**【脂肪肝】：**

- (1) 脂肪肝是指肝脏被脂肪浸润，为一种多病因引起的获得性疾病。
- (2) 脂肪肝是以肝细胞脂肪变性和脂肪蓄积为病理特征，最常见易患因素有超重或肥胖、进食油腻食物、高脂血症（尤其甘油三酯升高）、营养失调（营养过量或不足）、饮酒、高脂血症、少运动、糖耐量异常、减肥造成体重急剧下降、营养不良、中毒和药物等。
- (3) 当肝内脂类（主要为甘油三酯）含量超过肝重的 5% 时为脂肪肝。脂肪肝是一个常见的临床现象，不是一个独立性的疾病。
- (4) 值得注意的是，过多的脂肪在肝组织、肝细胞内浸润，引起肝细胞肿大，严重可致肝硬化。脂肪肝是可逆性的，合理饮食、运动及治疗后可恢复。
- (5) 合理控制饮食，控制总摄入量，低盐、低脂和低糖类饮食，少吃动物内脏，多吃蔬菜水果；
- (6) 控制危险因素，如控制体重、改善胰岛素抵抗、调整血脂紊乱，戒酒、戒烟，坚持长期有氧运动，加强体育锻炼；
- (7) 定期复查腹部彩超、血脂、肝功能。

**【牙齿缺失】：**

- (1) 牙齿缺失常见于龋齿、牙周炎等原因导致的拔除或意外事故所致缺失。中老年患者居多，影响牙齿健康美观。
- (2) 牙齿缺失可以导致牙列的完整性遭到破坏，若较长时间不修复，邻近的牙齿由于失去了依靠和约束，会变得倾斜，易造成咬颌功能的紊乱。长时间的缺失还会导致牙槽骨的萎缩、咀嚼功能减退、食物嵌塞等不良后果
- (3) 如果牙齿缺失，应该尽早去口腔医院诊治，最常见的修复方法有三种，即活动义齿、固定义齿、种植义齿。
- (4) 义齿修复完毕，应定期复查与医疗护理，勤漱口、勤刷牙、避免食用过硬的食物，如果种植牙选择钛种植体，还应注意对钛种植体的保护。

**【楔状缺损】：**

- (1) 楔状缺损是牙齿颈部硬组织缓慢消耗而形成的缺损，呈“V”状，由于它的外形酷似木匠用的楔子，因而称之为楔状缺损。多见于前牙的唇颊面，以中老年患者居多。
- (2) 牙齿颈部硬组织牙釉质和牙骨质的交界部分，因为结构比较薄弱故易被磨损，其最常见的原因是采用不正确横向用力的刷牙方式，牙刷毛过硬所导致；此外，牙龈沟内的酸性分泌物，唾液 PH 值偏低、酸性食物、胃病反酸、接触酸的工作都可能使牙齿硬组织脱钙溶解。
- (3) 楔状缺损如早期出现，应立即改变不良的刷牙方式，病症就不会进展，即使不治疗也可以维持现状；如果缺损有一定的深度，则需进行牙体修补，应用树脂材料修复缺损部位。
- (4) 楔状缺损的预防主要是采用正确的刷牙方式，竖刷法或巴氏刷牙法，避免横向刷牙，刷牙时不要用力过大，刷牙的时间至少要三分钟，不要使用刷毛过硬的牙刷。
- (5) 在咬合时，牙颈部是应力集中的区域，负担过重的时候会出现损耗，故平时应少吃坚硬食物，比如咬坚果壳、蚕豆等。

**【牙结石】：**

- (1) 牙结石又称牙石，是沉积在牙齿或修复体表面上已经钙化或正在钙化的菌斑或软垢。其开始时是软的，会因逐渐的钙化而变硬。它是由 75% 的磷酸钙，15-25% 的水、有机物、磷酸锰、矿酸钙及微量的钾、钠、铁所构成，并呈现出黄色、棕色或者黑色。
- (2) 牙结石通常存在于唾液腺开口处的牙齿表面（例如：下颚前牙的舌侧表面，上颚后牙的颊侧表面）和牙齿的颈部，以及口腔粘膜运动不到的牙齿表面等处。
- (3) 牙结石形成后，可伴随牙龈出血、牙龈萎缩、口臭等症状。
- (4) 牙结石是牙周病的重要病因，它会不断刺激牙周组织，并且压迫牙龈，影响血液循环，造成牙周组织的细菌感染，形成牙周囊袋，此后更易使食物残渣、牙菌斑、牙结石等的堆积，最终牙周支持组织全部破坏，导致牙齿松动，以至于不得不拔除牙齿。
- (5) 早晚刷牙、饭后漱口是防治牙结石形成的最重要措施。应采取正确的竖刷牙法和巴氏刷牙法，纠正横刷牙法。
- (6) 多吃富有维生素的粗纤维食物，如肉、蛋、各种蔬菜和水果，充分咀嚼以利于牙面清洁。少吃甜食及黏性很强的食物，不吃零食。
- (7) 建议每半年进行一次口腔健康检查，每年进行 2-3 次全口超声波洁牙术，使牙面、牙颈部经常处于洁净状态。

**【牙龈色红，探之出血】：**

- (1)牙龈的这种情况一般是由于牙结石导致的牙龈局部发炎。
- (2)必须坚持每天认真和合理刷牙（采用竖刷牙），彻底清除牙菌斑。要经常检查口腔，保持口腔卫生，防止牙龈出血。
- (3)正确的刷牙方法是：顺着牙齿长轴方向，上牙向下刷，下牙往上刷，每个牙面都要刷到，这样刷牙不仅能把牙刷干净而且对牙龈起到按摩作用，促进牙龈的血液循环。
- (4)建议每半年进行一次口腔健康检查，每年进行 2-3 次全口超声波洁牙术，使牙面、牙颈部经常处于洁净状态。
- (5)注意口腔清洁卫生，养成早晚刷牙，饭后漱口的良好习惯。
- (6)及时治疗牙龈炎，防止炎症侵犯深部牙周组织，形成牙周炎。
- (7)养成清晨排便习惯。进餐要规律，细嚼慢咽，多食蔬菜，如胡萝卜、菠菜、木耳。适量进食水果，如山楂、苹果。男性少抽烟少喝酒。

**【阻生齿】：**

- (1)牙齿在颌骨内由于位置不当，不能萌出到正常咬合位置，这样的牙齿称为阻生齿。最常见的阻生齿是下颌第三磨牙，其次是上颌第三磨牙和上颌尖牙等。
- (2)阻生齿和覆盖在其上的牙龈之间，很容易藏污纳垢，滋生细菌，引起口臭、牙齿龋坏等，当身体抵抗力下降时，常常会导致牙冠周围的牙龈发生炎症，严重时脸颊可致肿胀，张口困难，甚至会引起全身发烧，颌下淋巴结肿大。
- (3)阻生齿常常还会引起邻牙龋坏、松动、牙槽骨吸收等症状，所以能引起这些病变的阻生牙应该拔除。
- (4)由于阻生齿位置不正，被邻牙阻挡，有些还可能完全被骨组织包埋，因此阻生齿的拔除比拔除其他牙齿要困难，被牙龈覆盖的要切开牙龈，被骨包埋的要把骨去除，被邻牙挡住的要把牙冠劈开，分片拔除。
- (5)拔阻生齿费时较长，术中术后可能发生的并发症也较多，如：出血、断根、邻牙损伤等。
- (6)建议如果阻生齿位置不当，引起智齿冠周炎、邻牙的龋坏、松动等病变时，可往口腔科行拔除术。

**【牙龈萎缩】：**

- (1)牙龈生理性萎缩主要是龈缘部分存在异物又长期得不到清理，细菌滋生刺激长期存在所致；另外随着年龄的增长也会或多或少发生萎缩，致使牙龈暴露，这种生理性萎缩，是无需要治疗的。
- (2)炎症性的牙龈萎缩，主要表现为牙龈红肿胀痛，刷牙常见出血，对冷热温度变化及酸性食物等异常敏感，妨碍进食，尤其应该注意防治。
- (3)掌握正确竖刷牙的刷牙方法，注意口腔清洁卫生，养成早晚刷牙，饭后漱口的良好习惯。
- (4)定期到医院检查治疗，每年进行 2-3 次全口超声波洁牙术。
- (5)补充维生素 C 等微量元素，多食水果蔬菜，戒烟限酒，避免熬夜的不良生活习惯。

**【白内障】：**

- (1)白内障的主要表现就是晶状体混浊。老化、遗传、代谢异常、外伤、辐射、中毒和局部营养不良等可引起晶状体囊膜损伤，使其渗透性增加，丧失屏障作用，或导致晶状体代谢紊乱，使晶状体蛋白发生变性，形成混浊。
- (2)白内障主要表现为视力渐行性下降，多发生于 40 岁以后。
- (3)日常生活中预防眼外伤，避免过度视力疲劳。加强营养，忌烟、酒，积极治疗其他眼病。配戴抗紫外线眼镜，保持心情舒畅。
- (4)定期往眼科复查，必要时眼科治疗。

**【心律不齐，频发早搏】：**

- (1)建议心血管内科诊断治疗。

**【双下肢轻度水肿】：**

- (1)建议内科进一步检查

汇总医生： 樊兴国

主检日期： 2023-11-03

主检医生：

## 分科结果

## 身高、体重、血压

项目名称	检查结果	项目名称	检查结果
身高	159cm	体重	65kg
血压	135/70mmHg		

**\*小结：**

(1) 体重指数 25.71：超重

操作员：张文静

检查日期:2023-11-02

检查医生：名燕凌

## 内科

项目名称	检查结果	项目名称	检查结果
心率	96 次/min	心律	不齐，频发早搏
心脏杂音	无	心界	正常
肺部	正常	呼吸音	呼吸音清
啰音	未闻及	叩诊	叩诊呈清音
腹部触诊	腹部平软	发育	正常
肝胆	肋下未触及	脾脏	肋下未触及
双肾	无叩击痛	肠鸣音	正常
营养	良好	神经系统	正常
生理反射	生理反射存在	病理反射	病理反射未引出
颅神经	正常	运动功能	正常
深浅感觉	正常	其它	双下肢轻度水肿
既往史	无		

**\*小结：**

(1) 心律：不齐，频发早搏

(2) 其它：双下肢轻度水肿

操作员：杨淑兰

检查日期:2023-11-02

检查医生：杨淑兰

## 外科（女）

项目名称	检查结果	项目名称	检查结果
皮肤	正常	甲状腺	无肿大
浅表淋巴结	无肿大	肛门	拒检
泌尿外生殖器	正常	四肢关节	双膝关节退行性变
腹股沟	未见异常	足背动脉	正常
紫绀	无	色素沉着	无
脱毛	无	脱色	无
浮肿	无	皮下结节	无
头颅	正常	颈部	正常
乳腺	正常	脊柱	正常
直肠	未检	皮肤黄疸	无
四肢	活动正常	其他	胆囊切除手术

## \*小结：

(1) 双膝关节退行性变

(2) 其他：胆囊切除手术

操作员：魏利平

检查日期：2023-11-02

检查医生：魏利平

## 眼科

项目名称	检查结果	项目名称	检查结果
视力(左)	0.4	视力(右)	0.06
辨色力	正常	眼睑	正常
结膜	正常	泪器	正常
角膜	正常	虹膜	正常
瞳孔	正常	晶状体	右眼白内障
玻璃体	正常	眼底	未见异常

## \*小结：

(1) 左眼视力下降

(2) 右眼视力下降

(3) 晶状体：右眼白内障

操作员：田野青 检查日期:2023-11-02 检查医生：田野青

### 耳鼻喉科

项目名称	检查结果	项目名称	检查结果
听力(左)	正常	听力(右)	正常
外耳道	正常	鼓膜	正常
鼻窦	正常	鼻中隔	正常
鼻腔	正常	扁桃体	无肿大
嗅觉	正常	咽喉	正常

**\*小结:**

未见异常

操作员：王存宝 检查日期:2023-11-02 检查医生：王存宝

### 妇科内诊

项目名称	检查结果	项目名称	检查结果
外阴	正常	尿道口	正常
阴道	通畅	子宫	正常
附件	正常	宫颈	中度糜烂&宫颈那囊
后穹窿	正常		

**\*小结:**

(1) 宫颈糜烂 宫颈那囊

操作员：许艳华 检查日期:2023-11-02 检查医生：许艳华

### 口腔科

项目名称	检查结果	项目名称	检查结果
唇颊	正常	齿	左下第二双尖牙&左下第一磨牙&左下中切牙&右下第二磨牙&牙齿缺失&隐形义齿&左上第二双尖牙&左上第一双尖牙&左上尖牙&左上侧切牙&左上中切牙&右上中切牙&右上第一双尖牙&右上第二双尖牙&右下第一双尖牙&左下第一双尖牙&左下尖牙&左下侧切牙&楔状缺损&右下第三磨牙&阻生齿&右下第一磨牙&充填体部分脱落
齿龈	牙龈萎缩&牙龈色红，探之出血	牙周	牙结石 I 度
舌腭	正常	腮腺	正常
颌下腺	正常	颞下颌关节	正常

**\*小结：**

(1) 左下第二双尖牙 左下第一磨牙 左下中切牙 右下第二磨牙 牙齿缺失 隐形义齿 左上第二双尖牙 左上第一双尖牙 左上尖牙 左上侧切牙 左上中切牙 右上中切牙 右上第一双尖牙 右上第二双尖牙 右下第一双尖牙 左下第一双尖牙 左下尖牙 左下侧切牙 楔状缺损 右下第三磨牙 阻生齿 右下第一磨牙 充填体部分脱落

(2) 牙龈萎缩 牙龈色红，探之出血

(3) 牙周：牙结石

操作员：麻剑 检查日期:2023-11-02 检查医生：麻剑

## 检验报告

## 血流变

项目名称	检查结果	单位	参考值	提示
全血粘度高切 200/s	2.84	mpas	3.36--4.32	↓
全血粘度中切 100/s	3.05	mpas	3.43--4.59	↓
全血粘度中切 50/s	3.37	mpas	3.85--5.45	↓
全血还原粘度高切	5.33	mpas	3.69--8.74	
全血还原粘度低切	42.45	mpas	26.87--47.57	
血浆粘度	1.35	mpas	1.26--1.70	
血沉(ESR)	5.00	mm/h	0--20	
红细胞压积	0.28	L/L	0.35--0.45	↓
红细胞聚集指数	4.66		3.19--5.33	
红细胞变形指数	0.92		0.53--1.11	
红细胞刚性指数	3.95		2.17--6.94	
血沉方程 K 值	9.04	mm/h	0--80.48	
全血粘度 1/s	13.24	mpas	13.79--17.91	↓
全血高切相对指数	2.11		1.9--3.4	
全血低切相对指数	9.80		8.1--14.2	

## \*小结:

全血粘度高切 200/s 偏低(2.84 mPa.S) 全血粘度中切 100/s 偏低(3.05 mPa.S) 全血粘度中切 50/s 偏低(3.37 mPa.S) 红细胞压积偏低(0.28 L/L) 全血粘度 1/s 偏低(13.24 mPa.S)

操作员: 乔叶 检查日期:2023-11-02 检查医生:陈建国

## 尿液分析+尿沉渣

项目名称	检查结果	单位	参考值	提示
白细胞尿	11	个/ul	0--13	
上皮细胞(EC)	21	/HP	0--28	
管型(CAST)	0	个/ul	0--1	

霉菌(尿)	0	/HP	0--0	
结晶	0	/HP	0--10	
透明度(CLA)	清亮			
胆红素(BIL)	-		阴性	
隐血(ERY)	-		阴性	
小圆上皮细胞(SRC)	0	个/ul	0--0	
维生素 C	-		阴性	
异常红细胞	0	个/ul	0--3	
红细胞(正常)	0	个/ul	0--6	
鳞状上皮细胞	21	个/ul	0--0	↑
粘液丝	21	个/ul	0--0	↑
颜色(Colour)	淡黄色			
尿葡萄糖(GLU)	-		阴性	
酮体(KET)	-		阴性	
比重(SG)	1.020		1.003--1.030	
酸碱度(PH)	6.0		4.5--8.0	
尿蛋白质(PRO)	-		阴性	
尿胆原(URO)	-		阴性	
亚硝酸盐(NIT)	-		阴性	
红细胞(尿)(RBC)	0	个/ul	0--6	
尿白细胞(LEU)	-		阴性	

**\*小结:**

鳞状上皮细胞偏高(21 /HP) 粘液丝偏高(21 /HP)

操作员：祁佳佳 检查日期:2023-11-02 检查医生:陈建国

**血常规 (五分类)**

项目名称	检查结果	单位	参考值	提示
白细胞(WBC)	5.24	10 <sup>9</sup> /L	3.5--9.5	

淋巴细胞绝对值(LY#)	1.36	10 <sup>9</sup> /L	1.1--3.2	
淋巴细胞百分比(LY%)	26.0	%	20--50	
中性粒细胞绝对值(GR#)	3.43	10 <sup>9</sup> /L	1.8--6.3	
中性粒细胞百分比(GR%)	65.5	%	40--75	
嗜碱性粒细胞绝对值(BA#)	0.02	10 <sup>9</sup> /L	0--0.06	
嗜碱性粒细胞百分比(BA%)	0.3	%	0--1.0	
嗜酸性粒细胞绝对值(EO#)	0.07	10 <sup>9</sup> /L	0.02--0.52	
嗜酸性粒细胞百分比(EO%)	1.4	%	0.4--8.0	
血小板(PLT)	431	10 <sup>9</sup> /L	125--350	↑
血小板分布宽度(PDW)	15.6	%	15--17	
平均血小板体积(MPV)	8.5	fl	6.0--14.0	
血小板压积(PCT)	0.293	%	0.11--0.28	↑
红细胞(RBC)	3.89	10 <sup>12</sup> /L	3.8--5.1	
血红蛋白	87	g/L	115--150	↓
红细胞压积(HCT)	28.3	%	35--45	↓
红细胞平均体积(MCV)	72.8	fl	82--100	↓
平均血红蛋白含量(MCH)	22.4	pg	27--34	↓
平均血红蛋白浓度(MCHC)	307	g/L	316--354	↓
单核细胞绝对值(MO#)	0.36	10 <sup>9</sup> /L	0.1--0.60	
单核细胞百分比(MO%)	6.8	%	3--10	
红细胞分布宽度标准差(RDW-SD)	43.0	fl	35--56	
红细胞分布宽度变异系数(RDW-CV)	15.7	%	10.6--16.6	
大血小板比率	15.9	%	11--45	
大血小板数目	66	10 <sup>9</sup> /L	30--90	
未成熟粒细胞数目	0.01	10 <sup>9</sup> /L	0--999	
未成熟粒细胞百分比	0.2	%	0--100	

有核红细胞数目	0.000	10 <sup>9</sup> /L	0--9999	
有核红细胞百分比	0.00	/100WBC	0--9999	

**\*小结:**

血小板(PLT)偏高(431 10<sup>9</sup>/L) 血小板压积(PCT)偏高(0.293 %) 血红蛋白偏低(87 g/L) 红细胞压积(HCT)偏低(28.3 %) 红细胞平均体积(MCV)偏低(72.8 fl) 平均血红蛋白含量(MCH)偏低(22.4 pg) 平均血红蛋白浓度(MCHC)偏低(307 g/L)

操作员：贺琰 检查日期:2023-11-02 检查医生:陈建国

**肾功三项**

项目名称	检查结果	单位	参考值	提示
肌酐(CREA)	42.00	umol/L	41--73	
尿酸(UA)	176.00	umol/L	140--340	
尿素测定 (Urea)	4.70	mmol/L	2.6--7.5	

**\*小结:**

未见异常

操作员：李丹 检查日期:2023-11-02 检查医生:陈建国

**空腹血糖**

项目名称	检查结果	单位	参考值	提示
葡萄糖(GLU)	4.91	mmol/L	3.89--6.1	

**\*小结:**

未见异常

操作员：李丹 检查日期:2023-11-02 检查医生:陈建国

**血脂四项**

项目名称	检查结果	单位	参考值	提示
动脉硬化指数	2.10		1.31--3.19	
总胆固醇(CHOL)	3.74	mmol/L	2.59--5.2	

甘油三脂(TG)	1.08	mmol/L	0.7--1.7	
低密度脂蛋白(LDL)	2.37	mmol/L	0--4.13	
高密度脂蛋白(HDL)	1.13	mmol/L	0.77--1.55	

**\*小结：**

未见异常

操作员：李丹 检查日期：2023-11-02 检查医生：陈建国

**肝功能五项**

项目名称	检查结果	单位	参考值	提示
总胆红素(TBIL)	9.90	umol/L	0--21	
直接胆红素(DBIL)	2.3	umol/L	0--8.0	
间接胆红素(IBIL)	7.60	umol/L	0--17.39	
丙氨酸氨基转移酶(ALT)	16.00	U/L	7--40	
门冬氨酸氨基转移酶(AST)	16.00	U/L	13--35	

**\*小结：**

未见异常

操作员：李丹 检查日期：2023-11-02 检查医生：陈建国

# 大同现代医学检验实验室

## 液基薄层细胞学图文报告

ID: 2023090837

病理号: 087114

姓名: 温红霞

性别: 女

年龄: 47岁

送检科室: 体检科

电话号码: 13603529405

床号:

病历号:

体检号: 2212220834

送检医院: 大同瑞慈康复体检

送检日期: 2023-11-02

末次月经:

送检医生:

采样日期:

报告日期: 2023-11-02

标本满意度: 满意

细胞量: >40%

红细胞:

经期样本:

颈管细胞:

化生细胞:

鳞状细胞:

宫颈柱状细胞:

未见上皮内病变/恶性细胞:

正常范围内:

- 良性反应性改变:
- 炎性: 
    - 轻度:
    - 中度:
    - 重度:
  - 放疗:
  - 妊娠:
  - 萎缩性:
  - 宫内避孕器:
  - 其他:

病原体: 滴虫感染:  念珠菌感染:  细菌感染:

提示 HPV 感染:  疱疹病毒感染:

鳞状上皮细胞分析:

- 非典型鳞状细胞:
- 倾向上皮内瘤变:
  - 倾向良性反应性改变:
  - 不能明确意义(ASC-US):
  - 不排除高度病变(ASC-H):
- 上皮内低度病变:  鳞癌:
- 上皮内高度病变:
- CIN2:
  - CIN3:

腺上皮细胞分析:

非典型腺细胞:

- 宫内膜:
- 来源不明:

非典型腺细胞(宫颈管):

- 倾向原位腺癌:
- 不能明确意义:
- 倾向良性反应性改变:

腺癌:

- 宫颈管:
- 宫内膜:
- 其它:

炎细胞:

- 轻度:
- 中度:
- 重度:

可疑腺癌:

诊断意见: 未见上皮内病变或恶性细胞 (NILM)。

建议:

报告医师: 张荣生

地址: 大同市魏都大道 79 号, 本报告医师签字后有效  
咨询: 0352-2830587 4006-122-995

妇科细胞学是筛查项目, 出于技术原因, 可能会有假阴性结果, 本检测仅对来样负责, 如果对结果有疑义, 请在收到报告 7 天内与我们联系。

大同瑞慈康复医院 12导联心电图报告

温红霞

女

47岁

ID:2212220834

申请科室:瑞慈体检科

体检号:409297

病床号:

HR: 99bpm  
QT/QTc:354/454ms

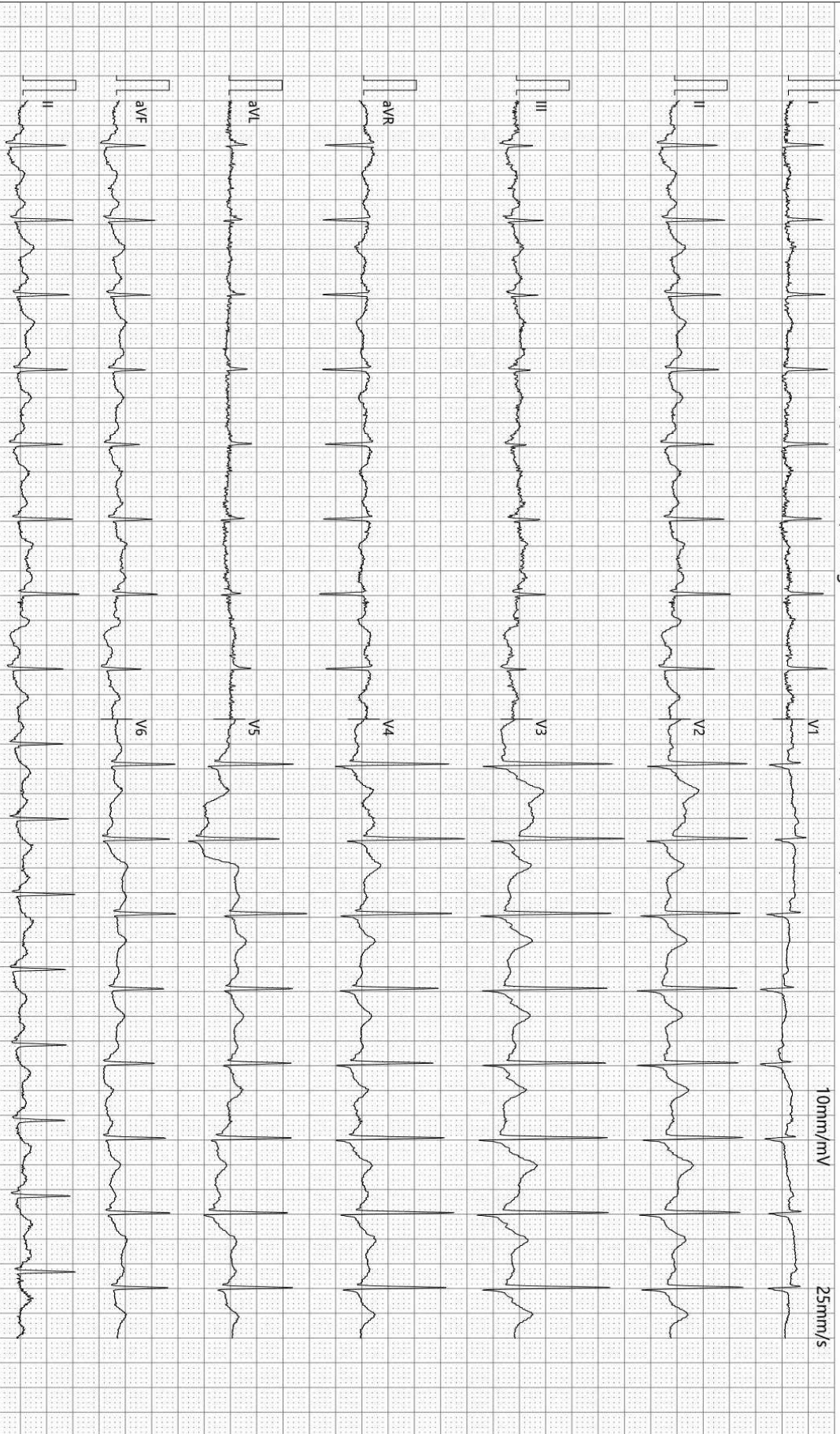
P: 124 ↑ ms  
P/QRS/T :72/38/67deg.

PR: 152ms  
RV5/SV1 :1.238/0.405mV

QRS: 95ms

10mm/mV

25mm/s



诊断结果:

- 1.窦性心律
- 2.ST段改变

报告需医生确认:

孙立生

SEMIP V1.90

仅供临床参考

-35Hz AC50

检查:2023-11-02 10:31:04

打印:2023-11-02 10:35:25

SE-1515 V1.40

# 大同瑞慈健康体检

## 骨密度检测报告

### 受检者信息

受检者ID: 2212220834

姓名: 温红霞-T

出生年月日: 1951/9/24

年龄: 72

性别: 女

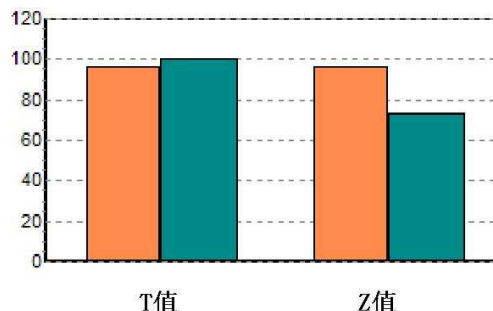
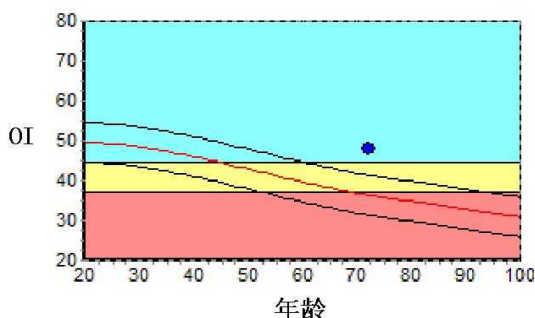
测定部位(右/左): 右

### 测定结果

测定日期: 2023/11/2 10:39:00

测试编号: 1/1

■ 受测者 ■ 平均值



数据库: Asia

OI: 47.9

SOS: 1367.8 m/s, BUA: 27.9

T值: -0.35

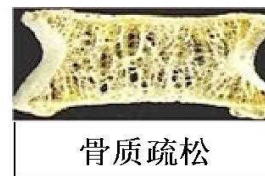
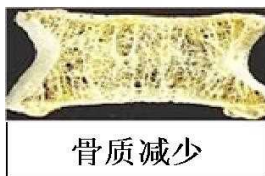Z值: 2.32

成人比: 96.5 %

同龄比: 131.9 %

OPR: N/A %

### 结果分析



### 注解

以上结论仅供参考

科室:

医生签名:

医院地址 大同瑞慈健康体检

地址 大同市平城区魏都大道79号

联系电话 0352-2824444

操作者 名燕凌

## 双源 CT 诊断图文报告

流水号: 2212220834

影像号: CT20231102062

姓名: 温红霞

年龄: 47 岁

性别: 女

检查设备: 西门子量子双源 CT

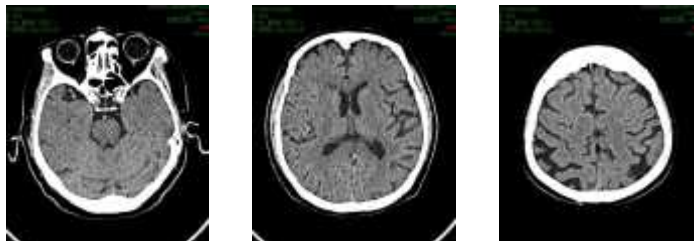体检号: 409297

申请医院: 本院

体检科室: 体检科

检查部位: CT 检查

经典图像:



影像所见:

额顶叶皮层下半卵圆中心、放射冠区可见多发点片状低密度影, 边缘模糊, 基底节结构未见异常, 脑室未见扩大, 脑沟未见增宽, 脑中线结构居中。

影像诊断:

脑白质脱髓鞘性缺血改变,  
额顶叶皮层下半卵圆中心、放射冠区多发缺血灶

报告医师: 剧艳军

检查日期: 2023-11-02

审核医师: 剧艳军

报告日期: 2023-11-02

## 双源 CT 诊断图文报告

流水号: 2212220834

影像号: CT20231102063

姓名: 温红霞

年龄: 47 岁

性别: 女

检查设备: 西门子量子双源 CT

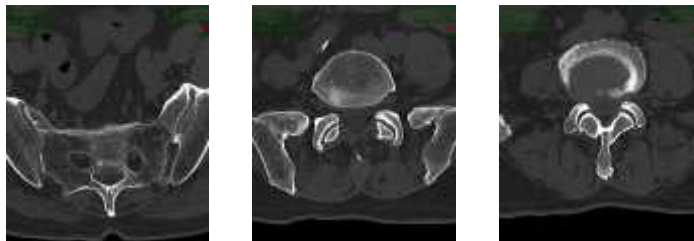
体检号: 409297

申请医院: 本院

体检科室: 体检科

检查部位: CT 检查二

经典图像:



影像所见:

腰椎曲度变直, 序列整齐, 部分椎体边缘唇样骨质增生, 附件骨质结构完整, 形态良好, L3/4、L4/5 L5/S1 椎间盘软组织轻度膨出, 压迫硬膜囊, 侧隐窝未见明显狭窄, 椎管内脊髓密度形态未见异常。

影像诊断:

腰椎骨质增生

L3/4、L4/5 L5/S1 椎间盘膨出

报告医师: 剧艳军

检查日期: 2023-11-02

审核医师: 剧艳军

报告日期: 2023-11-02

## 超声诊断图文报告

流水号: 2212220834

影像号: 1437931

姓名: 温红霞

年龄: 47岁

性别: 女

检查设备: Vivid E95

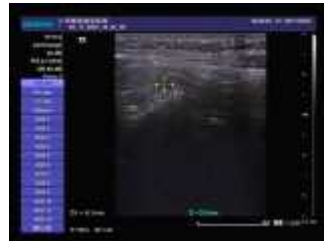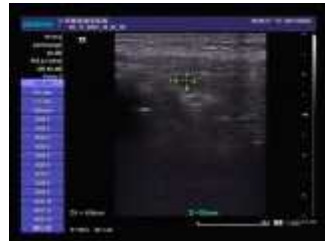体检号: 409297

申请医院: 本院

体检科室: 体检科

检查部位: 甲状腺彩超

经典图像:



影像所见:

甲状腺双侧叶形态正常, 包膜完整, 于右侧叶探及大小约 0.5\*0.4cm 低回声结节, 于左侧叶探及大小约 0.4\*0.3cm 低回声结节, 均形态规则, 边界清, 余实质回声粗糙, 呈蜂窝样改变, CDFI: 未见异常血流信号。

双侧颈部未见明显肿大淋巴结。

影像诊断:

1. 甲状腺弥漫性病变 请结合甲功
2. 甲状腺双侧叶结节 TI-RADS III 级 定期复查

报告医师: 李菊蓉

检查日期: 2023-11-02

审核医师: 李菊蓉

报告日期: 2023-11-02

## 超声诊断图文报告

流水号: 2212220834

影像号: 1437947

姓名: 温红霞

年龄: 47 岁

性别: 女

检查设备: Vivid E95

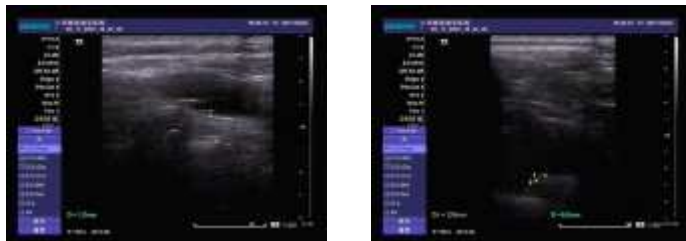体检号: 409297

申请医院: 本院

体检科室: 体检科

检查部位: 颈部血管彩超

经典图像:



### 影像所见:

左侧颈总动脉膨大处内中膜局部增厚, 厚约 1.3mm, 右锁骨下动脉起始处探及低回声斑, 大小约 2.0\*5.0mm, 右侧颈总动脉、双侧颈内、颈外动脉起始段内中膜不增厚, 内壁欠光滑, 管壁未见明确强回声斑。CDFI: 血流充盈好。PW: 频谱形态正常。

双侧椎动脉走行正常, 椎动脉内径正常, 管壁不厚, 管腔内为无回声, CDFI: 血流充盈好。PW: 频谱正常。

	内径 mm	流速 cm/s	RI
左侧椎动脉	3.3	46.6	0.64
右侧椎动脉	3.5	56.0	0.62

### 影像诊断:

1. 左侧颈总动脉膨大处内中膜局部增厚
2. 右锁骨下动脉起始处斑块形成

报告医师: 李菊蓉

检查日期: 2023-11-02

审核医师: 李菊蓉

报告日期: 2023-11-02

## 超声诊断图文报告

流水号: 2212220834

影像号: 1437959

姓名: 温红霞

年龄: 47 岁

性别: 女

检查设备: Vivid E95

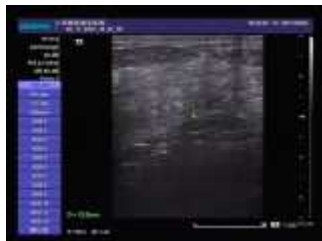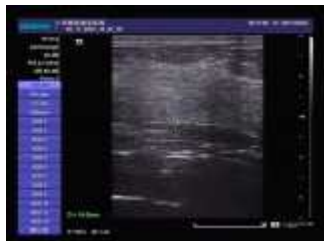体检号: 409297

申请医院: 本院

体检科室: 体检科

检查部位: 乳腺彩超

经典图像:



影像所见:

双侧乳腺腺体层次清晰, 右乳腺体厚 1.3cm, 左乳腺体厚 1.4cm, 乳导管未见扩张, 未见明显占位性病变, CDFI: 未见异常血流信号。

双侧腋下未见明显肿大淋巴结。

影像诊断:

双侧乳腺未见明显异常

报告医师: 李菊蓉

检查日期: 2023-11-02

审核医师: 李菊蓉

报告日期: 2023-11-02

## 超声诊断图文报告

流水号: 2212220834

影像号: 1437963

姓名: 温红霞

年龄: 47 岁

性别: 女

检查设备: Vivid E95

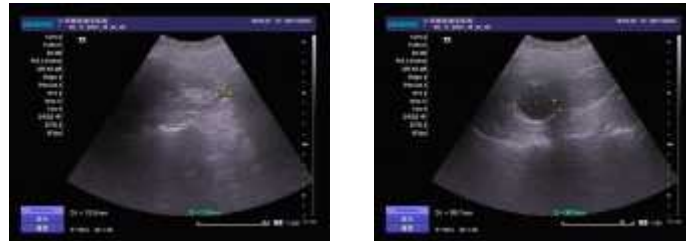
体检号: 409297

申请医院: 本院

体检科室: 体检科

检查部位: 全腹彩超

### 经典图像:



### 影像所见:

肝脏大小形态正常, 包膜光滑完整, 实质回声细腻增强, 肝内管道系统走行清晰, 门静脉及肝内胆管不扩张。胆囊切除术后, 肝外胆管不扩张。

胰腺大小形态正常, 实质回声均匀, 主胰管不扩张。

脾脏大小形态正常, 实质回声均匀, 脾门静脉不宽。

双肾大小形态正常, 皮髓质分界清晰, 右肾内探及囊性回声, 大小约 1.3\*1.0cm, 左肾内探及囊性回声, 大小约 3.9\*3.6cm, 均边界清, 内透声好, 双肾集合系统未见分离, 双侧输尿管未见扩张。

膀胱充盈差, 子宫显示欠清。

### 影像诊断:

1. 脂肪肝 (轻度)
2. 胆囊切除术后 肝外胆管不扩张
3. 双肾囊肿

报告医师: 李菊蓉

检查日期: 2023-11-02

审核医师: 李菊蓉

报告日期: 2023-11-02