



2212220756

大同瑞慈健康体检

报 告 册

体检编号	409219	工号	116
姓名	王泽		
性别	男	年龄	45岁
单位	大同市卫生学校		
部门	大同市卫生学校		
联系电话	18613525522		
体检日期	2024-07-21		

尊敬的王泽先生您好！

首先，瑞慈健康体检全体员工欢迎您的光临，并对您的信任表示衷心的感谢！

您于 2024-07-21 （体检编号：409219）完成健康检查，本机构的各科医生已根据您的体检项目及结果，汇总成此份健康体检报告，并经总检医生审核。据此提出对您健康状况的综合分析及建议。

瑞慈健康体检倡导“大健康、大康复”，提出“健康是第一财富（Rich）”的人文理念。希望您仔细阅读并妥善地保管此份健康体检报告，并认真关注报告中的提示与建议，若您对报告内容有任何疑问，可直接与瑞慈健康体检客服部联系，进一步咨询。

健康体检咨询电话：**0352-2824444**

客户服务咨询电话：**0352-2830597**

400-6112995

瑞慈健康体检报告由下列内容组成：

第一部分：主检报告

第二部分：分科分项结果

第三部分：检验报告

第四部分：附表

主检报告

检查综述

- 【眼科】 (1) 左眼视力下降
- 【尿液分析+尿沉渣】 维生素 C1+ 鳞状上皮细胞偏高(4 /HP) 粘液丝偏高(4 /HP) 尿葡萄糖(GLU)2+
- 【CT 检查二】 腰椎骨质增生 L4/5、L5/S1 椎间盘轻度膨出
- 【甲状腺彩超】 甲状腺右侧叶囊性结节 TI-RADS II 级
- 【全腹彩超】 轻度脂肪肝
- 【骨密度检查】 骨质减少
- 【口腔科】 (1) 牙龈质地松软，缺乏弹性 (2) 牙周：牙结石

医生建议

【左眼视力下降】：

(1) 视力下降是由角膜白斑或角膜炎、晶状体混浊、眼底疾病、屈光不正等原因引起，建议眼科诊断治疗。

【尿葡萄糖(GLU)2+】：

(1) 结合血糖、肾功能、肝功能结果分析，如有糖尿病者，提示血糖控制不理想，建议积极治疗原发病。常见于糖尿病，肾性糖尿，肝功能不全，甲亢等，请往内分泌科结合临床进一步检查、治疗。

(2) 在个别情况下，如果肾糖阈是降低的，也会出现尿葡萄糖阳性，但此时血糖是正常的。

【维生素 C1+】：

(1) 尿液中维生素 C 阳性，一般提示饮食中摄入维生素 C 含量较高的食物，引起尿液中维生素 C 呈阳性反应。建议定期复查尿常规。

【鳞状上皮细胞偏高】：

(1) 在生理情况下，机体正常的新陈代谢都会引起鳞状上皮细胞的脱离，这是一种正常的机体现象。如果长时间出现鳞状上皮细胞偏高的现象时，则有可能是尿路感染、泌尿系统结石等因素导致，应及时往泌尿外科进一步诊断治疗。

【粘液丝偏高】：

(1) 尿常规中粘液丝是由尿路中细胞分泌出来的，在有尿路感染时分泌会明显增多，且伴有炎症细胞的出现。

(2) 粘液丝偏高，可分为生理性偏高和病理性偏高两种，生理性偏高一般是由于喝水较少导致的尿液浓缩，一般在喝水后就能达到稀释的效果。

(3) 病理性的粘液丝偏高是由于泌尿系炎症或者是前列腺炎导致的，需要注意观察，多喝水，同时有白细胞等炎症细胞增多时，应及时服用抗感染药物治疗。如果仅有粘液丝的增多而没有白细胞等炎症细胞增多时，尿路有炎症的可能性不大。

(4) 建议平时饮食注意清淡，多喝水，少吃油腻和辛辣的食物，要注意个人清洁卫生，勤洗阴部，注意休息。

【腰椎骨质增生】：

- (1) 坚持健身运动，腰椎骨质增生的预防主要是坚持长期的各种健身运动，这对防止中老年骨质疏松症和骨质增生症是十分有益的，运动方式有：散步、健身操、太极拳、太极剑、长跑等。
- (2) 保健按摩：是一种保健性的自我按摩运动，可采用坐位或站位，用双手掌及各指自上而下在腰部进行按摩，力量由轻而重，直至局部发热，再用双手推拿腰部 2~3 分钟，以促进腰部的血液循环，缓解肌肉的僵硬和紧张。
- (3) 请您保护关节避免对关节的过渡压力，平时请您要注意站、坐、行和劳动姿态，可适当运动减缓关节的退行性变化。建议多吃贝类、黄豆、牛奶、坚果等增加钙质。
- (4) 骨质增生部位如压迫神经根引起相应的症状（如疼痛、麻痹等肢体感觉障碍）时，请您前往康复理疗科进行物理治疗如：理疗、推拿、牵引、按摩和中药、消炎止痛药缓解疼痛。也可以往神经内科或骨科治疗。有骨质增生但无症状者无需治疗。
- (5) 保持良好的站立姿势：站立时正确的姿势应是：双膝关节微屈，臀大肌轻度收缩，自然收缩腹肌，腰椎轻度变直，减少腰骶角，增加脊柱支撑力，预防腰椎间盘的损伤。
- (6) 保持良好的坐位：长期采取坐位工作与学习者，应选择可调式靠背椅使坐位时腰部有所依靠，减轻腰部负担，连续坐位姿势超过 1 小时者，应起立活动一下腰部，防止腰部的肌肉劳损，小关节移位，椎间盘损伤。
- (7) 选择良好的睡床：人的一生有 1/3 的时间是在床上度过的，因此选择一张良好的床是非常重要的。建议睡硬、半硬床，不主张选择软钢丝床，人体仰卧时软床可使腰椎的生理曲度发生改变，侧卧时脊柱侧弯，从而增加腰椎骨质增生症的患病机率。
- (8) 减少腰部受伤、受潮。

【椎间盘轻度膨出】：

(1) 椎间盘膨出指的是由于退行性变或者外伤导致间盘中央的髓核细胞组织突破内层纤维环，而未突破外层纤维环的状态。属于椎间盘突出症当中较轻的一种，临床症状较轻，可采取保守治疗，并可取得良好的疗效。建议骨科咨询及诊治。

【甲状腺右侧叶囊性结节】：

- (1) 甲状腺结节是一种常见的甲状腺疾病，很多甲状腺疾病可表现为结节，如可由甲状腺退行性变、炎症、自身免疫性及新生物等多种病变所致。甲状腺结节在各个年龄段的男女人群中均可见到，但中年女性中较多。
- (2) 甲状腺结节分良性和恶性两大类，良性的占绝大多数，恶性者不足 1%，判断甲状腺结节的良恶主要依靠病史、体格检查、放射性核素扫描、穿刺细胞学检查。
- (3) 建议往外科就诊，进一步检查，明确诊断，结合临床诊治并定期复查。

【轻度脂肪肝】：

- (1) 脂肪肝是指肝脏被脂肪浸润，为一种多病因引起的获得性疾病。
- (2) 脂肪肝是以肝细胞脂肪变性和脂肪蓄积为病理特征，最常见易患因素有超重或肥胖、进食油腻食物、高脂血症（尤其甘油三酯升高）、营养失调（营养过量或不足）、饮酒、高脂血症、少运动、糖耐量异常、减肥造成体重急剧下降、营养不良、中毒和药物等。
- (3) 当肝内脂类（主要为甘油三酯）含量超过肝重的 5% 时为脂肪肝。脂肪肝是一个常见的临床现象，不是一个独立性的疾病。
- (4) 值得注意的是，过多的脂肪在肝组织、肝细胞内浸润，引起肝细胞肿大，严重可致肝硬化。脂肪肝是可逆性的，合理饮食、运动及治疗后可恢复。
- (5) 合理控制饮食，控制总摄入量，低盐、低脂和低糖类饮食，少吃动物内脏，多吃蔬菜水果；
- (6) 控制危险因素，如控制体重、改善胰岛素抵抗、调整血脂紊乱，戒酒、戒烟，坚持长期有氧运动，加强体育锻炼；
- (7) 定期复查腹部彩超、血脂、肝功能。

【骨质减少】：

- (1) 骨质减少是指以单位体积内骨组织量减少为特点的代谢性骨病变，表示骨骼密度低于正常水平，因为骨骼密度是测量骨骼强度的指标。骨质减少是一种渐进的形式，但能够反映骨骼状况。骨质减少是骨质疏松的前兆，其发展到严重程度就是骨质疏松。
- (2) 骨骼随着年龄的增长，细胞活跃程度会逐渐降低，并且年龄增长后，体内性激素水平会逐渐下降，钙、锌、维生素 D 等微量元素吸收不足，导致骨质减少。此外，如果缺乏运动、过度挑食、偏食等情况，也会影响机体对微量元素的吸收，进而导致骨质减少。

- (3)骨质减少在临床上多见于孕妇和中老年人群，孕妇因为胎儿生长发育需要钙质，骨质会出现减少；中老年人群因为年龄增长也会出现钙质的流失。
- (4)此外，女性绝经期后雌激素分泌会明显下降导致破骨细胞活跃，引起骨量丢失而出现骨质减少；甲状腺、甲状旁腺功能亢进等继发性疾病也可导致骨质减少。
- (5)临床上常用双能X线骨密度测量作为测量骨质流失的一种方法，其测量骨密度主要是在脊柱、髋关节等部位；跟骨的定量超声也可用于普通筛查，其方法费用低、便携且无电离辐射。
- (6)定期复查骨密度，每年做一次骨密度的检测。如果骨质继续减少，就需要药物的治疗（如钙尔奇D、骨化三醇等）。
- (7)经常晒太阳或补充维生素D。加强体育锻炼，多参加户外运动。补钙，钙含量多的食品主要见于海产品、牛奶、豆腐、豆浆、酸奶、芝麻、绿色蔬菜等，到了五十岁以后最好口服钙片，以促进钙的吸收。

【牙结石】：

- (1)牙结石又称牙石，是沉积在牙齿或修复体表面上已经钙化或正在钙化的菌斑或软垢。其开始时是软的，会因逐渐的钙化而变硬。它是由75%的磷酸钙，15-25%的水、有机物、磷酸锰、矿酸钙及微量的钾、钠、铁所构成，并呈现出黄色、棕色或者黑色。
- (2)牙结石通常存在于唾液腺开口处的牙齿表面（例如：下颚前牙的舌侧表面，上颚后牙的颊侧表面）和牙齿的颈部，以及口腔粘膜运动不到的牙齿表面等处。
- (3)牙结石形成后，可伴随牙龈出血、牙龈萎缩、口臭等症状。
- (4)牙结石是牙周病的重要病因，它会不断刺激牙周组织，并且压迫牙龈，影响血液循环，造成牙周组织的细菌感染，形成牙周囊袋，此后更易使食物残渣、牙菌斑、牙结石等的堆积，最终牙周支持组织全部破坏，导致牙齿松动，以至于不得不拔除牙齿。
- (5)早晚刷牙、饭后漱口是防治牙结石形成的最重要措施。应采取正确的竖刷牙法和巴氏刷牙法，纠正横刷牙法。
- (6)多吃富有维生素的粗纤维食物，如肉、蛋、各种蔬菜和水果，充分咀嚼以利于牙面清洁。少吃甜食及黏性很强的食物，不吃零食。
- (7)建议每半年进行一次口腔健康检查，每年进行2-3次全口超声波洁牙术，使牙面、牙颈部经常处于洁净状态。

【牙龈质地松软，缺乏弹性】：

- (1)牙龈的这种情况一般是由于牙结石导致的牙龈局部发炎。
- (2)必须坚持每天认真和合理刷牙（采用竖刷法），彻底清除牙菌斑。要经常检查口腔，保持口腔卫生，防止牙龈出血。
- (3)正确的刷牙方法是：顺着牙齿长轴方向，上牙向下刷，下牙往上刷，每个牙面都要刷到，这样刷牙不仅能把牙刷干净而且对牙龈起到按摩作用，促进牙龈的血液循环。
- (4)建议每半年进行一次口腔健康检查，每年进行2-3次全口超声波洁牙术，使牙面、牙颈部经常处于洁净状态。
- (5)注意口腔清洁卫生，养成早晚刷牙，饭后漱口的良好习惯。
- (6)及时治疗牙龈炎，防止炎症侵犯深部牙周组织，形成牙周炎。
- (7)养成清晨排便习惯。进餐要规律，细嚼慢咽，多食蔬菜，如胡萝卜、菠菜、木耳。适量进食水果，如山楂、苹果。男性少抽烟少喝酒。

汇总医生： 丁昊炜

主检日期： 2024-07-22

主检医生：

分科结果

身高、体重、血压

项目名称	检查结果	项目名称	检查结果
身高	182cm	体重	79kg
血压	115/78mmHg		

***小结:**

未见异常

操作员：杨柳庆 检查日期:2024-07-21 检查医生：名燕凌

内科

项目名称	检查结果	项目名称	检查结果
心率	64 次/min	心律	齐
心脏杂音	无	心界	正常
肺部	正常	呼吸音	呼吸音清
啰音	未闻及	叩诊	叩诊呈清音
腹部触诊	腹部平软	发育	正常
肝胆	肋下未触及	脾脏	肋下未触及
双肾	无叩击痛	肠鸣音	正常
营养	良好	神经系统	正常
生理反射	生理反射存在	病理反射	病理反射未引出
颅神经	正常	运动功能	正常
深浅感觉	正常	其它	无异常发现
既往史	无		

***小结:**

未见异常

操作员：名燕凌 检查日期:2024-07-21 检查医生：名燕凌

外科（男）

项目名称	检查结果	项目名称	检查结果
皮肤	正常	甲状腺	无肿大
脊椎	无畸形	浅表淋巴结	无肿大
肛门	拒检	前列腺	未检
泌尿外生殖器	正常	四肢关节	未见异常
腹股沟	未见异常	足背动脉	正常
紫绀	无	色素沉着	无
脱毛	无	脱色	无
浮肿	无	皮下结节	无
头颅	正常	颈部	正常
乳腺	正常	脊柱	正常
直肠	未检	皮肤黄疸	无
四肢	活动正常	其他	无

*小结:

未见异常

操作员：谷岱清 检查日期:2024-07-21 检查医生：谷岱清

眼科

项目名称	检查结果	项目名称	检查结果
视力(左)	0.6	视力(右)	1.0
辨色力	正常	眼睑	正常
结膜	正常	泪器	正常
角膜	正常	虹膜	正常
瞳孔	正常	晶状体	正常
玻璃体	正常	眼底	未见异常

*小结:

(1) 左眼视力下降

操作员：田野青 检查日期：2024-07-21 检查医生：田野青

耳鼻喉科

项目名称	检查结果	项目名称	检查结果
听力(左)	正常	听力(右)	正常
外耳道	正常	鼓膜	正常
鼻窦	正常	鼻中隔	正常
鼻腔	正常	扁桃体	无肿大
嗅觉	正常	咽喉	正常

***小结：**

未见异常

操作员：王存宝 检查日期：2024-07-22 检查医生：王存宝

口腔科

项目名称	检查结果	项目名称	检查结果
唇颊	正常	齿	正常
牙龈	牙龈质地松软，缺乏弹性	牙周	牙结石
舌腭	正常	腮腺	正常
颌下腺	正常	颞下颌关节	正常

***小结：**

(1) 牙龈质地松软，缺乏弹性

(2) 牙周：牙结石

操作员：龚富生 检查日期：2024-07-21 检查医生：龚富生

检验报告

血流变

项目名称	检查结果	单位	参考值	提示
全血粘度高切 200/s	4.31	mpas	3.53--4.65	
全血粘度中切 100/s	4.64	mpas	3.6--4.9	
全血粘度中切 50/s	5.12	mpas	4.7--5.9	
全血还原粘度高切	6.74	mpas	3.66--8.48	
全血还原粘度低切	43.05	mpas	31.8--50.2	
血浆粘度	1.35	mpas	1.26--1.70	
血沉(ESR)	3.50	mm/h	0--15	
红细胞压积	0.44	L/L	0.40--0.50	
红细胞聚集指数	4.70		3.79--6.05	
红细胞变形指数	0.84		0.51--1.02	
红细胞刚性指数	4.99		2.15--6.73	
血沉方程 K 值	13.41	mm/h	0--77	
全血粘度 1/s	20.29	mpas	17.6--21.3	
全血高切相对指数	3.20		2.08--3.69	
全血低切相对指数	15.03		10.37--16.94	

***小结:**

未见异常

操作员：乔叶 检查日期:2024-07-21 检查医生:陈建国

尿液分析+尿沉渣

项目名称	检查结果	单位	参考值	提示
白细胞尿	0	个/ul	0--13	
上皮细胞(EC)	4	/HP	0--28	
管型(CAST)	0	个/ul	0--1	

霉菌(尿)	0	/HP	0--0	
结晶	0	/HP	0--10	
透明度(CLA)	清亮			
胆红素(BIL)	-		阴性	
隐血(ERY)	-		阴性	
小圆上皮细胞(SRC)	0	个/ul	0--0	
维生素 C	1+		阴性	
异常红细胞	0	个/ul	0--3	
红细胞(正常)	0	个/ul	0--6	
鳞状上皮细胞	4	个/ul	0--0	↑
粘液丝	4	个/ul	0--0	↑
颜色(Colour)	淡黄色			
尿葡萄糖(GLU)	2+		阴性	
酮体(KET)	-		阴性	
比重(SG)	1.025		1.003--1.030	
酸碱度(PH)	6.0		4.5--8.0	
尿蛋白质(PRO)	-		阴性	
尿胆原(URO)	-		阴性	
亚硝酸盐(NIT)	-		阴性	
红细胞(尿)(RBC)	0	个/ul	0--6	
尿白细胞(LEU)	-		阴性	

***小结:**

维生素 C1+ 鳞状上皮细胞偏高(4 /HP) 粘液丝偏高(4 /HP) 尿葡萄糖(GLU)2+

操作员: 王小雪 检查日期:2024-07-21 检查医生:陈建国

血常规 (五分类)

项目名称	检查结果	单位	参考值	提示
白细胞(WBC)	5.77	10 ⁹ /L	3.5--9.5	

淋巴细胞绝对值(LY#)	2.52	10 ⁹ /L	1.1--3.2
淋巴细胞百分比(LY%)	43.8	%	20--50
中性粒细胞绝对值(GR#)	2.69	10 ⁹ /L	1.8--6.3
中性粒细胞百分比(GR%)	46.6	%	40--75
嗜碱性粒细胞绝对值(BA#)	0.04	10 ⁹ /L	0--0.06
嗜碱性粒细胞百分比(BA%)	0.6	%	0--1.0
嗜酸性粒细胞绝对值(EO#)	0.18	10 ⁹ /L	0.02--0.52
嗜酸性粒细胞百分比(EO%)	3.1	%	0.4--8.0
血小板(PLT)	249	10 ⁹ /L	125--350
血小板分布宽度(PDW)	15.9	%	15--17
平均血小板体积(MPV)	9.6	fl	6.0--14.0
血小板压积(PCT)	0.239	%	0.11--0.28
红细胞(RBC)	4.77	10 ¹² /L	4.3--5.8
血红蛋白	148	g/L	130--175
红细胞压积(HCT)	44.3	%	40--50
红细胞平均体积(MCV)	93.0	fl	82--100
平均血红蛋白含量(MCH)	31.0	pg	27--34
平均血红蛋白浓度(MCHC)	333	g/L	316--354
单核细胞绝对值(MO#)	0.34	10 ⁹ /L	0.1--0.60
单核细胞百分比(MO%)	5.9	%	3--10
红细胞分布宽度标准差(RDW-SD)	43.3	fl	35--56
红细胞分布宽度变异系数(RDW-CV)	12.4	%	10.6--16.6
大血小板比率	23.1	%	11--45
大血小板数目	58	10 ⁹ /L	30--90
未成熟粒细胞数目	0.00	10 ⁹ /L	0--999
未成熟粒细胞百分比	0.0	%	0--100

有核红细胞数目	0.000	10 ⁹ /L	0--9999	
有核红细胞百分比	0.00	/100WBC	0--9999	

***小结:**

未见异常

操作员：乔叶 检查日期:2024-07-21 检查医生:陈建国

肾功三项

项目名称	检查结果	单位	参考值	提示
肌酐(CREA)	83.00	umol/L	57--97	
尿酸(UA)	376.00	umol/L	200--420	
尿素测定 (Urea)	6.30	mmol/L	3.1--8.0	

***小结:**

未见异常

操作员：刘慧芳 检查日期:2024-07-21 检查医生:陈建国

空腹血糖

项目名称	检查结果	单位	参考值	提示
葡萄糖(GLU)	5.43	mmol/L	3.89--6.1	

***小结:**

未见异常

操作员：刘慧芳 检查日期:2024-07-21 检查医生:陈建国

血脂四项

项目名称	检查结果	单位	参考值	提示
动脉硬化指数	1.49		1.31--3.19	
总胆固醇(CHOL)	3.25	mmol/L	2.59--5.2	
甘油三脂(TG)	1.10	mmol/L	0.7--1.7	
低密度脂蛋白(LDL)	1.39	mmol/L	0--4.13	

高密度脂蛋白(HDL)	0.93	mmol/L	0.77--1.55	
-------------	------	--------	------------	--

***小结:**

未见异常

操作员：刘慧芳 检查日期:2024-07-21 检查医生:陈建国

肝功能五项

项目名称	检查结果	单位	参考值	提示
总胆红素(TBIL)	16.60	umol/L	0--26	
直接胆红素(DBIL)	6.1	umol/L	0--8.0	
间接胆红素(IBIL)	10.50	umol/L	0--17.39	
丙氨酸氨基转移酶(ALT)	30.00	U/L	9--50	
门冬氨酸氨基转移酶(AST)	18.00	U/L	15--40	

***小结:**

未见异常

操作员：刘慧芳 检查日期:2024-07-21 检查医生:陈建国

大同瑞慈康复医院 12导联心电图报告

王泽 男 45岁 体检号:409219

病床号:

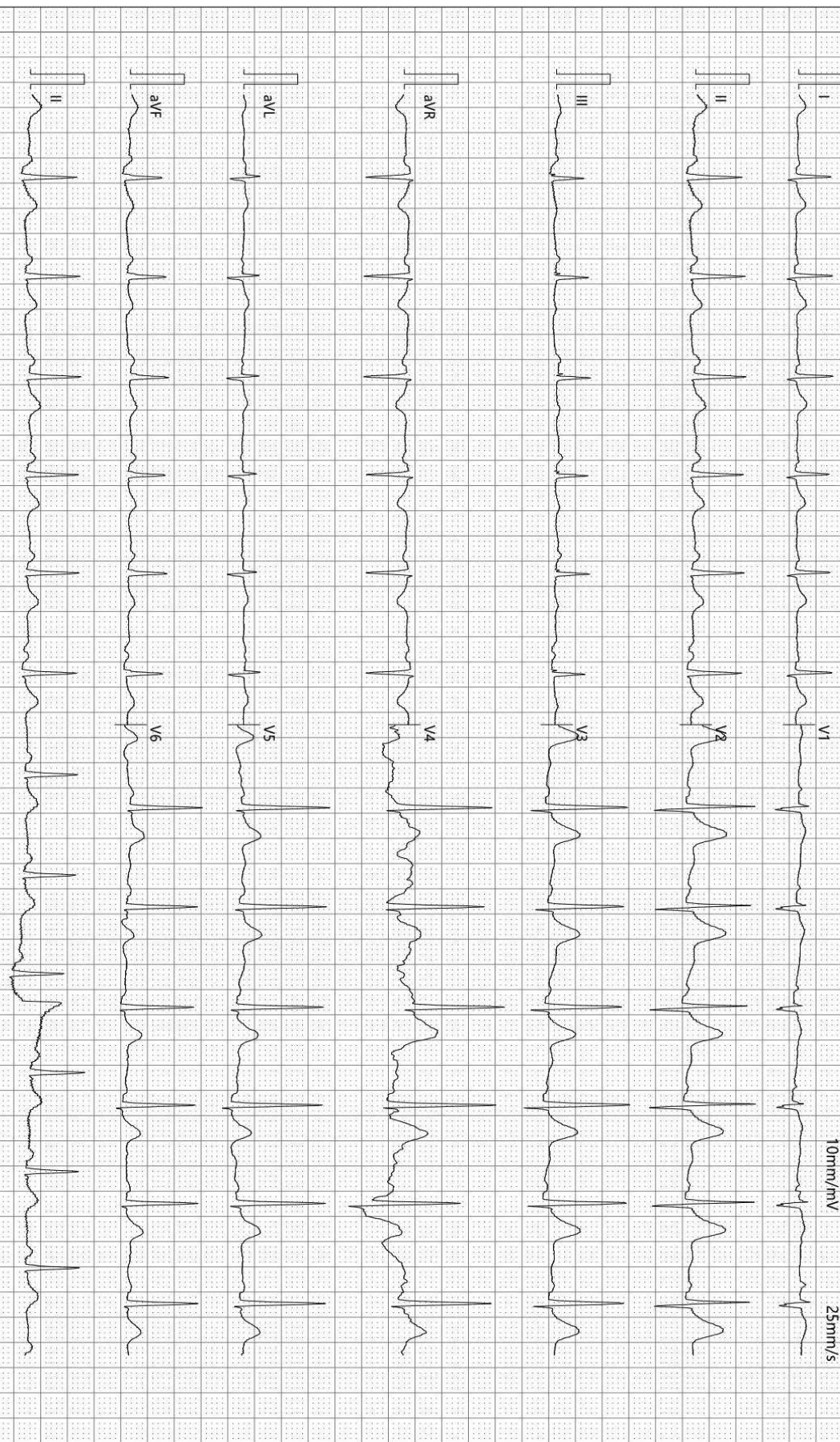
诊断结果:

- 1.窦性心律
- 2.正常心电图

诊断医生:

张之生

HR	: 76bpm	[60 ~ 100bpm]
P	: 107ms	[0 ~ 110ms]
PR	: 152ms	[120 ~ 200ms]
QRS	: 83ms	[60 ~ 100ms]
QT/QTc	: 354/399ms	[320 ~ 440/0 ~ 450ms]
P/QRS/T	: 65/63/42deg.	[0 ~ 75/-30 ~ 90/0 ~ 75deg]
RV5/SV1	: 1.626/0.376mV	[0.0 ~ 2.5/0.0 ~ 2.0mV]



检查时间:2024-07-21 08:51:22

诊断时间:2024-07-21 09:07:00

SEMIP V1.90

仅供临床参考

大同瑞慈健康体检

骨密度检测报告

患者信息

患者ID: 2212220756
姓名: 王泽
出生年月日: 1979-6-18

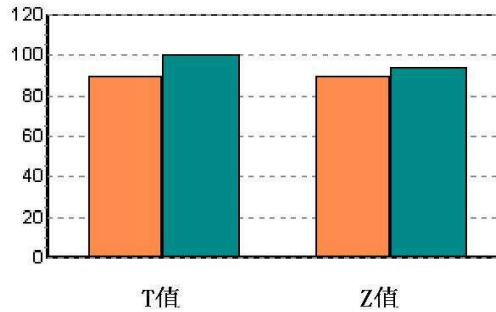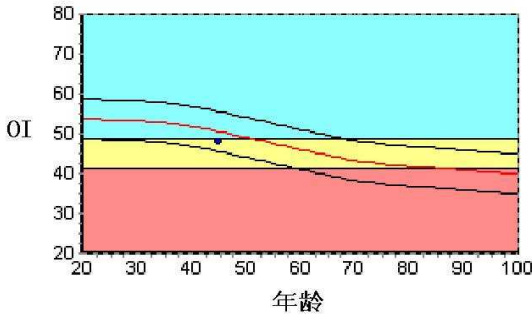
年龄: 45
性别: 男
测定部位(右/左): 右

测定结果

测定日期: 2024-7-21

测试编号: 1/1

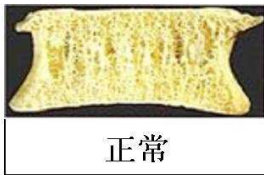
受测者 平均值



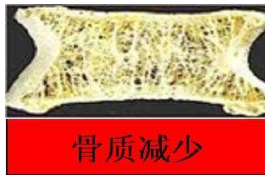
数据库: Asia
OI: 48.1
SOS: 1369.5 m/s, BUA: 26.5
T值: -1.14
Z值: -0.47

成人比: 89.4 %
同龄比: 95.3 %
OPR: N/A %

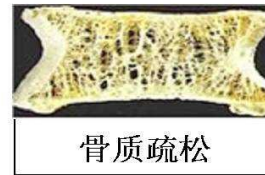
结果分析



正常



骨质减少



骨质疏松

注解

以上结论仅供参考

科室:

医生签名:

医院地址 大同瑞慈健康体检
地址 大同市平城区魏都大道79号

联系电话 0352-2824444
操作者 名燕凌

双源 CT 诊断图文报告

流水号: 2212220756

影像号: CT20240721002

姓名: 王泽

年龄: 45 岁

性别: 男

检查设备: 西门子量子双源 CT

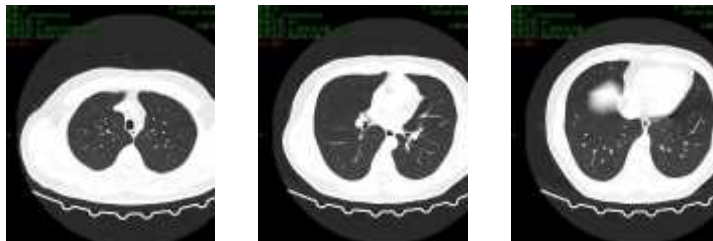体检号: 409219

申请医院: 本院

体检科室: 体检科

检查部位: CT 检查

经典图像:



影像所见:

胸廓对称, 骨性肋骨完整, 胸壁软组织结构良好, 两肺支气管血管纹理走行分布良好, 支气管束结构清晰, 双肺通气良好。肺门结构未见异常。纵隔无偏移, 段以上支气管通畅。心影及大血管形态结构正常, 纵隔内未见肿大淋巴结。胸膜未见异常。

影像诊断:

胸部未见明显异常

报告医师: 剧艳军

检查日期: 2024-07-21

审核医师: 剧艳军

报告日期: 2024-07-21

双源 CT 诊断图文报告

流水号: 2212220756

影像号: CT20240721003

姓名: 王泽

年龄: 45 岁

性别: 男

检查设备: 西门子量子双源 CT

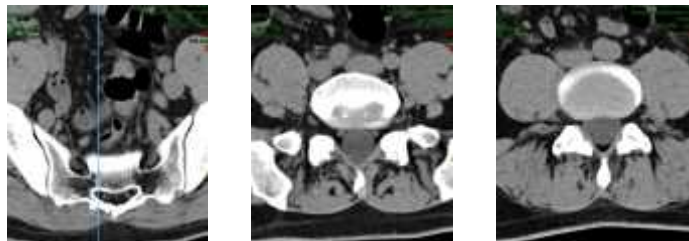体检号: 409219

申请医院: 本院

体检科室: 体检科

检查部位: CT 检查二

经典图像:



影像所见:

腰椎曲度变直, 序列整齐, 部分椎体边缘唇样骨质增生, 附件骨质结构完整, 形态良好, L4/5、L5/S1 椎间盘软组织轻度膨出, 压迫硬膜囊, 侧隐窝未见明显狭窄, 椎管内脊髓密度形态未见异常。

影像诊断:

腰椎骨质增生

L4/5、L5/S1 椎间盘轻度膨出

报告医师: 剧艳军

检查日期: 2024-07-21

审核医师: 剧艳军

报告日期: 2024-07-21

超声诊断图文报告

流水号: 2212220756

影像号: 1613870

姓名: 王泽

年龄: 45 岁

性别: 男

检查设备: Vivid E95

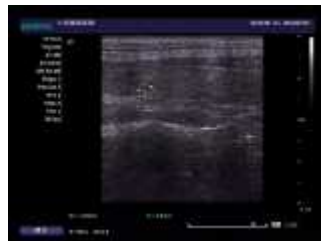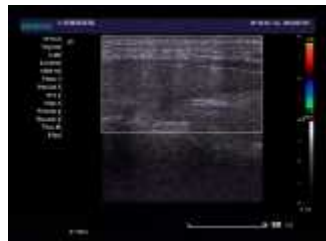体检号: 409219

申请医院: 本院

体检科室: 体检科

检查部位: 甲状腺彩超

经典图像:



影像所见:

甲状腺双侧叶形态正常, 包膜完整, 于右侧叶探及大小约 0.3x0.2cm 低回声结节, 形态规则, 边界清, 余实质回声均匀, CDFI: 未见异常血流信号。

双侧颈部未见明显肿大淋巴结。

影像诊断:

甲状腺右侧叶囊性结节 TI-RADS II 级

报告医师: 李菊蓉

检查日期: 2024-07-21

审核医师: 李菊蓉

报告日期: 2024-07-21

超声诊断图文报告

流水号: 2212220756

影像号: 1613872

姓名: 王泽

年龄: 45 岁

性别: 男

检查设备: Vivid E95

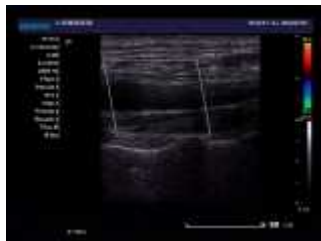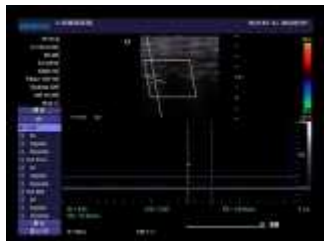体检号: 409219

申请医院: 本院

体检科室: 体检科

检查部位: 颈部血管彩超

经典图像:



影像所见:

右锁骨下动脉起始处、双侧颈总动脉、颈内、颈外动脉起始段内中膜不增厚, 内壁欠光滑, 管壁未见明确强回声斑。CDFI: 血流充盈好。PW: 频谱形态正常。

双侧椎动脉走行正常, 椎动脉内径正常, 管壁不厚, 管腔内为无回声, CDFI: 血流充盈好。PW: 频谱正常。

影像诊断:

双侧颈动脉、椎动脉未见明显异常

报告医师: 李菊蓉

检查日期: 2024-07-21

审核医师: 李菊蓉

报告日期: 2024-07-21

超声诊断图文报告

流水号: 2212220756

影像号: 1613875

姓名: 王泽

年龄: 45 岁

性别: 男

检查设备: Vivid E95

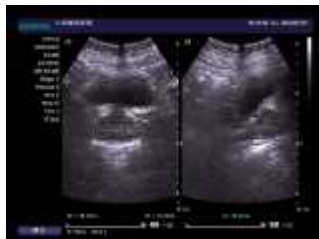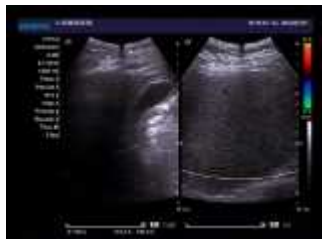体检号: 409219

申请医院: 本院

体检科室: 体检科

检查部位: 全腹彩超

经典图像:



影像所见:

肝脏大小形态饱满, 包膜光滑完整, 实质回声细腻增强, 肝内管道系统走行欠清晰, 门静脉及肝内胆管不扩张。
胆囊大小形态正常, 壁不厚、光滑, 囊内透声好, 肝外胆管不扩张。
胰腺大小形态正常, 实质回声均匀, 主胰管不扩张。
脾脏大小形态正常, 实质回声均匀, 脾门静脉不宽。
双肾大小形态正常, 皮髓质分界清晰, 集合系统未见分离, 双侧输尿管未见扩张。
膀胱充盈佳, 未见明显异常。
前列腺形态正常, 大小约 3.8*3.1*2.9cm, 实质回声欠均匀。

影像诊断:

轻度脂肪肝

报告医师: 李菊蓉

检查日期: 2024-07-21

审核医师: 李菊蓉

报告日期: 2024-07-21