



2212220716

大同瑞慈健康体检

报 告 册

体检编号	409179	工号	76
姓名	任素芳		
性别	女	年龄	61岁
单位	大同市卫生学校		
部门	大同市卫生学校		
联系电话	15303428061		
体检日期	2025-04-15		

尊敬的任素芳女士您好！

首先,瑞慈健康体检全体员工欢迎您的光临,并对您的信任表示衷心的感谢！

您于 2025-04-15 (体检编号: 409179) 完成健康检查,本机构的各科医生已根据您的体检项目及结果,汇总成此份健康体检报告,并经总检医生审核。据此提出对您健康状况的综合分析及建议。

瑞慈健康体检倡导“大健康、大康复”,提出“健康是第一财富 (Rich)”的人文理念。希望您仔细阅读并妥善地保管此份健康体检报告,并认真关注报告中的提示与建议,若您对报告内容有任何疑问,可直接与瑞慈健康体检客服部联系,进一步咨询。

健康体检咨询电话: 0352-2824444

客户服务咨询电话: 0352-2830597

400-6112995

瑞慈健康体检报告由下列内容组成:

第一部分:主检报告

第二部分:分科分项结果

第三部分:检验报告

第四部分:附表

主检报告

检查综述

- 1、【身高、体重、血压】 (1) 体重指数 25.35：超重
- 2、【内科】 (1) 收缩期杂音 (2) 高血压
- 3、【外科(女)】 (1) 甲状腺：稍大
- 4、【眼科】 (1) 晶状体：双眼人工晶体
- 5、【血脂四项】 甘油三酯(TG)偏高(3.11 mmol/L)
- 6、【尿液分析+尿沉渣】 尿葡萄糖(GLU)2+
- 7、【CT检查】 左肺下叶肺大泡 右肺上叶钙化灶
- 8、【CT检查二】 颈椎退行性变 C2/3.C3/4 椎间盘突出 .C4/5 C5/6.C6/7 椎间盘轻度膨出.
- 9、【甲状腺彩超】 甲状腺双侧叶多发结节 TI-RADS 3级
- 10、【颈部血管彩超】 右锁骨下动脉起始处粥样硬化斑块形成
- 11、【全腹彩超】 1.轻度脂肪肝 2.胆囊多发结石

医生建议

【超重】：

- (1) 体重指数是判断体重超标或偏低的主要指标。体重是反映和衡量一个人健康状况的重要标志之一，过胖和过瘦都不利于健康，身高体重不协调也不会给人以美感。体重的变化，还会直接反映身体长期的热量平衡状态。
- (2) 当需要比较及分析一个人的体重对于不同身高的人所带来的健康影响时，体重指数是一个中立而可靠的指标。其主要适用于需要体重测试、体型肥胖和全身检查的人群。
- (3) 体重指数(BMI)是世界卫生组织推荐的国际统一使用的肥胖分型标准，也是目前国际上常用的衡量人体胖瘦程度以及是否健康的一个标准，其计算方式为： $BMI = \text{体重(千克)} / \text{身高(米} \times \text{米)}$ 。成人的标准值是BMI18.5-23.9之间。低于18.5为体重指数偏低；高于23.9则为体重指数偏高。
- (4) 一般表现为体重超重或肥胖，超重及肥胖会出现一系列代谢性疾病，如高血压、高血糖、高血脂、高尿酸血症等，所以体重指数偏高者一定要注意控制体重。
- (5) 合理控制饮食，食品多样化，食物纤维可适量增加，饮食规律，避免暴饮暴食，低盐、低脂饮食为主，减少高热量食物的摄入。
- (6) 加强体育锻炼，每天最少保持30分钟的中等强度运动。鼓励每天至少快步走6000步比较健康。肥胖患者不适合较剧烈的运动，会加重膝关节的负担，可以选择游泳、划船等对膝关节负荷较小的运动。
- (7) 定期检查血糖、血脂、肝功、肝脏B超等，积极治疗基础性疾病。
- (8) 减少热量摄取及增加热量消耗。强调以健康行为、饮食、运动为主的综合治疗。

【高血压】：

- (1) 高血压是指收缩期和(或)舒张期动脉血压高于正常，并连续三次不同日测量，血压都高于正常标准，可确定患高血压病。
- (2) 高血压的发病与遗传、精神过度紧张、肥胖、吸烟、酗酒、嗜盐等因素有关。血压持久增高，可导致心、脑、肾等脏器的损害。
- (3) 原发性高血压由于目前原因不明(部分与遗传有关)，须终身服药降压。高血压主要危害心、脑血管和肾脏。一旦确诊“高血压”就要终生服药。
- (4) 平时应低盐(每天5~10g)、低脂饮食(少吃动物脂肪与内脏)；忌烟限酒。遵照医嘱坚持服药，定期测量血压，宜控制在140/90mmHg以下，若合并有糖尿病和肾病，要把血压控制在130/80mmHg以下。
- (5) 血压到正常水平时，说明此时选用的降压药和治疗方案基本合适，但并不意味着高血压已被“治愈”，应坚持治疗。若盲目自行停药或间断服药，常会使血压波动很大，而加重心、脑、肾和血管的损害。

(6)建议您密切关注血压，保持心情舒畅，劳逸结合，适量运动，控制体重，避免过度劳累、情绪激动等。改进生活方式，适当低盐、低脂、低胆固醇饮食，戒烟酒。必要时心血管专科诊治。

【收缩期杂音】：

(1)心脏杂音是有别于平常所能听到的正常心音之外，在收缩期或者是舒张期形成的能听到的心脏声音就叫心脏杂音。

(2)心脏杂音从出现的时间大致分为两种，一是出现在心脏收缩期间，以吹风样声音为特征，称为收缩期杂音；二是出现在心脏舒张期间，以隆隆样声音为特征，称为舒张期杂音。

(3)心脏杂音在进行心脏听诊检查时可以听到。声音的强度可分为6级。1-2级杂音大部分属于生理性杂音，临床上没有实际意义，本身没有器质性心脏结构改变，完善心脏超声检查后无阳性结果，可无需治疗。

(4)3级以上杂音一般都是病理性杂音，很多都是因为患有器质性心脏疾病所致，如风湿性心脏病、冠心病等都有可能引起这种表现。

(5)多数心脏杂音多伴随心脏器质性结构的改变，如先天性心脏病的房间隔缺损、室间隔缺损、动脉导管未闭、狭窄瓣膜疾病的二尖瓣狭窄、二尖瓣关闭不全等疾病，这些疾病多数情况下是需要治疗的。

【甲状腺：稍大】：

(1)建议外科诊断治疗。

【人工晶体】：

(1)眼科定期复查

【甘油三酯(TG)偏高】：

(1)甘油三酯是甘油和脂肪酸所构成的有机化合物，甘油三酯测定是脂类代谢的重要指标之一。

(2)甘油三酯增高与冠心病的发生有着重要的相关性，随年龄增大而有上升的趋势，其增高最常见于高脂和过量糖类饮食、肥胖等。

(3)甘油三酯主要功能是为机体提供能量，其正常值在0.7-1.7mmol/L之间，1.7-2.29mmol/L为边缘增高，提示应该注意饮食和运动了。

(4)甘油三酯大于2.3mmol/L，就称为高甘油三酯血症。甘油三酯增高虽然不会直接导致血管斑块的形成，但也会间接引起心脑血管疾病风险增加，同时，当甘油三酯大于5.6mmol/L时，还会增加急性胰腺炎的风险，所以降低甘油三酯的基础主要是控制饮食，饮食控制不佳可以选择药物治疗。

(5)生活方式的干预是控制甘油三酯水平升高的基础，包括减重，增加运动量，限制酒精摄入以及避免食用果糖和高碳水化合物食物。多食蔬菜水果，定期复查。

(6)明显增高者在医师的指导下使用降脂药物治疗，首选他汀和贝特类药物。

【尿葡萄糖(GLU)2+】：

(1)结合血糖、肾功能、肝功能结果分析，如有糖尿病者，提示血糖控制不理想，建议积极治疗原发病。常见于糖尿病，肾性糖尿，肝功能不全，甲亢等，请往内分泌科结合临床进一步检查、治疗。

(2)在个别情况下，如果肾糖阈是降低的，也会出现尿葡萄糖阳性，但此时血糖是正常的。

【肺大泡】：

(1)肺大泡是指由于各种原因导致肺泡腔内压力增高，肺泡壁破裂，互相融合，在肺组织形成含气囊腔。

(2)其有先天性和后天性两种，先天性多见于小儿，后天性多见于成人、老年患者。较小的，数目少的单纯肺大泡可无任何症状，体积大的或多发性的肺大泡可有胸闷、气短等症状。建议呼吸科结合临床诊治。

【右肺上叶钙化灶】：

(1)肺钙化灶是肺部的病理性产物，主要是肺部曾有过炎症或结核感染等病变，在机体修复的过程中，这些病变被纤维组织填充，并有钙质沉淀，形成的钙化结节或者钙化灶，提示是一个陈旧性病变。建议定期复查。

【椎间盘突出】：

(1)椎间盘突出症指椎间盘的纤维环破裂，髓核组织从破裂处突出（脱出）于后方或者椎管内，导致相邻脊神经根遭受刺激，从而产生颈部、腰部疼痛或下肢麻木疼痛一系列症状。临床上可分为膨隆型、突出型、脱垂游离型等。建议骨科诊治。

【颈椎退行性变】：

- (1)适当补钙，多做颈部活动；
- (2)建议往脊柱外科咨询诊治；定期复查。

【椎间盘轻度膨出】：

- (1)椎间盘膨出指的是由于退行性变或者外伤导致间盘中央的髓核细胞组织突破内层纤维环，而未突破外层纤维环的状态。属于椎间盘突出症当中较轻的一种，临床症状较轻，可采取保守治疗，并可取得良好的疗效。建议骨科咨询及诊治。

【甲状腺双侧叶多发结节】：

- (1)甲状腺结节是一种常见的甲状腺疾病，很多甲状腺疾病可表现为结节，如可由甲状腺退行性变、炎症、自身免疫性及新生物等多种病变所致。甲状腺结节在各个年龄段的男女人群中均可见到，但中年女性中较多。
- (2)甲状腺结节分良性和恶性两大类，良性的占绝大多数，恶性者不足1%，判断甲状腺结节的良恶主要依靠病史、体格检查、放射性核素扫描、穿刺细胞学检查。
- (3)建议往普外科就诊，进一步检查，明确诊断，结合临床诊治并定期复查。

【右锁骨下动脉起始处粥样硬化斑块形成】：

- (1)颈动脉斑块是动脉硬化后，血管里面的垃圾沉淀在血管壁形成。斑块又分为硬斑和软斑两种。硬斑比较稳定，不容易脱落，软斑不稳定，容易破裂脱落，从而形成血管栓塞。
- (2)建议：1.减低胆固醇水平。2.减低高血糖、高血压等高危因素，将血压、血糖控制在理想水平。3.积极进行生活干预，控制饮食，改善饮食结构，适量增加运动，戒烟限酒。4.必要时药物治疗。

【轻度脂肪肝】：

- (1)脂肪肝是指肝脏被脂肪浸润，为一种多病因引起的获得性疾病。
- (2)脂肪肝是以肝细胞脂肪变性和脂肪蓄积为病理特征，最常见易患因素有超重或肥胖、进食油腻食物、高脂血症（尤其甘油三酯升高）、营养失调（营养过量或不足）、饮酒、高脂血症、少运动、糖耐量异常、减肥造成体重急剧下降、营养不良、中毒和药物等。
- (3)当肝内脂类（主要为甘油三酯）含量超过肝重的5%时为脂肪肝。脂肪肝是一个常见的临床现象，不是一个独立性的疾病。
- (4)值得注意的是，过多的脂肪在肝组织、肝细胞内浸润，引起肝细胞肿大，严重可致肝硬化。脂肪肝是可逆性的，合理饮食、运动及治疗后可恢复。
- (5)合理控制饮食，控制总摄入量，低盐、低脂和低糖类饮食，少吃动物内脏，多吃蔬菜水果；
- (6)控制危险因素，如控制体重、改善胰岛素抵抗、调整血脂紊乱，戒酒、戒烟，坚持长期有氧运动，加强体育锻炼；
- (7)定期复查腹部彩超、血脂、肝功能。

【胆囊多发结石】：

- (1)胆囊结石患者应少吃肥肉和胆固醇含量高的食物，如蛋黄、鱼卵、蟹黄、动物内脏等食品，不吃油炸食品。
- (2)如有右上腹隐痛不适，应素食，右侧卧位，服用654-2、阿托品等解痉药物，消炎利胆片、金胆片、胆通等可任选一种口服。如发生上腹剧痛，应到医院治疗，不要自己随便应用止痛药。出现黄疸时，应立即就医检查，查明黄疸原因，作相应处理，切勿拖延。
- (3)除药物治疗外，有的需震波治疗、有的可作腹腔镜手术、有的则需剖腹手术，应按医生的指导选择合适的治疗方法。定期B超复查。

汇总医生： 丁昊炜

主检日期： 2025-04-21

主检医生：

分科结果

身高、体重、血压

项目名称	检查结果	项目名称	检查结果
身高	172cm	体重	75kg
血压	117/60mmHg		

***小结:**

(1) 体重指数 25.35: 超重

操作员：张文静

检查日期:2025-04-15

检查医生：名燕凌

内科

项目名称	检查结果	项目名称	检查结果
心率	68 次/min	心律	齐
心脏杂音	主动脉瓣区 II 级收缩期杂音	心界	正常
肺部	正常	呼吸音	呼吸音清
啰音	未闻及	叩诊	叩诊呈清音
腹部触诊	腹部平软	发育	正常
肝胆	肋下未触及	脾脏	肋下未触及
双肾	无叩击痛	肠鸣音	正常
营养	良好	神经系统	正常
生理反射	生理反射存在	病理反射	病理反射未引出
颅神经	正常	运动功能	正常
深浅感觉	正常	其它	无异常发现
既往史	高血压		

***小结:**

(1) 收缩期杂音

(2) 高血压

操作员：名燕凌

检查日期:2025-04-15

检查医生：名燕凌

外科（女）

项目名称	检查结果	项目名称	检查结果
皮肤	正常	甲状腺	稍大
浅表淋巴结	无肿大	肛门	正常
泌尿外生殖器	正常	四肢关节	未见异常
腹股沟	未见异常	足背动脉	正常
紫绀	无	色素沉着	无
脱毛	无	脱色	无
浮肿	无	皮下结节	无
头颅	正常	颈部	正常
乳腺	正常	脊柱	正常
直肠	未检	皮肤黄疸	无
四肢	活动正常	其他	无

*小结:

(1) 甲状腺：稍大

操作员：魏利平

检查日期：2025-04-15

检查医生：魏利平

眼科

项目名称	检查结果	项目名称	检查结果
视力(左)	镜 1.0	视力(右)	镜 1.0
辨色力	正常	眼睑	正常
结膜	正常	泪器	正常
角膜	正常	虹膜	正常
瞳孔	正常	晶状体	双眼人工晶体
玻璃体	正常	眼底	未见异常

*小结:

(1) 晶状体：双眼人工晶体

操作员：田野青

检查日期：2025-04-15

检查医生：田野青

耳鼻喉科

项目名称	检查结果	项目名称	检查结果
听力(左)	正常	听力(右)	正常
外耳道	正常	鼓膜	正常
鼻窦	正常	鼻中隔	正常
鼻腔	正常	扁桃体	无肿大
嗅觉	正常	咽喉	正常

***小结:**

未见异常

操作员：裴文兴 检查日期：2025-04-15 检查医生：裴文兴

妇科内诊

项目名称	检查结果	项目名称	检查结果
外阴	正常	尿道口	正常
阴道	通畅	子宫	正常
附件	正常	宫颈	光滑
后穹窿	正常		

***小结:**

未见异常

操作员：智美玲 检查日期：2025-04-15 检查医生：智美玲

口腔科

项目名称	检查结果	项目名称	检查结果
唇颊	正常	齿	右下第二磨牙&充填体部分脱落&右上第一磨牙劈裂牙
齿龈	正常	牙周	正常
舌腭	正常	腮腺	正常
颌下腺	正常	颞下颌关节	正常

***小结:**

(1) 右下第二磨牙 充填体部分脱落

操作员：龚富生

检查日期：2025-04-15

检查医生：龚富生

检验报告

血流变

项目名称	检查结果	单位	参考值	提示
全血粘度高切 200/s	3.77	mpas	3.36--4.32	
全血粘度中切 100/s	4.01	mpas	3.43--4.59	
全血粘度中切 50/s	4.37	mpas	3.85--5.45	
全血还原粘度高切	5.35	mpas	3.69--8.74	
全血还原粘度低切	31.18	mpas	26.87--47.57	
血浆粘度	1.36	mpas	1.26--1.70	
血沉(ESR)	16.70	mm/h	0--20	
红细胞压积	0.45	L/L	0.35--0.45	
红细胞聚集指数	4.09		3.19--5.33	
红细胞变形指数	0.74		0.53--1.11	
红细胞刚性指数	3.93		2.17--6.94	
血沉方程 K 值	67.20	mm/h	0--80.48	
全血粘度 1/s	15.39	mpas	13.79--17.91	
全血高切相对指数	2.77		1.9--3.4	
全血低切相对指数	11.32		8.1--14.2	

*小结:

未见异常

操作员：赵伟 检查日期：2025-04-15

检查医生：康建忠

尿液分析+尿沉渣

项目名称	检查结果	单位	参考值	提示
白细胞尿	2	个/u1	0--13	
上皮细胞(EC)	0	/HP	0--28	
管型(CAST)	0	个/u1	0--1	

霉菌（尿）	0	/HP	0--0
结晶	2	/HP	0--10
透明度(CLA)	清亮		
胆红素(BIL)	-		阴性
隐血(ERY)	-		阴性
小圆上皮细胞(SRC)	0	个/u1	0--0
维生素 C	-		阴性
异常红细胞	0	个/u1	0--3
红细胞（正常）	2	个/u1	0--6
鳞状上皮细胞	0	个/u1	0--0
粘液丝	0	个/u1	0--0
颜色(Colour)	淡黄色		
尿葡萄糖(GLU)	2+		阴性
酮体(KET)	-		阴性
比重(SG)	1.025		1.003--1.030
酸碱度(PH)	6.0		4.5--8.0
尿蛋白质(PRO)	-		阴性
尿胆原(URO)	-		阴性
亚硝酸盐(NIT)	-		阴性
红细胞(尿)(RBC)	2	个/u1	0--6
尿白细胞(LEU)	-		阴性

***小结:**

尿葡萄糖(GLU) 2+

操作员：祁佳佳 检查日期:2025-04-15 检查医生:康建忠

血常规（五分类）

项目名称	检查结果	单位	参考值	提示
白细胞(WBC)	6.15	10 ⁹ /L	3.5--9.5	
淋巴细胞绝对值(LY#)	1.89	10 ⁹ /L	1.1--3.2	

淋巴细胞百分比 (LY%)	30.8	%	20--50
中性粒细胞绝对值 (GR#)	3.72	$10^9/L$	1.8--6.3
中性粒细胞百分比 (GR%)	60.4	%	40--75
嗜碱性粒细胞绝对值 (BA#)	0.02	$10^9/L$	0--0.06
嗜碱性粒细胞百分比 (BA%)	0.4	%	0--1.0
嗜酸性粒细胞绝对值 (EO#)	0.17	$10^9/L$	0.02--0.52
嗜酸性粒细胞百分比 (EO%)	2.8	%	0.4--8.0
血小板 (PLT)	242	$10^9/L$	125--350
血小板分布宽度 (PDW)	16.3	%	15--17
平均血小板体积 (MPV)	11.0	f1	6.0--14.0
血小板压积 (PCT)	0.267	%	0.11--0.28
红细胞 (RBC)	4.70	$10^{12}/L$	3.8--5.1
血红蛋白	145	g/L	115--150
红细胞压积 (HCT)	44.5	%	35--45
红细胞平均体积 (MCV)	94.7	f1	82--100
平均血红蛋白含量 (MCH)	30.9	pg	27--34
平均血红蛋白浓度 (MCHC)	327	g/L	316--354
单核细胞绝对值 (MO#)	0.35	$10^9/L$	0.1--0.60
单核细胞百分比 (MO%)	5.6	%	3--10
红细胞分布宽度标准差 (RDW-SD)	45.8	f1	35--56
红细胞分布宽度变异系数 (RDW-CV)	12.9	%	10.6--16.6
大血小板比率	33.2	%	11--45
大血小板数目	80	$10^9/L$	30--90
未成熟粒细胞数目	0.00	$10^9/L$	0--999
未成熟粒细胞百分比	0.1	%	0--100
有核红细胞数目	0.000	$10^9/L$	0--9999
有核红细胞百分比	0.00	/100WBC	0--9999

*小结:

未见异常

操作员：王小雪 检查日期：2025-04-15 检查医生：康建忠

肾功三项

项目名称	检查结果	单位	参考值	提示
肌酐(CREA)	68.10	umol/L	41--81	
尿酸(UA)	301.00	umol/L	140--340	
尿素测定(Urea)	5.30	mmol/L	3.1--8.8	

***小结:**

未见异常

操作员：刘慧芳 检查日期：2025-04-15 检查医生：康建忠

空腹血糖

项目名称	检查结果	单位	参考值	提示
葡萄糖(GLU)	5.98	mmol/L	3.89--6.1	

***小结:**

未见异常

操作员：刘慧芳 检查日期：2025-04-15 检查医生：康建忠

血脂四项

项目名称	检查结果	单位	参考值	提示
动脉硬化指数	2.21		1.31--3.19	
总胆固醇(CHOL)	5.01	mmol/L	2.59--5.2	
甘油三脂(TG)	3.11	mmol/L	0.7--1.7	↑
低密度脂蛋白(LDL)	2.34	mmol/L	0--4.13	
高密度脂蛋白(HDL)	1.06	mmol/L	0.77--1.55	

***小结:**

甘油三脂(TG)偏高(3.11 mmol/L)

操作员：刘慧芳 检查日期：2025-04-15 检查医生：康建忠

糖化血红蛋白

项目名称	检查结果	单位	参考值	提示
糖化血红蛋白	5.7		4.1--6.0	

***小结:**

未见异常

操作员：王小雪 检查日期:2025-04-16 检查医生:康健忠

肝功能五项

项目名称	检查结果	单位	参考值	提示
总胆红素 (TBIL)	17.60	umol/L	0--21	
直接胆红素 (DBIL)	3.2	umol/L	0--8.0	
间接胆红素 (IBIL)	14.40	umol/L	0--17.39	
丙氨酸氨基转移酶 (ALT)	28.00	U/L	7--40	
门冬氨酸氨基转移酶 (AST)	27.00	U/L	13--35	

***小结:**

未见异常

操作员：刘慧芳 检查日期:2025-04-15 检查医生:康健忠

大同现代医学检验实验室

液基薄层细胞学图文报告

ID: 2025115262

病理号: 105308

姓名: 任素芳

性别: 女

年龄: 61岁

送检科室:

电话号码: 15303428061

床号:

病历号:

体检号: 2212220716

送检医院: 大同瑞慈康复体检

送检日期: 2025-04-15

末次月经:

送检医生:

采样日期:

报告日期: 2025-04-15

标本满意度: 满意

细胞量: >45%

红细胞:

经期样本:

颈管细胞:

化生细胞:

鳞状细胞:

宫颈柱状细胞:

未见上皮内病变/恶性细胞:

正常范围内:

良性反应性改变:

- 炎性:
- 放疗:
- 妊娠:
- 萎缩性:
- 宫内避孕器:
- 其他:

- 轻度:
- 中度:
- 重度:

病原体: 滴虫感染: 念珠菌感染: 细菌感染:

提示 HPV 感染: 疱疹病毒感染:

鳞状上皮细胞分析:

- 非典型鳞状细胞:
- 倾向上皮内瘤变:
 - 倾向良性反应性改变:
 - 不能明确意义(ASC-US):
 - 不排除高度病变(ASC-H):

- 上皮内低度病变: 鳞癌:
- 上皮内高度病变:
- CIN2:
 - CIN3:

腺上皮细胞分析:

非典型腺细胞:

- 宫内膜:
- 来源不明:

非典型腺细胞(宫颈管):

- 倾向原位腺癌:
- 不能明确意义:
- 倾向良性反应性改变:

腺癌:

- 宫颈管:
- 宫内膜:
- 其它:

炎细胞:

- 轻度:
- 中度:
- 重度:

可疑腺癌:

诊断意见: 未见上皮内病变或恶性细胞 (NILM)。

建议:

报告医师: 张荣生

地址: 大同市魏都大道 79 号, 本报告医师签字后有效
咨询: 0352-2830587 4006-122-995

妇科细胞学是筛查项目, 出于技术原因, 可能会有假阴性结果, 本检测仅对来样负责, 如果对结果有疑义, 请在收到报告 7 天内与我们联系。

大同瑞慈康复医院 12导联心电图报告

任素芳 女 61岁 体检号:409179

病床号:

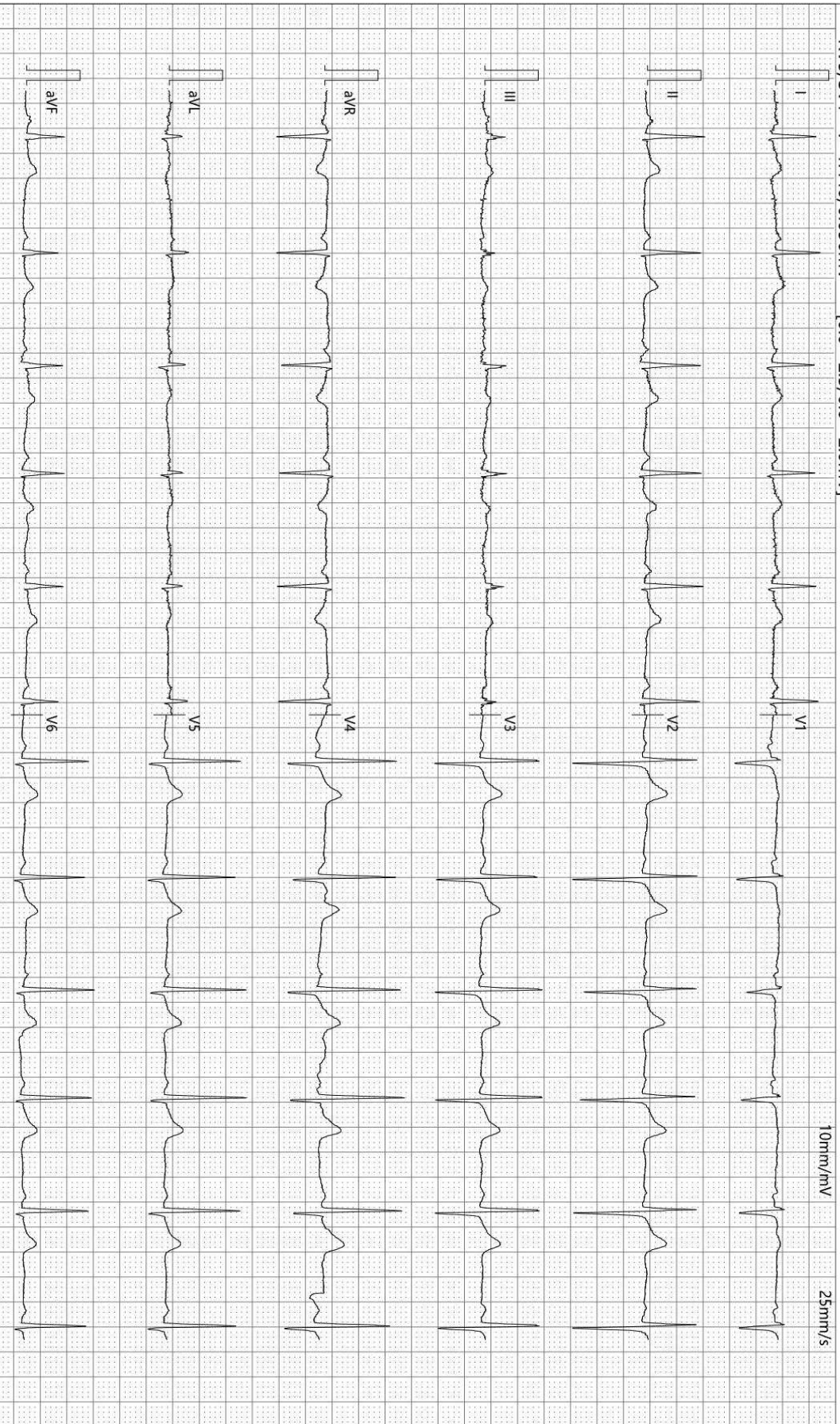
诊断结果:

- 1.窦性心律
- 2.正常心电图

诊断医生:

曹志 陶志峰

HR : 65bpm [60 ~ 100bpm]
P : 109ms [0 ~ 110ms]
PR : 153ms [120 ~ 200ms]
QRS : 76ms [60 ~ 100ms]
QT/QTc : 382/400ms [320 ~ 440/0 ~ 460ms]
P/QRS/T : 54/50/52deg. [0 ~ 75/-30 ~ 90/0 ~ 75deg]
RV5/SV1 : 1.440/0.656mV [0.0 ~ 2.5/0.0 ~ 2.0mV]



检查时间:2025-04-15 08:01:18

诊断时间:2025-04-15 08:09:06

SEMIP V1.90

仅供临床参考

大同瑞慈健康体检

骨密度检测报告

受检者信息

受检者ID: 2212220716
姓名: 任素芳
出生年月日: 1963/8/3

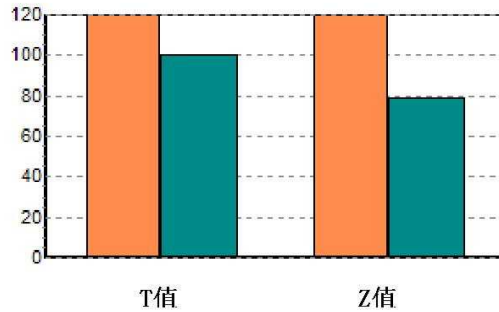
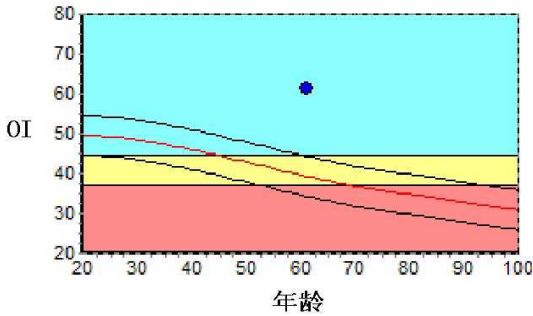
年龄: 61
性别: 女
测定部位(右/左): 右

测定结果

测定日期: 2025/4/15 8:10:18

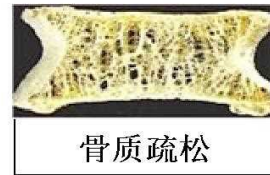
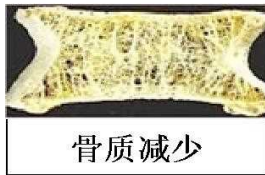测试编号: 1/1

■ 受测者 ■ 平均值



数据库:	Asia	成人比:	123.2	%
OI:	61.1	同龄比:	155.4	%
SOS:	1381.7 m/s	OPR:	N/A	%
T值:	2.30			
Z值:	4.37			

结果分析



注解

以上结论仅供参考

科室:

医生签名:

医院地址 大同瑞慈健康体检
地址 大同市平城区魏都大道79号

联系电话 0352-2824444
操作者 名燕凌

Rich 大同瑞慈康复医院
超声诊断图文报告

流水号: 2212220716

超声号: 1827251

姓名: 任素芳

年龄: 61 岁

性别: 女

检查设备: Vivid E95

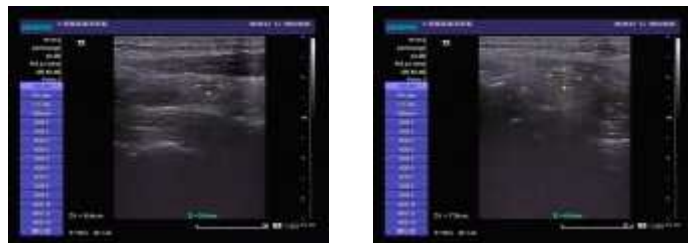体检号: 409179

申请医院: 本院

体检科室: 体检科

检查部位: 甲状腺彩超

经典图像:



影像所见:

甲状腺双侧叶形态正常, 包膜完整, 于双侧叶均探及数个低回声结节, 右侧较大者约 0.54*0.34cm, 左侧较大者约 0.73*0.44cm, 均边界清, 余实质回声均匀, CDFI: 未见异常血流信号。

双侧颈部未见明显肿大淋巴结。

影像诊断:

甲状腺双侧叶多发结节 TI-RADS 3 级

报告医师: 李菊蓉

检查日期: 2025-04-15

审核医师: 李菊蓉

报告日期: 2025-04-15



注: 本报告仅供临床医生参考!

地址: 大同市魏都大道 79 号。若有疑问, 请致电: 0352---2830580

Rich 大同瑞慈康复医院
超声诊断图文报告

流水号: 2212220716

超声号: 1827261

姓名: 任素芳

年龄: 61岁

性别: 女

检查设备: Vivid E95

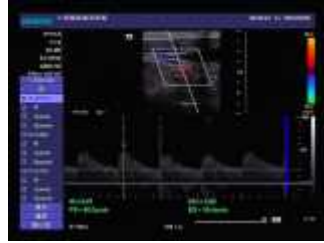
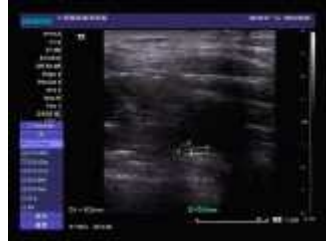体检号: 409179

申请医院: 本院

体检科室: 体检科

检查部位: 颈部血管彩超

经典图像:



影像所见:

右锁骨下动脉起始处可见范围约 6.2*2.4mm 混合回声斑, 双侧颈总动脉、颈内、颈外动脉起始段内中膜不增厚, 内壁欠光滑, 管壁未见明确强回声斑。CDFI: 血流充盈好。PW: 频谱形态正常。

双侧椎动脉走行正常, 椎动脉内径正常, 管壁不厚, 管腔内为无回声, CDFI: 血流充盈好。PW: 频谱正常。

内径 mm	流速 cm/s	RI		
左侧椎动脉	3.3		58.2	0.67
右侧椎动脉	3.4	61.3	0.65	

影像诊断:

右锁骨下动脉起始处粥样硬化斑块形成

报告医师: 李菊蓉

检查日期: 2025-04-15


审核医师: 李菊蓉

报告日期: 2025-04-15



注: 本报告仅供临床医生参考!

地址: 大同市魏都大道 79 号。若有疑问, 请致电: 0352---2830580

 **大同瑞慈康复医院**
超声诊断图文报告

流水号: 2212220716

超声号: 1827256

姓名: 任素芳

年龄: 61岁

性别: 女

检查设备: Vivid E95

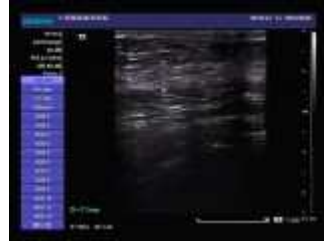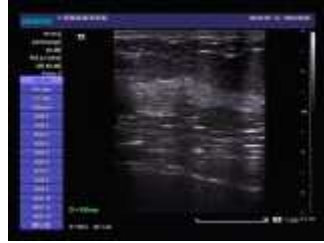体检号: 409179

申请医院: 本院

体检科室: 体检科

检查部位: 乳腺彩超

经典图像:



影像所见:

双侧乳腺腺体层次清晰, 右乳腺体厚 0.8cm, 左乳腺体厚 0.7cm, 乳导管未见扩张, 未见明显占位性病变, CDFI: 未见异常血流信号。

双侧腋下未见明显肿大淋巴结。

影像诊断:

双侧乳腺未见明显异常

报告医师: 李菊蓉

检查日期: 2025-04-15

审核医师: 李菊蓉

报告日期: 2025-04-15



注: 本报告仅供临床医生参考!

地址: 大同市魏都大道 79 号。若有疑问, 请致电: 0352---2830580

Rich 大同瑞慈康复医院
超声诊断图文报告

流水号: 2212220716

超声号: 1827253

姓名: 任素芳

年龄: 61岁

性别: 女

检查设备: Vivid E95

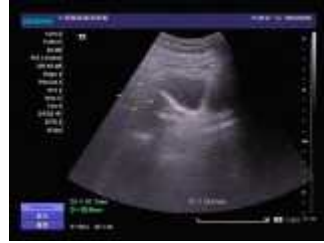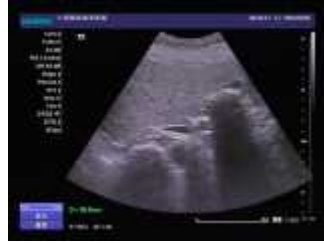体检号: 409179

申请医院: 本院

体检科室: 体检科

检查部位: 全腹彩超

经典图像:



影像所见:

肝脏大小形态正常,包膜光滑完整,实质回声细腻、增强,肝内管道系统走行欠清晰,门静脉及肝内胆管不扩张。

胆囊大小形态正常,壁不厚、欠光滑,囊内透声欠佳,其内可见数个强回声斑,较大者约3.6cm,后伴声影,肝外胆管不扩张。

胰腺大小形态正常,实质回声均匀,主胰管不扩张。

脾脏大小形态正常,实质回声均匀,脾门静脉不宽。

双肾大小形态正常,皮髓质分界清晰,集合系统未见分离,双侧输尿管未见扩张。

膀胱充盈佳,未见明显异常。

绝经后子宫,大小约3.1*2.5*3.4cm,肌壁回声均匀,内膜线不清晰,宫颈厚约2.0cm,双侧附件区未见异常。

影像诊断:

1. 轻度脂肪肝
2. 胆囊多发结石

报告医师: 李菊蓉

检查日期: 2025-04-15

审核医师: 李菊蓉

报告日期: 2025-04-15



注: 本报告仅供临床医生参考!

地址: 大同市魏都大道79号。若有疑问,请致电: 0352---2830580

ID 号: 2212220716

影像号: CT20250415012

姓名: 任素芳

年龄: 61 岁

性别: 女

检查设备: 西门子量子双源 CT

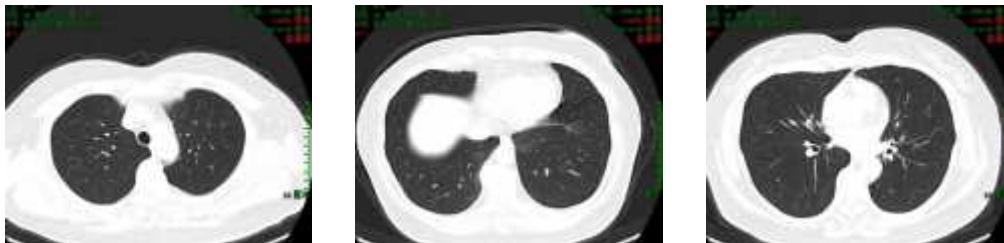体检号: 409179

申请医院: 本院

体检科室: 体检科

检查部位: CT 检查

经典图像:



影像所见:

胸廓对称, 骨性肋骨完整, 胸壁软组织结构良好, 两肺支气管血管纹理走行分布良好, 支气管束结构清晰, 双肺通气良好。右肺上叶钙化灶, 左肺下叶肺大泡, 直径约 1.5cm。肺门结构未见异常。纵隔无偏移, 段以上支气管通畅。心影及大血管形态结构正常, 纵隔内未见肿大淋巴结。胸膜未见异常。

影像诊断:

左肺下叶肺大泡
右肺上叶钙化灶

报告医师: 剧艳军

检查日期: 2025-04-20

审核医师: 剧艳军

报告日期: 2025-04-20

ID号: 2212220716

影像号: CT20250415013

姓名: 任素芳

年龄: 61岁

性别: 女

检查设备: 西门子量子双源 CT

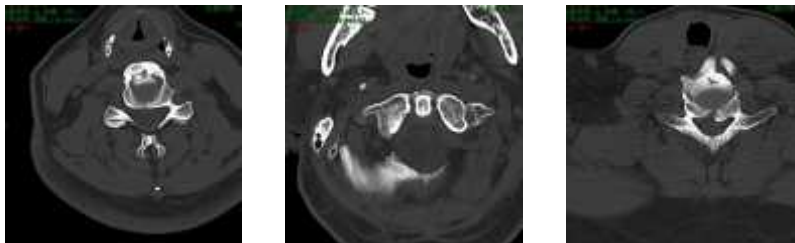
体检号: 409179

申请医院: 本院

体检科室: 体检科

检查部位: CT 检查二

经典图像:



影像所见:

颈椎曲度变直, 序列整齐, 颈环枢关节对称, 附件横突孔等大等圆, C4-7 椎体边缘骨质增生, 椎体前缘骨赘桥样连接, 钩椎肥大, C2/3. C3/4 椎间盘软组织突出。C4/5. C5/6. C6/7 椎间盘轻度膨出. 压迫颈髓硬膜囊, 颈髓软组织形态如常, 邻近椎管未见变窄, 附件小关节骨质未见异常。

影像诊断:

颈椎退行性变
C2/3. C3/4 椎间盘突出
. C4/5 C5/6. C6/7 椎间盘轻度膨出.

报告医师: 剧艳军

检查日期: 2025-04-20

审核医师: 剧艳军

报告日期: 2025-04-20