



2212220587

大同瑞慈健康体检

报 告 册

体检编号	409047	工号	71
姓名	安臻凯		
性别	男	年龄	26岁
单位	大同市平城区环境治理监督		
部门	大同市平城区环境治理监督大队		
联系电话	13170306629		
体检日期	2024-11-19		

尊敬的安臻凯先生您好！

首先，瑞慈健康体检全体员工欢迎您的光临，并对您的信任表示衷心的感谢！

您于 2024-11-19 （体检编号：409047）完成健康检查，本机构的各科医生已根据您的体检项目及结果，汇总成此份健康体检报告，并经总检医生审核。据此提出对您健康状况的综合分析及建议。

瑞慈健康体检倡导“大健康、大康复”，提出“健康是第一财富（Rich）”的人文理念。希望您仔细阅读并妥善地保管此份健康体检报告，并认真关注报告中的提示与建议，若您对报告内容有任何疑问，可直接与瑞慈健康体检客服部联系，进一步咨询。

健康体检咨询电话：0352-2824444

客户服务咨询电话：0352-2830597

400-6112995

瑞慈健康体检报告由下列内容组成：

第一部分：主检报告

第二部分：分科分项结果

第三部分：检验报告

第四部分：附表

主检报告

检查综述

- 【血常规（五分类）】 血小板压积(PCT)偏高(0.289%) 大血小板数目偏高($93 \times 10^9/L$)
- 【尿液分析+尿沉渣】 白细胞尿偏高(40个/u1) 小圆上皮细胞(SRC)偏高(1个/u1) 鳞状上皮细胞偏高(17/HP) 粘液丝偏高(16/HP) 尿白细胞(LEU)1+
- 【心电图】 1. 窦性心动过缓 2. 肢导低电压
- 【甲状腺彩超】 甲状腺左侧叶结节 TI-RADS 3级
- 【全腹彩超】 轻度脂肪肝

医生建议

【大血小板数目偏高】：

- 供内科结合临床参考。

【血小板压积(PCT)偏高】：

(1) 血小板压积是指外周血中血小板的容积占血液容积的百分比。血小板压积偏高，如果在血小板数目正常的情况下，可不做考虑。如果血小板数目明显增高，建议往血液科进一步复查，以明确诊断。

【鳞状上皮细胞偏高】：

(1) 在生理情况下，机体正常的新陈代谢都会引起鳞状上皮细胞的脱离，这是一种正常的机体现象。如果长时间出现鳞状上皮细胞偏高的现象时，则有可能是尿路感染、泌尿系统结石等因素导致，应及时往泌尿外科进一步诊断治疗。

【粘液丝偏高】：

- 尿常规中粘液丝是由尿路中细胞分泌出来的，在有尿路感染时分泌会明显增多，且伴有炎症细胞的出现。
- 粘液丝偏高，可分为生理性偏高和病理性偏高两种，生理性偏高一般是由于喝水较少导致的尿液浓缩，一般在喝水后就能达到稀释的效果。
- 病理性的粘液丝偏高是由于泌尿系炎症或者是前列腺炎导致的，需要注意观察，多喝水，同时有白细胞等炎症细胞增多时，应及时服用抗感染药物治疗。如果仅有粘液丝的增多而没有白细胞等炎症细胞增多时，尿路有炎症的可能性不大。
- 建议平时饮食注意清淡，多喝水，少吃油腻和辛辣的食物，要注意个人清洁卫生，勤洗阴部，注意休息。

【小圆上皮细胞(SRC)偏高】：

- 建议泌尿外科咨询，定期复查。

【尿白细胞(LEU)1+】：

- 建议泌尿外科诊断治疗。

【白细胞尿偏高】：

(1) 白细胞尿偏高，一般提示为泌尿系感染，白细胞数目跟感染的程度相关，细菌感染的程度越重，白细胞数目增加的越高。建议往泌尿外科诊断治疗。

【窦性心动过缓】：

- 可见于正常人、体力劳动者、运动员，无症状者一般不需治疗，可定期随访，跟踪观察。

(2)如果有症状（胸闷、黑矇、晕厥等）请做动态心电图等相关检查，在医生指导下服用提升心率的药物如：心宝、红参等。如果每分钟心率低于45次伴有晕厥、胸闷等症状时，需安装心脏起搏器。请前往心内科进一步治疗，长期随访。

【肢导低电压】：

(1)建议心血管内科定期复查。

【甲状腺左侧叶结节】：

(1)甲状腺结节是一种常见的甲状腺疾病，很多甲状腺疾病可表现为结节，如可由甲状腺退行性变、炎症、自身免疫性及新生物等多种病变所致。甲状腺结节在各个年龄段的男女人群中均可见到，但中年女性中较多。

(2)甲状腺结节分良性和恶性两大类，良性的占绝大多数，恶性者不足1%，判断甲状腺结节的良恶主要依靠病史、体格检查、放射性核素扫描、穿刺细胞学检查。

(3)建议往外科就诊，进一步检查，明确诊断，结合临床诊治并定期复查。

【轻度脂肪肝】：

(1)脂肪肝是指肝脏被脂肪浸润，为一种多病因引起的获得性疾病。

(2)脂肪肝是以肝细胞脂肪变性和脂肪蓄积为病理特征，最常见易患因素有超重或肥胖、进食油腻食物、高脂血症（尤其甘油三酯升高）、营养失调（营养过量或不足）、饮酒、高脂血症、少运动、糖耐量异常、减肥造成体重急剧下降、营养不良、中毒和药物等。

(3)当肝内脂类（主要为甘油三酯）含量超过肝重的5%时为脂肪肝。脂肪肝是一个常见的临床现象，不是一个独立性的疾病。

(4)值得注意的是，过多的脂肪在肝组织、肝细胞内浸润，引起肝细胞肿大，严重可致肝硬化。脂肪肝是可逆性的，合理饮食、运动及治疗后可恢复。

(5)合理控制饮食，控制总摄入量，低盐、低脂和低糖类饮食，少吃动物内脏，多吃蔬菜水果；

(6)控制危险因素，如控制体重、改善胰岛素抵抗、调整血脂紊乱，戒酒、戒烟，坚持长期有氧运动，加强体育锻炼；

(7)定期复查腹部彩超、血脂、肝功能。

汇总医生： 丁昊炜

主检日期： 2024-11-20

主检医生：

分科结果

身高、体重、血压

项目名称	检查结果	项目名称	检查结果
身高	162cm	体重	61kg
血压	117/70mmHg		

*小结：
未见异常

操作员：杨彦霞 检查日期：2024-11-19 检查医生：名燕凌

检验报告

尿液分析+尿沉渣

项目名称	检查结果	单位	参考值	提示
白细胞尿	40	个/u1	0--13	↑
上皮细胞(EC)	19	/HP	0--28	
管型(CAST)	0	个/u1	0--1	
霉菌(尿)	0	/HP	0--0	
结晶	0	/HP	0--10	
透明度(CLA)	清亮			
胆红素(BIL)	-		阴性	
隐血(ERY)	-		阴性	
小圆上皮细胞(SRC)	1	个/u1	0--0	↑
维生素C	-		阴性	
异常红细胞	0	个/u1	0--3	
红细胞(正常)	0	个/u1	0--6	
鳞状上皮细胞	17	个/u1	0--0	↑
粘液丝	16	个/u1	0--0	↑
颜色(Colour)	淡黄色			
尿葡萄糖(GLU)	-		阴性	
酮体(KET)	-		阴性	
比重(SG)	1.025		1.003--1.030	
酸碱度(PH)	6.0		4.5--8.0	
尿蛋白质(PRO)	-		阴性	
尿胆原(URO)	-		阴性	
亚硝酸盐(NIT)	-		阴性	
红细胞(尿)(RBC)	0	个/u1	0--6	
尿白细胞(LEU)	1+		阴性	

*小结：

白细胞尿偏高(40 个/u1) 小圆上皮细胞(SRC)偏高(1 个/u1) 鳞状上皮细胞偏高(17 /HP) 粘液丝偏高(16 /HP) 尿白细胞(LEU)1+

操作员：黄璐瑶 检查日期：2024-11-19 检查医生：康建忠

血常规（五分类）

项目名称	检查结果	单位	参考值	提示
白细胞(WBC)	6.03	$10^9/L$	3.5--9.5	
淋巴细胞绝对值(LY#)	2.34	$10^9/L$	1.1--3.2	
淋巴细胞百分比(LY%)	38.8	%	20--50	
中性粒细胞绝对值(GR#)	3.39	$10^9/L$	1.8--6.3	
中性粒细胞百分比(GR%)	56.1	%	40--75	
嗜碱性粒细胞绝对值(BA#)	0.02	$10^9/L$	0--0.06	
嗜碱性粒细胞百分比(BA%)	0.4	%	0--1.0	
嗜酸性粒细胞绝对值(EO#)	0.05	$10^9/L$	0.02--0.52	
嗜酸性粒细胞百分比(EO%)	0.9	%	0.4--8.0	
血小板(PLT)	249	$10^9/L$	125--350	
血小板分布宽度(PDW)	16.4	%	15--17	
平均血小板体积(MPV)	11.6	f1	6.0--14.0	
血小板压积(PCT)	0.289	%	0.11--0.28	↑
红细胞(RBC)	4.74	$10^{12}/L$	4.3--5.8	
血红蛋白	141	g/L	130--175	
红细胞压积(HCT)	44.1	%	40--50	
红细胞平均体积(MCV)	93.2	f1	82--100	
平均血红蛋白含量(MCH)	29.8	pg	27--34	
平均血红蛋白浓度(MCHC)	320	g/L	316--354	
单核细胞绝对值(MO#)	0.23	$10^9/L$	0.1--0.60	
单核细胞百分比(MO%)	3.8	%	3--10	
红细胞分布宽度标准差(RDW-SD)	44.1	f1	35--56	

红细胞分布宽度变异系数 (RDW-CV)	12.6	%	10.6--16.6	
大血小板比率	37.2	%	11--45	
大血小板数目	93	$10^9/L$	30--90	↑
未成熟粒细胞数目	0.01	$10^9/L$	0--999	
未成熟粒细胞百分比	0.1	%	0--100	
有核红细胞数目	0.000	$10^9/L$	0--9999	
有核红细胞百分比	0.00	/100WBC	0--9999	

***小结:**

血小板压积 (PCT) 偏高 (0.289 %) 大血小板数目偏高 (93 $10^9/L$)

操作员：王小雪 检查日期：2024-11-19 检查医生：康建忠

血 HP 检测

项目名称	检查结果	单位	参考值	提示
幽门螺旋杆菌抗体检测	阴性 (-)		阴性 (-)	

***小结:**

未见异常

操作员：祁佳佳 检查日期：2024-11-19 检查医生：康建忠

肾功三项

项目名称	检查结果	单位	参考值	提示
肌酐 (CREA)	60.80	$\mu\text{mol/L}$	41--111	
尿酸 (UA)	306.00	$\mu\text{mol/L}$	200--420	
尿素测定 (Urea)	7.08	mmol/L	3.1--9.5	

***小结:**

未见异常

操作员：刘慧芳 检查日期：2024-11-19 检查医生：康建忠

空腹血糖

项目名称	检查结果	单位	参考值	提示
------	------	----	-----	----

葡萄糖 (GLU)	5.33	mmol/L	3.89--6.1	
-----------	------	--------	-----------	--

***小结:**

未见异常

操作员：刘慧芳 检查日期：2024-11-19 检查医生：康建忠

肝功能三项

项目名称	检查结果	单位	参考值	提示
γ-谷氨酰转肽酶 (GGT)	32.0	U/L	10--60	
丙氨酸氨基转移酶 (ALT)	26.00	U/L	9--50	
门冬氨酸氨基转移酶 (AST)	16.00	U/L	15--40	
谷草比谷丙	0.62		0.4--2.5	

***小结:**

未见异常

操作员：刘慧芳 检查日期：2024-11-19 检查医生：康建忠

血脂三项

项目名称	检查结果	单位	参考值	提示
总胆固醇 (CHOL)	4.87	mmol/L	2.59--5.2	
甘油三脂 (TG)	1.66	mmol/L	0.7--1.7	
高密度脂蛋白 (HDL)	1.26	mmol/L	0.77--1.55	

***小结:**

未见异常

操作员：刘慧芳 检查日期：2024-11-19 检查医生：康建忠

大同瑞慈康复医院 12导联心电图报告

安臻凯 男 26岁

体检号:409047

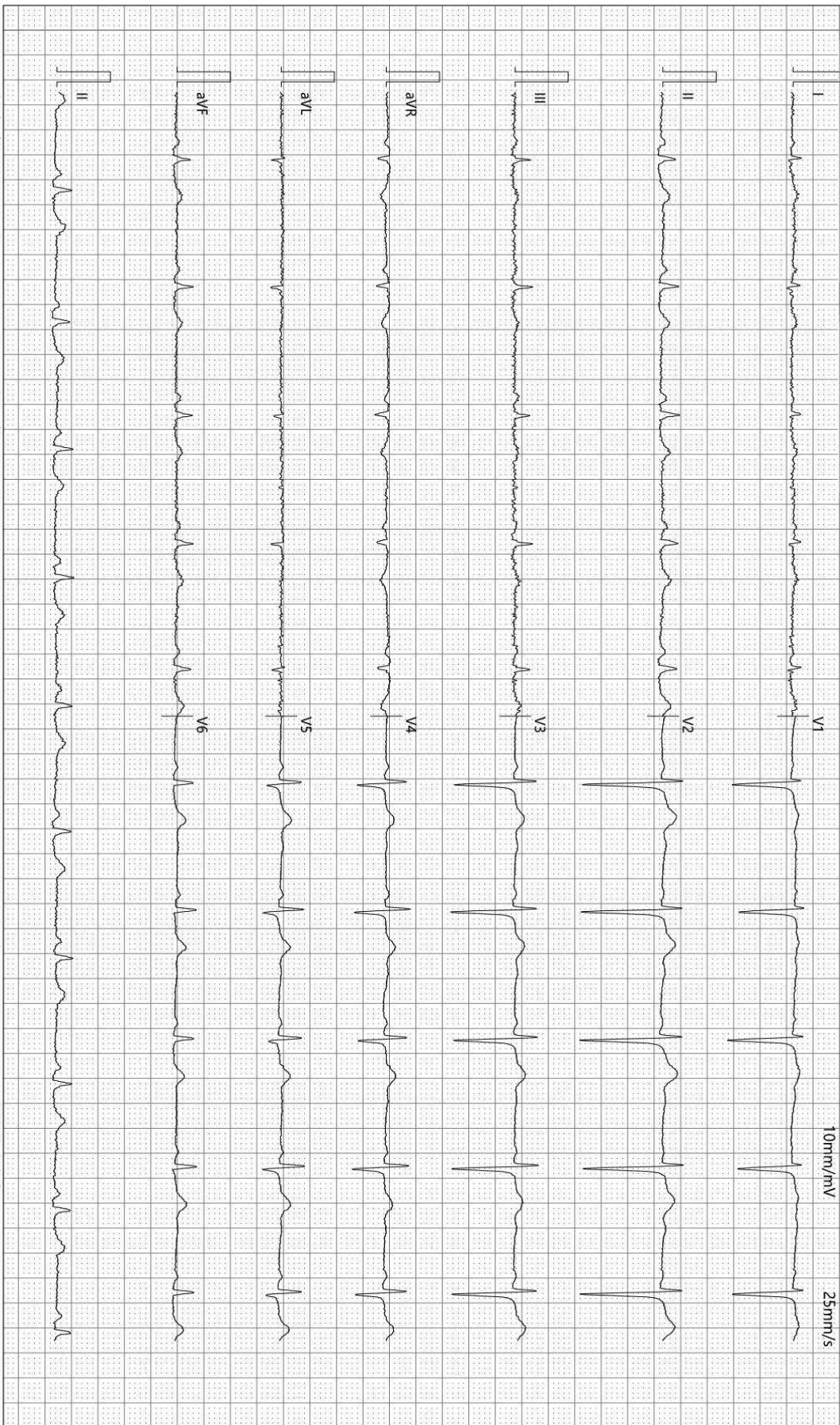
病床号:

诊断结果:

- 1.窦性心动过缓
- 2.肢导低电压

诊断医生:

HR : 59 ↓ bpm [60 ~ 100bpm]
P : 104ms [0 ~ 110ms]
PR : 147ms [120 ~ 200ms]
QRS : 89ms [60 ~ 100ms]
QT/QTc : 431/427ms [320 ~ 440/0 ~ 450ms]
P/QRS/T : 68/77/63deg. [0 ~ 75/-30 ~ 90/0 ~ 75deg]
RV5/SV1 : 0.447/1.104mV [0.0 ~ 2.5/0.0 ~ 2.0mV]



检查时间:2024-11-19 09:42:12

诊断时间:2024-11-19 09:48:29

SEMIP V1 90

仅供临床参考

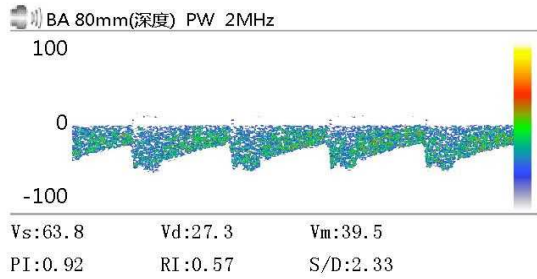
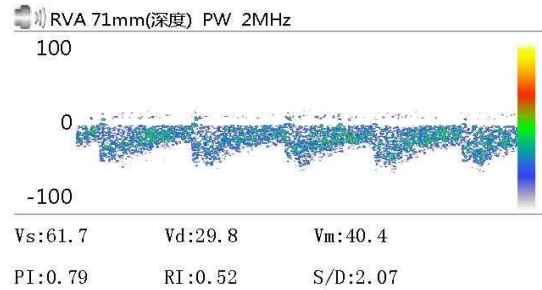
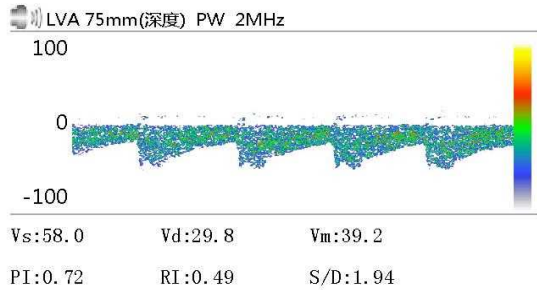
Text



大同瑞慈健康体检

颅内多普勒血流图 (TCD) 检查报告单

姓名: 安臻凯 性别: 男 年龄: 26 岁 检查号: 2212220587
 申请科室: 体检科 申请医师: 李菊蓉 检查类型: 颅内血管 床号:



Vs: Vd: Vm:
 PI: RI: S/D:

Vs: Vd: Vm:
 PI: RI: S/D:

Vs: Vd: Vm:
 PI: RI: S/D:

医生意见

结论: 椎-基底动脉脑血管超声未见异常。

李菊蓉

检查日期: 2024-11-19

本报告单仅提供临床参考

Rich 大同瑞慈康复医院
超声诊断图文报告

流水号: 2212220587

超声号: 1751446

姓名: 安臻凯

年龄: 26 岁

性别: 男

检查设备: Vivid E95

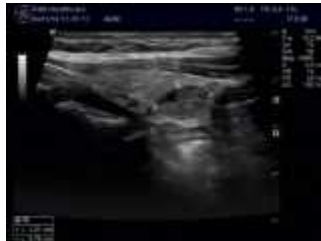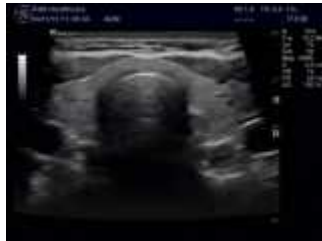体检号: 409047

申请医院: 本院

体检科室: 体检科

检查部位: 甲状腺彩超

经典图像:



影像所见:

甲状腺双侧叶形态正常, 包膜完整, 左侧叶下极实质内探及大小约 1.2*0.8cm 囊实性结节, 形态规则, 边界清, 内回声欠均匀, 结节内部可见少量血流信号, 余实质回声均匀。
双侧颈部未见明显肿大淋巴结。

影像诊断:

甲状腺左侧叶结节 TI-RADS 3 级

报告医师: 李菊蓉

检查日期: 2024-11-19

审核医师: 李菊蓉

报告日期: 2024-11-19



注: 本报告仅供临床医生参考!

地址: 大同市魏都大道 79 号。若有疑问, 请致电: 0352-2830580

Rich 大同瑞慈康复医院
超声诊断图文报告

流水号: 2212220587

超声号: 1751451

姓名: 安臻凯

年龄: 26岁

性别: 男

检查设备: Vivid E95

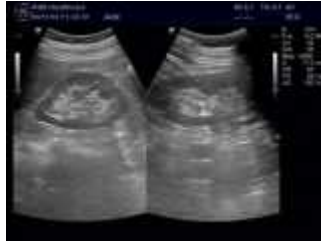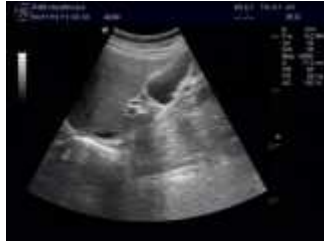体检号: 409047

申请医院: 本院

体检科室: 体检科

检查部位: 全腹彩超

经典图像:



影像所见:

肝脏大小形态正常, 包膜光滑完整, 实质回声细腻增强, 肝内管道系统走行欠清晰, 门静脉及肝内胆管不扩张。
胆囊大小形态正常, 壁不厚、光滑, 囊内透声好, 肝外胆管不扩张。
胰腺大小形态正常, 实质回声均匀, 主胰管不扩张。
脾脏大小形态正常, 实质回声均匀, 脾门静脉不宽。
双肾大小形态正常, 皮髓质分界清晰, 集合系统未见分离, 双侧输尿管未见扩张。

影像诊断:

轻度脂肪肝

报告医师: 李菊蓉

检查日期: 2024-11-19

审核医师: 李菊蓉

报告日期: 2024-11-19



注: 本报告仅供临床医生参考!

地址: 大同市魏都大道 79 号。若有疑问, 请致电: 0352---2830580

姓名: 安臻凯

年龄: 26岁

性别: 男

检查设备: 西门子数字X线摄影

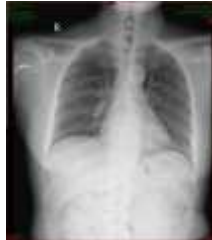体检号: 409047

申请医院: 本院

体检科室: 体检科

检查部位: 胸部正位片

经典图像:



影像所见:

胸廓对称。气管居中，纵隔无移位。双肺野清晰。肺门影未见增大。心脏大小、形态正常。双膈面光滑，肋膈角锐利。

影像诊断:

胸部平片未见异常。

报告医师: 李贵

检查日期: 2024-11-19

审核医师: 李贵

报告日期: 2024-11-19