



2212220571

大同瑞慈健康体检

报 告 册

体检编号	409031	工号	55
姓名	高丁丁		
性别	男	年龄	32岁
单位	大同市平城区环境治理监督		
部门	大同市平城区环境治理监督大队		
联系电话	15035210388		
体检日期	2025-11-07		

尊敬的高丁丁先生您好！

首先，瑞慈健康体检全体员工欢迎您的光临，并对您的信任表示衷心的感谢！

您于 2025-11-07 （体检编号：409031）完成健康检查，本机构的各科医生已根据您的体检项目及结果，汇总成此份健康体检报告，并经总检医生审核。据此提出对您健康状况的综合分析及建议。

瑞慈健康体检倡导“大健康、大康复”，提出“健康是第一财富（Rich）”的人文理念。希望您仔细阅读并妥善地保管此份健康体检报告，并认真关注报告中的提示与建议，若您对报告内容有任何疑问，可直接与瑞慈健康体检客服部联系，进一步咨询。

健康体检咨询电话：0352-2824444

客户服务咨询电话：0352-2830597

400-6112995

瑞慈健康体检报告由下列内容组成：

第一部分：主检报告

第二部分：分科分项结果

第三部分：检验报告

第四部分：附表

主检报告

检查综述

- 1、【身高、体重、血压】 (1) 体重指数 28.07：超重
- 2、【血常规（五分类）】 血小板分布宽度(PDW)偏低(10.8 fl)
- 3、【血 HP 检测】 幽门螺旋杆菌抗体检测阳性
- 4、【肾功三项】 尿酸(UA)偏高(425.00 umol/L)
- 5、【尿液分析+尿沉渣】 隐血(ERY)+-
- 6、【全腹彩超】 1. 轻度脂肪肝 2. 前列腺钙化斑

医生建议

【超重】：

- (1) 体重指数是判断体重超标或偏低的主要指标。体重是反映和衡量一个人健康状况的重要标志之一，过胖和过瘦都不利于健康，身高体重不协调也不会给人以美感。体重的变化，还会直接反映身体长期的热量平衡状态。
- (2) 当需要比较及分析一个人的体重对于不同身高的人所带来的健康影响时，体重指数是一个中立而可靠的指标。其主要适用于需要体重测试、体型肥胖和全身检查的人群。
- (3) 体重指数（BMI）是世界卫生组织推荐的国际统一使用的肥胖分型标准，也是目前国际上常用的衡量人体胖瘦程度以及是否健康的一个标准，其计算方式为： $BMI = \text{体重（千克）} / \text{身高（米} \times \text{米）}$ 。成人的标准值是 BMI 18.5-23.9 之间。低于 18.5 为体重指数偏低；高于 23.9 则为体重指数偏高。
- (4) 一般表现为体重超重或肥胖，超重及肥胖会出现一系列代谢性疾病，如高血压、高血糖、高血脂、高尿酸血症等，所以体重指数偏高者一定要注意控制体重。
- (5) 合理控制饮食，食品多样化，食物纤维可适量增加，饮食规律，避免暴饮暴食，低盐、低脂饮食为主，减少高热量食物的摄入。
- (6) 加强体育锻炼，每天最少保持 30 分钟的中等强度运动。鼓励每天至少快步走 6000 步比较健康。肥胖患者不适合较剧烈的运动，会加重膝关节的负担，可以选择游泳、划船等对膝关节负荷较小的运动。
- (7) 定期检查血糖、血脂、肝功、肝脏 B 超等，积极治疗基础性疾病。
- (8) 减少热量摄取及增加热量消耗。强调以健康行为、饮食、运动为主的综合治疗。

【血小板分布宽度(PDW)偏低】：

- (1) 供内科结合临床参考。

【幽门螺旋杆菌抗体检测阳性】：

- (1) 建议往消化内科进一步诊断治疗，定期复查。
- (2) 幽门螺杆菌（Hp）感染是慢性胃炎、消化性溃疡的主要病因，也是非贲门胃癌的一个明确致病因子。Hp 在普通人中的感染率为 35%—87%，在胃炎和胃溃疡患者中的感染率超过 90%。
- (3) 建议以下 4 类人群在消化内科医生的指导下接受根除 Hp 的治疗：消化性溃疡患者，以及有并发症（消化道出血、穿孔等）或接受过胃部手术的患者、低度恶性的胃黏膜相关淋巴样组织淋巴瘤患者、萎缩性胃炎患者、一级亲属（父母、兄弟姐妹）中有胃癌患者的 Hp 感染者。
- (4) 幽门螺杆菌（Hp）主要通过“人—人”、“粪—口”传播，Hp 感染在家庭内有明显的聚集现象。如父母若感染了 Hp，其子女感染的机会要比一般家庭高得多。因此，若家庭成员中有 Hp 感染者，用餐时最好采用“分食制”。

【尿酸(UA)偏高】：

- (1)尿酸(UA)是体内嘌呤代谢的最终产物。食物中的核酸分解生成嘌呤，体内组织中的核酸分解成嘌呤核苷，嘌呤和嘌呤核苷经过分解脱氨及氧化作用生成尿酸(UA)。
- (2)大部分的尿酸由肾脏排出，其余在肝脏分解破坏或随胆汁排泄。肾脏在排泄尿酸过程中，由肾小球滤出尿酸，若肾功能不好的人，排泄功能差，尿中排出的尿酸少了，血尿酸就会增高。
- (3)常见于肾脏疾病(如急性慢性肾炎、肾结核、肾积水晚期等)；还可见于长期吃高嘌呤食物，如动物内脏、海鲜、贝类等，这种情况下，若不控制饮食，导致嘌呤长期偏高，即使肾功能正常，也会受高浓度尿酸的影响。
- (4)另外，需要警惕的是，若尿酸长期偏高，会由尿酸盐结晶沉积引起痛风性关节炎、慢性间质性肾炎，血尿酸增高是诊断痛风的主要依据。
- (5)应避免食用含嘌呤高的食物，如各种动物内脏、豆制品、海鲜等，不要喝酒，尤其是啤酒。忌酸性食物，忌醋，多喝水，每日尿量在2公升以上，碱化尿液。
- (6)必要时在肾内科医生指导下进行降尿酸治疗，定期复查。

【隐血(ERY)+-】：

- (1)尿隐血可分为肉眼血尿和镜下血尿。肉眼血尿是指肉眼能见到血色的尿，尿液呈洗肉水色或血色，通常在1000ml尿中含有1ml血液即肉眼可见。镜下血尿是指尿的颜色正常，通过显微镜可以观察到尿液中含红细胞，通常离心沉淀后的尿液镜检每高倍视野有红细胞3个以上。
- (2)尿隐血是泌尿系疾病常见的症状之一，生理情况下女性生理期、运动后等都可以引起，病理情况下大多是由泌尿系统疾病引起，如泌尿系炎症、尿路结石等，也有一些血尿是由全身性疾病或泌尿系统邻近器官所致。
- (3)需要指出的是：尿液呈红色并不都是血尿，有些药物、食物都能使尿液呈红色、橙色或褐色；由于严重创伤、错误输血等大量红细胞或组织破坏，也可导致血红蛋白或肌红蛋白血尿。
- (4)建议往泌尿外科进一步复查，以明确诊断。

【前列腺钙化斑】：

- (1)1、前列腺钙化斑大多数是由于前列腺炎症之后，前列腺内部组织局部出现了纤维化、钙质沉积而引起的。多数患者都是在体检时通过彩超检查时发现的，一般情况没有不适症状不需治疗。2、部分患者如有不适症状，建议前往泌尿科诊断治疗。

【轻度脂肪肝】：

- (1)脂肪肝是指肝脏被脂肪浸润，为一种多病因引起的获得性疾病。
- (2)脂肪肝是以肝细胞脂肪变性和脂肪蓄积为病理特征，最常见易患因素有超重或肥胖、进食油腻食物、高脂血症(尤其甘油三酯升高)、营养失调(营养过量或不足)、饮酒、高脂血症、少运动、糖耐量异常、减肥造成体重急剧下降、营养不良、中毒和药物等。
- (3)当肝内脂类(主要为甘油三酯)含量超过肝重的5%时为脂肪肝。脂肪肝是一个常见的临床现象，不是一个独立性的疾病。
- (4)值得注意的是，过多的脂肪在肝组织、肝细胞内浸润，引起肝细胞肿大，严重可致肝硬化。脂肪肝是可逆性的，合理饮食、运动及治疗后可恢复。
- (5)合理控制饮食，控制总摄入量，低盐、低脂和低糖类饮食，少吃动物内脏，多吃蔬菜水果；
- (6)控制危险因素，如控制体重、改善胰岛素抵抗、调整血脂紊乱，戒酒、戒烟，坚持长期有氧运动，加强体育锻炼；
- (7)定期复查腹部彩超、血脂、肝功能。

汇总医生： 丁昊炜

主检日期： 2025-11-08

主检医生：

分科结果

身高、体重、血压

项目名称	检查结果	项目名称	检查结果
身高	173cm	体重	84kg
血压	133/79mmHg		

***小结：**

(1) 体重指数 28.07：超重

操作员：杨彦霞

检查日期：2025-11-07

检查医生：名燕凌

检验报告

尿液分析+尿沉渣

项目名称	检查结果	单位	参考值	提示
白细胞尿	0	个/u1	0--13	
上皮细胞(EC)	0	/HP	0--28	
管型(CAST)	0	个/u1	0--1	
霉菌(尿)	0	/HP	0--0	
结晶	0	/HP	0--10	
透明度(CLA)	清亮			
胆红素(BIL)	-		阴性	
隐血(ERY)	+-		阴性	
小圆上皮细胞(SRC)	0	个/u1	0--0	
维生素C	-		阴性	
异常红细胞	0	个/u1	0--3	
红细胞(正常)	0	个/u1	0--6	
鳞状上皮细胞	0	个/u1	0--0	
粘液丝	0	个/u1	0--0	
颜色(Colour)	淡黄色			
尿葡萄糖(GLU)	-		阴性	
酮体(KET)	-		阴性	
比重(SG)	1.015		1.003--1.030	
酸碱度(PH)	6.0		4.5--8.0	
尿蛋白质(PRO)	-		阴性	
尿胆原(URO)	-		阴性	
亚硝酸盐(NIT)	-		阴性	
红细胞(尿)(RBC)	0	个/u1	0--6	
尿白细胞(LEU)	-		阴性	

*小结：

隐血 (ERY) +-

操作员：祁佳佳 检查日期：2025-11-07 检查医生：康建忠

血常规（五分类）

项目名称	检查结果	单位	参考值	提示
白细胞(WBC)	4.24	$10^9/L$	3.5--9.5	
淋巴细胞绝对值(LY#)	1.54	$10^9/L$	1.1--3.2	
淋巴细胞百分比(LY%)	36.4	%	20--50	
中性粒细胞绝对值(GR#)	2.39	$10^9/L$	1.8--6.3	
中性粒细胞百分比(GR%)	56.4	%	40--75	
嗜碱性粒细胞绝对值(BA#)	0.01	$10^9/L$	0--0.06	
嗜碱性粒细胞百分比(BA%)	0.1	%	0--1.0	
嗜酸性粒细胞绝对值(E0#)	0.05	$10^9/L$	0.02--0.52	
嗜酸性粒细胞百分比(E0%)	1.2	%	0.4--8	
血小板(PLT)	198	$10^9/L$	125--350	
血小板分布宽度(PDW)	10.8	%	15--17	↓
平均血小板体积(MPV)	9.3	f1	6.0--14.0	
血小板压积(PCT)	0.184	%	0.11--0.28	
红细胞(RBC)	5.17	$10^{12}/L$	4.3--5.8	
血红蛋白	158	g/L	130--175	
红细胞压积(HCT)	48.1	%	40--50	
红细胞平均体积(MCV)	93.0	f1	82--100	
平均血红蛋白含量(MCH)	30.5	pg	27--34	
平均血红蛋白浓度(MCHC)	328	g/L	316--354	
单核细胞绝对值(MO#)	0.25	$10^9/L$	0.1--0.6	
单核细胞百分比(MO%)	5.9	%	3--10	
红细胞分布宽度标准差(RDW-SD)	43.7	f1	35--56	
红细胞分布宽度变异系数(RDW-CV)	13.1	%	10.6--16.6	

大血小板比率	21.3	%	11--45	
大血小板数目	42	$10^9/L$	30--90	
未成熟粒细胞数目	0.00	$10^9/L$	0--0.6	
未成熟粒细胞百分比	0.0	%	0--10	
有核红细胞数目	0.000	$10^9/L$	0--9999	
有核红细胞百分比	0.00	/100WBC	0--9999	

***小结:**

血小板分布宽度(PDW)偏低(10.8 f1)

操作员：祁佳佳 检查日期:2025-11-07 检查医生:康建忠

血 HP 检测

项目名称	检查结果	单位	参考值	提示
幽门螺旋杆菌抗体检测	阳性 (+)		阴性 (-)	*

***小结:**

幽门螺旋杆菌抗体检测阳性

操作员：祁佳佳 检查日期:2025-11-07 检查医生:康建忠

肾功三项

项目名称	检查结果	单位	参考值	提示
肌酐(CREA)	65.60	$\mu\text{mol/L}$	57--97	
尿酸(UA)	425.00	$\mu\text{mol/L}$	200--420	↑
尿素测定(Urea)	3.90	mmol/L	3.1--8.0	

***小结:**

尿酸(UA)偏高(425.00 $\mu\text{mol/L}$)

操作员：刘慧芳 检查日期:2025-11-07 检查医生:康建忠

空腹血糖

项目名称	检查结果	单位	参考值	提示
葡萄糖(GLU)	4.87	mmol/L	3.89--6.1	

***小结:**

未见异常

操作员：刘慧芳 检查日期：2025-11-07 检查医生：康建忠

肝功能三项

项目名称	检查结果	单位	参考值	提示
γ-谷氨酰转肽酶(GGT)	28.0	U/L	10--60	
丙氨酸氨基转移酶(ALT)	43.00	U/L	9--50	
门冬氨酸氨基转移酶(AST)	22.00	U/L	15--40	
谷草比谷丙	0.51		0.4--2.5	

***小结:**

未见异常

操作员：刘慧芳 检查日期：2025-11-07 检查医生：康建忠

血脂三项

项目名称	检查结果	单位	参考值	提示
总胆固醇(CHOL)	4.43	mmol/L	2.59--5.2	
甘油三脂(TG)	1.31	mmol/L	0.7--1.7	
高密度脂蛋白(HDL)	0.93	mmol/L	0.77--1.55	

***小结:**

未见异常

操作员：刘慧芳 检查日期：2025-11-07 检查医生：康建忠

大同瑞慈康复医院 12导联心电图报告

高丁丁 男 32岁 体检号:409031

病床号:

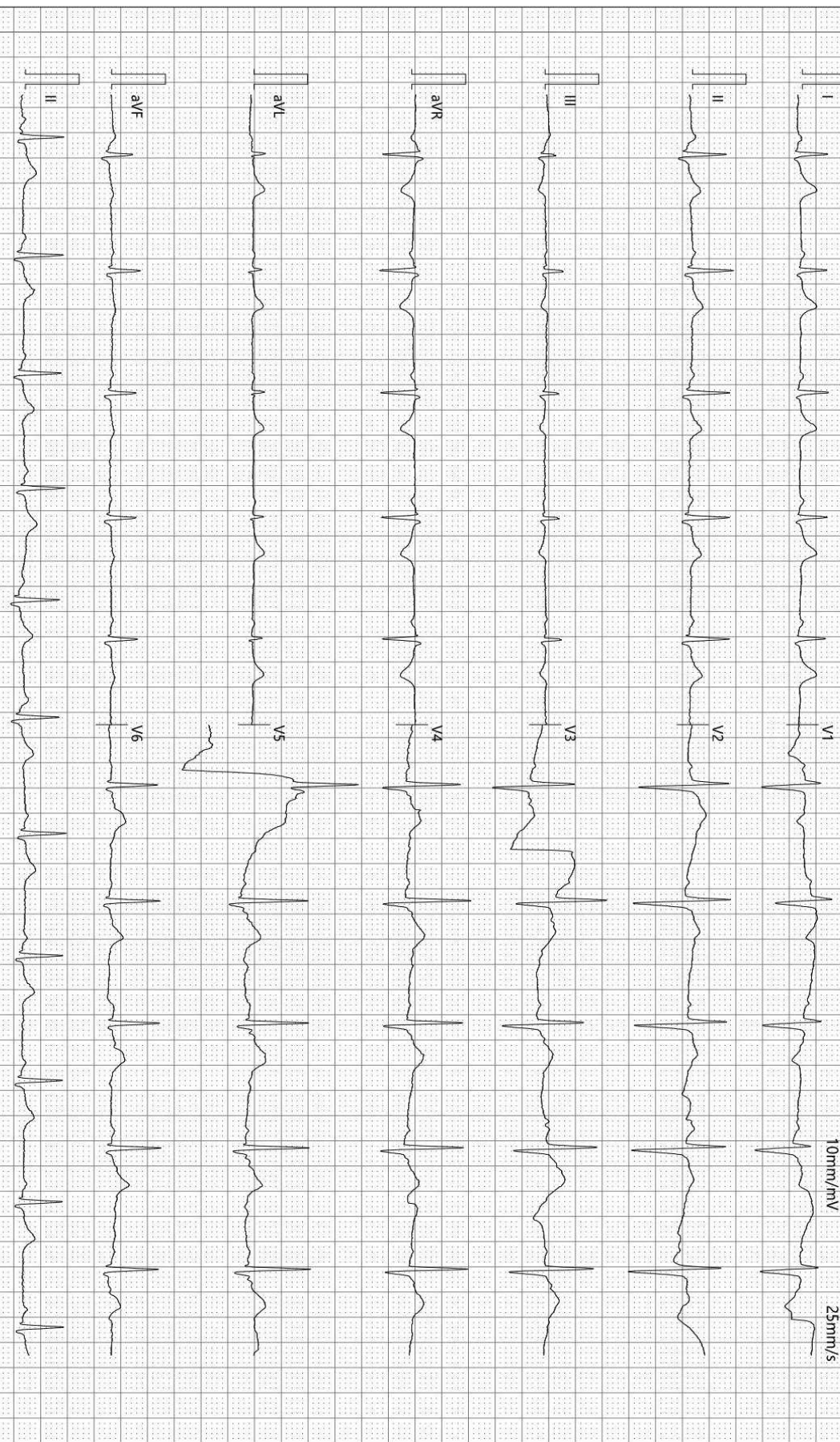
诊断结果:

- 1.窦性心律
- 2.正常心电图

诊断医生:

张之生

HR : 63bpm [60~100bpm]
 P : 104ms [0~110ms]
 PR : 152ms [120~200ms]
 QRS : 100ms [60~100ms]
 QT/QTc : 426/438ms [320~440/0~450ms]
 P/QRS/T : 36/50/13deg. [0~75/-30~90/0~75deg]
 RV5/SV1 : 1.222/0.726mV [0.0~2.5/0.0~2.0mV]



检查时间:2025-11-07 09:21:53

诊断时间:2025-11-07 09:35:10

SEMIP V1 90

仅供临床参考

Text

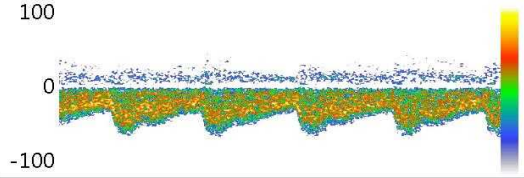


大同瑞慈健康体检

颅内多普勒血流图 (TCD) 检查报告单


姓名: 高丁丁 性别: 男 年龄: 32 岁 检查号: 2212220571
 申请科室: 体检科 申请医师: 李菊蓉 检查类型: 颅内血管 床号:

LVA 66mm(深度) PW 2MHz



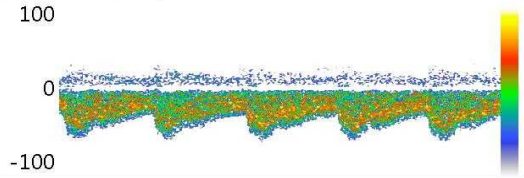
Vs:65.4 Vd:34.8 Vm:45.0
 PI:0.68 RI:0.47 S/D:1.88

RVA 70mm(深度) PW 2MHz



Vs:69.6 Vd:36.4 Vm:47.5
 PI:0.70 RI:0.48 S/D:1.91

BA 68mm(深度) PW 2MHz



Vs:67.5 Vd:36.4 Vm:46.8
 PI:0.66 RI:0.46 S/D:1.85

Vs: Vd: Vm:
 PI: RI: S/D:

Vs: Vd: Vm:
 PI: RI: S/D:

Vs: Vd: Vm:
 PI: RI: S/D:

医生意见

结论: 椎-基底动脉脑血管超声未见异常。

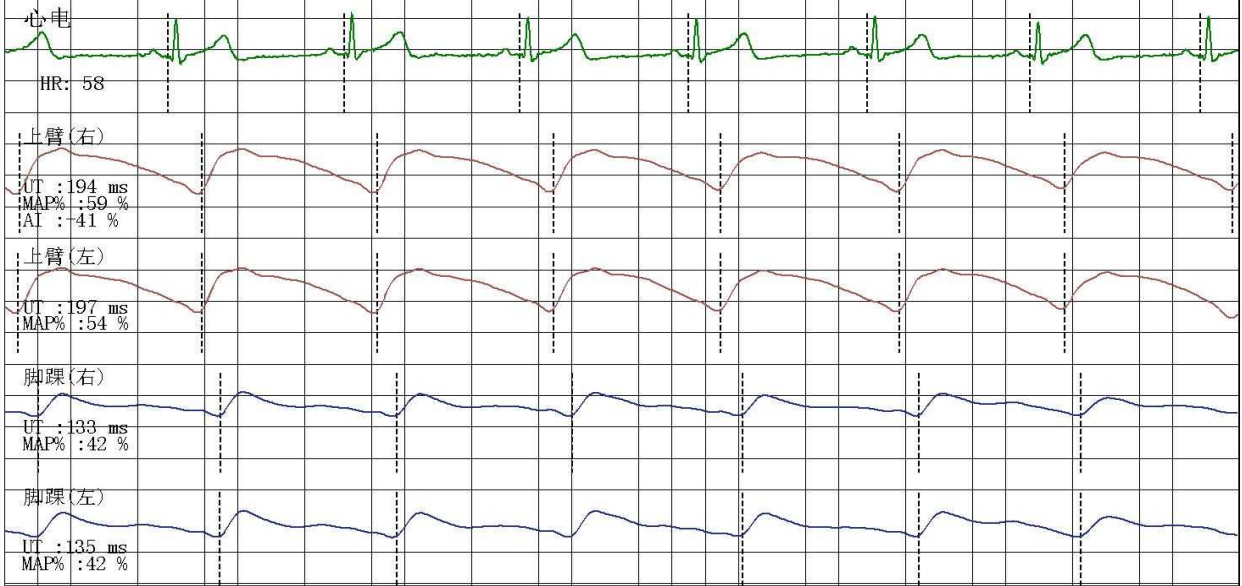
李菊蓉

检查日期: 2025-11-07

本报告单仅提供临床参考

大同瑞慈健康体检 动脉阻塞与僵硬度检测报告单

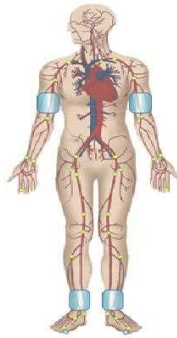
病历号: 2212220571 检查号: 9765
姓名: 高丁丁 性别: 男 年龄: 32 岁
身高: 173.0 cm 体重: 84.0 kg BMI: 28.1



四肢动脉血压值(mmHg)

上臂(右)

SBP: 115
MBP: 90
DBP: 73
PP: 42



上臂(左)

SBP: 122
MBP: 93
DBP: 71
PP: 51

脚踝(右)

SBP: 161
MBP: 113
DBP: 72
PP: 89

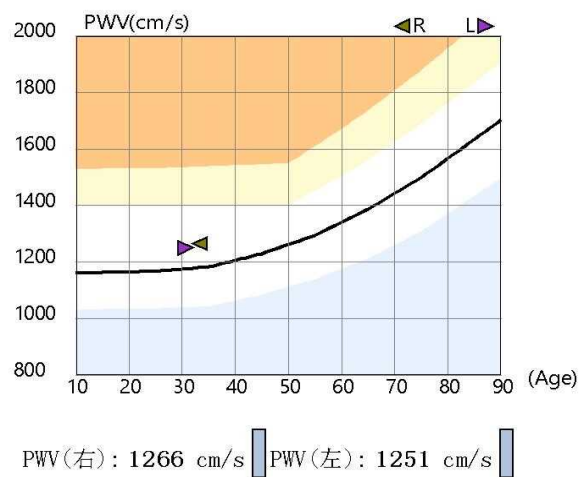
脚踝(左)

SBP: 146
MBP: 104
DBP: 70
PP: 76

动脉阻塞值

ABI(R): 1.32 ABI(L): 1.20
BAI(R): 0.71 BAI(L): 0.76

动脉硬化分析(PWV)图



检查所见

双侧上肢血压正常; 双侧上肢血压无明显差异; 双侧上肢脉压正常; 双侧下肢血压无明显差异; 双侧下肢脉压增大;
双侧下肢静态ABI在正常范围;
双侧baPWV正常范围;
四肢动脉脉搏波形未见异常。

诊断所见

外周动脉检测未见异常。

操作者: 邢秀彬

检查日期: 2025-11-07

地址: 大同市平城区魏都大道79号

高血压判断依据《中国高血压防治指南》(第三版)
ABI判断依据《2011版美国心脏协会/美国心脏病学会周围动脉疾病指南》
电话:

Rich 大同瑞慈康复医院
超声诊断图文报告

流水号: 2212220571

超声号: 2024954

姓名: 高丁丁

年龄: 32 岁

性别: 男

检查设备: Vivid E95

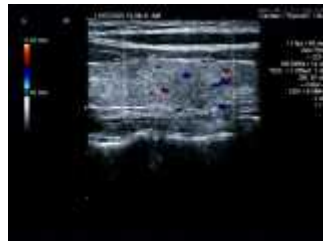
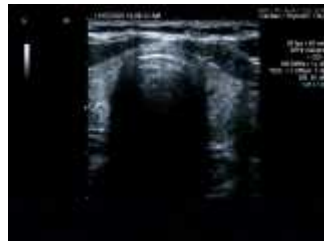体检号: 409031

申请医院: 本院

体检科室: 体检科

检查部位: 甲状腺彩超

经典图像:



影像所见:

甲状腺双侧叶形态正常, 包膜完整, 实质回声均匀, CDFI: 未见异常血流信号。
双侧颈部未见明显肿大淋巴结。

影像诊断:

甲状腺双侧叶未见异常

报告医师: 李菊蓉

检查日期: 2025-11-07

审核医师: 李菊蓉

报告日期: 2025-11-07



注: 本报告仅供临床医生参考!

地址: 大同市魏都大道 79 号。若有疑问, 请致电: 0352---2830580

Rich 大同瑞慈康复医院
超声诊断图文报告

流水号: 2212220571

超声号: 2024956

姓名: 高丁丁

年龄: 32岁

性别: 男

检查设备: Vivid E95

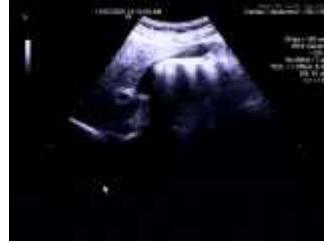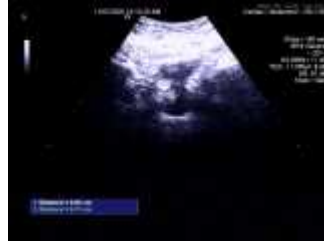体检号: 409031

申请医院: 本院

体检科室: 体检科

检查部位: 全腹彩超

经典图像:



影像所见:

肝脏大小形态正常, 包膜光滑完整, 实质回声细腻、增强, 肝内管道系统走行欠清晰, 门静脉及肝内胆管不扩张。
胆囊大小形态正常, 壁不厚、光滑, 囊内透声好, 肝外胆管不扩张。
胰腺大小形态正常, 实质回声均匀, 主胰管不扩张。
脾脏大小形态正常, 实质回声均匀, 脾门静脉不宽。
双肾大小形态正常, 皮髓质分界清晰, 集合系统未见分离, 双侧输尿管未见扩张。
膀胱充盈欠佳。
前列腺形态正常, 大小约 3.5*2.7*2.7cm, 实质回声欠均匀, 其内探及强回声斑, 大小约 0.9*0.7cm。

影像诊断:

1. 轻度脂肪肝
2. 前列腺钙化斑

报告医师: 李菊蓉

检查日期: 2025-11-07

审核医师: 李菊蓉

报告日期: 2025-11-07



注: 本报告仅供临床医生参考!

地址: 大同市魏都大道 79 号。若有疑问, 请致电: 0352---2830580

姓名: 高丁丁

年龄: 32岁

性别: 男

检查设备: 西门子数字X线摄影

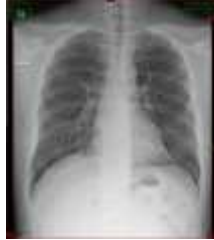体检号: 409031

申请医院: 本院

体检科室: 体检科

检查部位: 胸部正位片

经典图像:



影像所见:

胸廓对称。气管居中，纵隔无移位。双肺野清晰。肺门影未见增大。心脏大小、形态正常。双膈面光滑，肋膈角锐利。

影像诊断:

胸部平片未见异常。

报告医师: 李贵

检查日期: 2025-11-07

审核医师: 李贵

报告日期: 2025-11-07