



2212220545

# 大同瑞慈健康体检

## 报 告 册

体检编号	409005	工号	29
姓名	王飞		
性别	男	年龄	31岁
单位	大同市平城区环境治理监督		
部门	大同市平城区环境治理监督大队		
联系电话	15835364222		
体检日期	2024-08-20		

尊敬的王飞先生您好！

首先，瑞慈健康体检全体员工欢迎您的光临，并对您的信任表示衷心的感谢！

您于 2024-08-20 （体检编号：409005）完成健康检查，本机构的各科医生已根据您的体检项目及结果，汇总成此份健康体检报告，并经总检医生审核。据此提出对您健康状况的综合分析及建议。

瑞慈健康体检倡导“大健康、大康复”，提出“健康是第一财富（Rich）”的人文理念。希望您仔细阅读并妥善地保管此份健康体检报告，并认真关注报告中的提示与建议，若您对报告内容有任何疑问，可直接与瑞慈健康体检客服部联系，进一步咨询。

健康体检咨询电话：**0352-2824444**

客户服务咨询电话：**0352-2830597**

**400-6112995**

瑞慈健康体检报告由下列内容组成：

第一部分：主检报告

第二部分：分科分项结果

第三部分：检验报告

第四部分：附表

## 主检报告

### 检查综述

- 【身高、体重、血压】 (1) 体重指数 32.85：轻度肥胖
- 【血常规（五分类）】 中性粒细胞绝对值(GR#)偏高(6.37  $10^9/L$ ) 红细胞平均体积(MCV)偏低(81.8 f1) 平均血红蛋白含量(MCH)偏低(26.4 pg)
- 【肾功三项】 肌酐(CREA)偏低(56.00  $\mu\text{mol/L}$ )
- 【肝功能三项】 门冬氨酸氨基转移酶(AST)偏低(11.00 U/L)
- 【心肌酶谱】 肌酸激酶(CK)偏低(36.00 U/L)
- 【尿液分析+尿沉渣】 粘液丝偏高(24 /HP) 尿白细胞(LEU)1+
- 【肺部双源 CT】 左肺舌段纤维粘连
- 【心电图】 1. 窦性心律 2. 心电图轴右偏 3. 逆钟向转位
- 【甲状腺彩超】 1. 甲状腺弥漫性病变 建议甲功 2. 甲状腺右侧叶结节 TI-RADS III 级
- 【全腹彩超】 1. 轻-中度 脂肪肝 2. 胆囊多发结石

### 医生建议

#### 【轻度肥胖】：

- 体重指数是判断体重超标或偏低的主要指标。体重是反映和衡量一个人健康状况的重要标志之一，过胖和过瘦都不利于健康，身高体重不协调也不会给人以美感。体重的变化，还会直接反映身体长期的热量平衡状态。
- 当需要比较及分析一个人的体重对于不同身高的人所带来的健康影响时，体重指数是一个中立而可靠的指标。其主要适用于需要体重测试、体型肥胖和全身检查的人群。
- 体重指数(BMI)是世界卫生组织推荐的国际统一使用的肥胖分型标准，也是目前国际上常用的衡量人体胖瘦程度以及是否健康的一个标准，其计算方式为： $BMI = \text{体重(千克)} / \text{身高(米} \times \text{米)}$ 。成人的标准值是 BMI18.5-23.9 之间。低于 18.5 为体重指数偏低；高于 23.9 则为体重指数偏高。
- 一般表现为体重超重或肥胖，超重及肥胖会出现一系列代谢性疾病，如高血压、高血糖、高血脂、高尿酸血症等，所以体重指数偏高者一定要注意控制体重。
- 合理控制饮食，食品多样化，食物纤维可适量增加，饮食规律，避免暴饮暴食，低盐、低脂饮食为主，减少高热量食物的摄入。
- 加强体育锻炼，每天最少保持 30 分钟的中等强度运动。鼓励每天至少快步走 6000 步比较健康。肥胖患者不适合较剧烈的运动，会加重膝关节的负担，可以选择游泳、划船等对膝关节负荷较小的运动。
- 定期检查血糖、血脂、肝功、肝脏 B 超等，积极治疗基础性疾病。
- 减少热量摄取及增加热量消耗。强调以健康行为、饮食、运动为主的综合治疗。

#### 【红细胞平均体积(MCV)偏低】：

- 供内科结合临床参考。

#### 【平均血红蛋白含量(MCH)偏低】：

- 供内科结合临床参考。

#### 【中性粒细胞绝对值(GR#)偏高】：

(1) 结合白细胞计数，供内科临床参考。

**【肌酐(CREA)偏低】：**

- (1) 临床上肾功能检查项目很多，常规体检一般只做三项测定，即血肌酐(Cr)、血尿素氮(BUN)、血尿酸(UA)，通过这三项可初筛肾功能的情况。
- (2) 血肌酐(Cr)由外源性和内源性两类组成。血肌酐是肌肉中肌酸代谢的最终产物，产生之后会被血液运到肾脏由肾小球滤过排出体外，肾小管基本不吸收且分泌量较少。
- (3) 在外源性肌酐摄入量保持稳定的情况下，血中肌酐浓度取决于肾小球滤过能力，当肾实质损害，肾小球滤过率下降至正常人的1/3时肌酐浓度就会明显上升，故测定肌酐浓度可作为肾小球滤过受损的指标，也是判定肾功能是否受损的重要指标。
- (4) 血肌酐升高常见于各种原因引起的滤过功能减退，如急慢性肾衰竭；另外如果血肌酐在正常高值附近，就要引起重视了，若同时尿常规也有问题，建议尽快前往肾内科诊治。
- (5) 在临床上如果肉食摄入过多、体育活动多导致肌肉分解代谢旺盛、体型强壮的人肌酐水平易偏高；反之，长期素食、卧床、肌肉萎缩、体型瘦小的人肌酐水平易偏低，需要饮食均衡，加强蛋白质的摄入。

**【门冬氨酸氨基转移酶(AST)偏低】：**

- (1) 建议消化内科诊断治疗。

**【肌酸激酶(CK)偏低】：**

- (1) 供临床参考，定期复查。

**【粘液丝偏高】：**

- (1) 尿常规中粘液丝是由尿路中细胞分泌出来的，在有尿路感染时分泌会明显增多，且伴有炎症细胞的出现。
- (2) 粘液丝偏高，可分为生理性偏高和病理性偏高两种，生理性偏高一般是由于喝水较少导致的尿液浓缩，一般在喝水后就能达到稀释的效果。
- (3) 病理性的粘液丝偏高是由于泌尿系炎症或者是前列腺炎导致的，需要注意观察，多喝水，同时有白细胞等炎症细胞增多时，应及时服用抗感染药物治疗。如果仅有粘液丝的增多而没有白细胞等炎症细胞增多时，尿路有炎症的可能性不大。
- (4) 建议平时饮食注意清淡，多喝水，少吃油腻和辛辣的食物，要注意个人清洁卫生，勤洗阴部，注意休息。

**【尿白细胞(LEU)1+】：**

- (1) 建议泌尿外科诊断治疗。

**【左肺舌段纤维粘连】：**

- (1) 建议呼吸内科诊断治疗。

**【心电图右偏】：**

- (1) 生理情况下可见于瘦长体型者。病理情况下可见于各种原因引起的右室肥厚、右束支、左后分支传导阻滞、肺气肿。
- (2) 无症状者无需特殊治疗，可定期复查心电图。有症状(心悸、心慌、胸闷)者，请往心内科结合临床治疗。定期复查。

**【逆钟向转位】：**

- (1) 建议心内科结合临床

**【甲状腺弥漫性病变】：**

- (1) 甲状腺弥漫性病变是甲状腺的一种病症，临床上常见的病种，多为结节性甲状腺肿、甲状腺癌、桥本甲状腺炎、甲亢等。建议内分泌科结合临床诊治。

**【甲状腺右侧叶结节】：**

- (1) 甲状腺结节是一种常见的甲状腺疾病，很多甲状腺疾病可表现为结节，如可由甲状腺退行性变、炎症、自身免疫性及新生物等多种病变所致。甲状腺结节在各个年龄段的男女人群中均可见到，但中年女性中较多。
- (2) 甲状腺结节分良性和恶性两大类，良性的占绝大多数，恶性者不足 1%，判断甲状腺结节的良恶主要依靠病史、体格检查、放射性核素扫描、穿刺细胞学检查。
- (3) 建议往外科就诊，进一步检查，明确诊断，结合临床诊治并定期复查。

**【脂肪肝】：**

- (1) 脂肪肝是指肝脏被脂肪浸润，为一种多病因引起的获得性疾病。
- (2) 脂肪肝是以肝细胞脂肪变性和脂肪蓄积为病理特征，最常见易患因素有超重或肥胖、进食油腻食物、高脂血症（尤其甘油三酯升高）、营养失调（营养过量或不足）、饮酒、高脂血症、少运动、糖耐量异常、减肥造成体重急剧下降、营养不良、中毒和药物等。
- (3) 当肝内脂类（主要为甘油三酯）含量超过肝重的 5% 时为脂肪肝。脂肪肝是一个常见的临床现象，不是一个独立性的疾病。
- (4) 值得注意的是，过多的脂肪在肝组织、肝细胞内浸润，引起肝细胞肿大，严重可致肝硬化。脂肪肝是可逆性的，合理饮食、运动及治疗后可恢复。
- (5) 合理控制饮食，控制总摄入量，低盐、低脂和低糖类饮食，少吃动物内脏，多吃蔬菜水果；
- (6) 控制危险因素，如控制体重、改善胰岛素抵抗、调整血脂紊乱，戒酒、戒烟，坚持长期有氧运动，加强体育锻炼；
- (7) 定期复查腹部彩超、血脂、肝功能。

**【胆囊多发结石】：**

- (1) 胆囊结石患者应少吃肥肉和胆固醇含量高的食物，如蛋黄、鱼卵、蟹黄、动物内脏等食品，不吃油炸食品。
- (2) 如有右上腹隐痛不适，应素食，右侧卧位，服用 654-2、阿托品等解痉药物，消炎利胆片、金胆片、胆通等可任选一种口服。如发生上腹剧痛，应到医院治疗，不要自己随便应用止痛药。出现黄疸时，应立即就医检查，查明黄疸原因，作相应处理，切勿拖延。
- (3) 除药物治疗外，有的需震波治疗、有的可作腹腔镜手术、有的则需剖腹手术，应按医生的指导选择合适的治疗方法。定期 B 超复查。

汇总医生： 丁昊炜

主检日期： 2024-08-22

主检医生：

## 分科结果

### 身高、体重、血压

项目名称	检查结果	项目名称	检查结果
身高	183cm	体重	110kg
血压	137/87mmHg		

**\*小结：**

(1) 体重指数 32.85：轻度肥胖

操作员：赵婉如 检查日期：2024-08-20 检查医生：名燕凌

## 检验报告

## 尿液分析+尿沉渣

项目名称	检查结果	单位	参考值	提示
白细胞尿	4	个/ul	0--13	
上皮细胞(EC)	0	/HP	0--28	
管型(CAST)	0	个/ul	0--1	
霉菌(尿)	0	/HP	0--0	
结晶	0	/HP	0--10	
透明度(CLA)	清亮			
胆红素(BIL)	-		阴性	
隐血(ERY)	-		阴性	
小圆上皮细胞(SRC)	0	个/ul	0--0	
维生素C	-		阴性	
异常红细胞	0	个/ul	0--3	
红细胞(正常)	0	个/ul	0--6	
鳞状上皮细胞	0	个/ul	0--0	
粘液丝	24	个/ul	0--0	↑
颜色(Colour)	淡黄色			
尿葡萄糖(GLU)	-		阴性	
酮体(KET)	-		阴性	
比重(SG)	1.005		1.003--1.030	
酸碱度(PH)	6.5		4.5--8.0	
尿蛋白质(PRO)	-		阴性	
尿胆原(URO)	-		阴性	
亚硝酸盐(NIT)	-		阴性	
红细胞(尿)(RBC)	0	个/ul	0--6	
尿白细胞(LEU)	1+		阴性	

\*小结:

粘液丝偏高(24 /HP) 尿白细胞(LEU)1+

操作员：余雅倩 检查日期：2024-08-20 检查医生：陈建国

### 心肌酶谱

项目名称	检查结果	单位	参考值	提示
乳酸脱氢酶(LDH)	136.00	U/L	120--250	
肌酸激酶(CK)	36.00	U/L	50--310	↓
肌酸激酶同工酶(CK-Mb(M))	4	U/L	0--25	
高敏肌钙蛋白 (Tnl)	2.50	pg/ml	0--46.47	

#### \*小结:

肌酸激酶(CK)偏低(36.00 U/L)

操作员：王小雪 检查日期：2024-08-20 检查医生：陈建国

### 血常规（五分类）

项目名称	检查结果	单位	参考值	提示
白细胞(WBC)	9.39	10 <sup>9</sup> /L	3.5--9.5	
淋巴细胞绝对值(LY#)	2.39	10 <sup>9</sup> /L	1.1--3.2	
淋巴细胞百分比(LY%)	25.5	%	20--50	
中性粒细胞绝对值(GR#)	6.37	10 <sup>9</sup> /L	1.8--6.3	↑
中性粒细胞百分比(GR%)	67.9	%	40--75	
嗜碱性粒细胞绝对值(BA#)	0.01	10 <sup>9</sup> /L	0--0.06	
嗜碱性粒细胞百分比(BA%)	0.1	%	0--1.0	
嗜酸性粒细胞绝对值(EO#)	0.19	10 <sup>9</sup> /L	0.02--0.52	
嗜酸性粒细胞百分比(EO%)	2.0	%	0.4--8.0	
血小板(PLT)	331	10 <sup>9</sup> /L	125--350	
血小板分布宽度(PDW)	16.1	%	15--17	

平均血小板体积(MPV)	8.3	fl	6.0--14.0	
血小板压积(PCT)	0.275	%	0.11--0.28	
红细胞(RBC)	5.46	10 <sup>12</sup> /L	4.3--5.8	
血红蛋白	144	g/L	130--175	
红细胞压积(HCT)	44.7	%	40--50	
红细胞平均体积(MCV)	81.8	fl	82--100	↓
平均血红蛋白含量(MCH)	26.4	pg	27--34	↓
平均血红蛋白浓度(MCHC)	323	g/L	316--354	
单核细胞绝对值(MO#)	0.43	10 <sup>9</sup> /L	0.1--0.60	
单核细胞百分比(MO%)	4.5	%	3--10	
红细胞分布宽度标准差(RDW-SD)	43.9	fl	35--56	
红细胞分布宽度变异系数(RDW-CV)	14.3	%	10.6--16.6	
大血小板比率	16.9	%	11--45	
大血小板数目	56	10 <sup>9</sup> /L	30--90	
未成熟粒细胞数目	0.01	10 <sup>9</sup> /L	0--999	
未成熟粒细胞百分比	0.1	%	0--100	
有核红细胞数目	0.000	10 <sup>9</sup> /L	0--9999	
有核红细胞百分比	0.00	/100WBC	0--9999	

**\*小结:**

中性粒细胞绝对值(GR#)偏高(6.37 10<sup>9</sup>/L) 红细胞平均体积(MCV)偏低(81.8 fl) 平均血红蛋白含量(MCH)偏低(26.4 pg)

操作员：黄璐瑶 检查日期：2024-08-20 检查医生：陈建国

**血 HP 检测**

项目名称	检查结果	单位	参考值	提示
幽门螺旋杆菌抗体检测	阴性 (-)		阴性 (-)	

**\*小结:**

未见异常

操作员：黄璐瑶 检查日期：2024-08-20 检查医生：陈建国

### 肾功三项

项目名称	检查结果	单位	参考值	提示
肌酐(CREA)	56.00	umol/L	57--97	↓
尿酸(UA)	383.00	umol/L	200--420	
尿素测定(Urea)	3.30	mmol/L	3.1--8.0	

\*小结：

肌酐(CREA)偏低(56.00 umol/L)

操作员：王小雪 检查日期：2024-08-20 检查医生：陈建国

### 空腹血糖

项目名称	检查结果	单位	参考值	提示
葡萄糖(GLU)	4.75	mmol/L	3.89--6.1	

\*小结：

未见异常

操作员：王小雪 检查日期：2024-08-20 检查医生：陈建国

### 肝功能三项

项目名称	检查结果	单位	参考值	提示
γ-谷氨酰转肽酶(GGT)	58.0	U/L	10--60	
丙氨酸氨基转移酶(ALT)	20.00	U/L	9--50	
门冬氨酸氨基转移酶(AST)	11.00	U/L	15--40	↓
谷草比谷丙	0.55		0.4--2.5	

\*小结：

门冬氨酸氨基转移酶(AST)偏低(11.00 U/L)

操作员：王小雪 检查日期：2024-08-20 检查医生：陈建国

血脂三项

项目名称	检查结果	单位	参考值	提示
总胆固醇(CHOL)	4.02	mmol/L	2.59--5.2	
甘油三脂(TG)	1.33	mmol/L	0.7--1.7	
高密度脂蛋白(HDL)	0.89	mmol/L	0.77--1.55	

\*小结:

未见异常

操作员：王小雪 检查日期:2024-08-20 检查医生:陈建国

# 大同瑞慈康复医院 12导联心电图报告

王飞 男 31岁 体检号:409005

病床号:

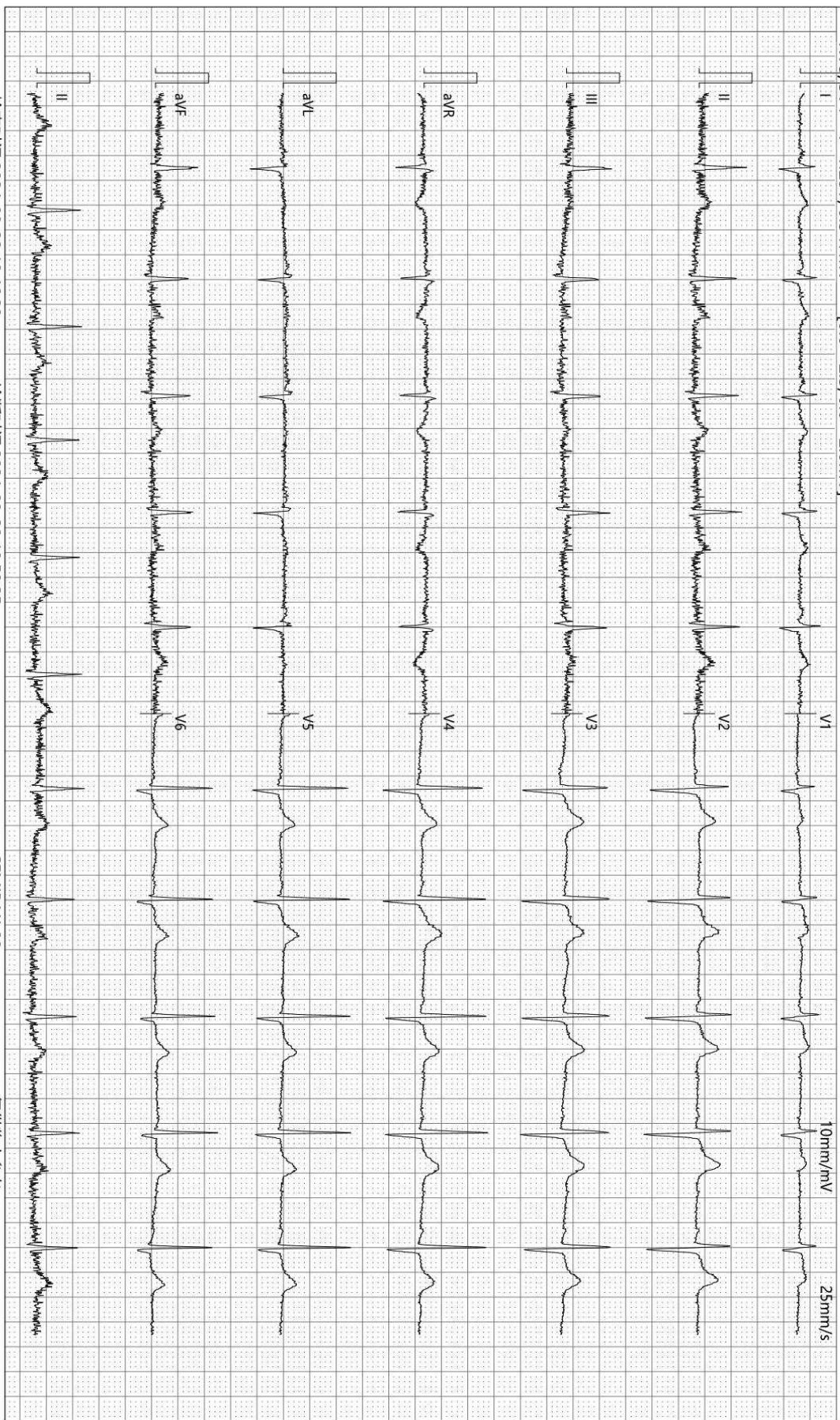
诊断结果:

- 1. 窦性心律
- 2. 心电图右偏
- 3. 逆钟向转位

诊断医生:

*张生 陶志娟*

HR : 64bpm [60 ~ 100bpm]  
 P : 104ms [0 ~ 110ms]  
 PR : 134ms [120 ~ 200ms]  
 QRS : 102 ms [60 ~ 100ms]  
 QT/QTc : 425/441ms [320 ~ 440/0 ~ 450ms]  
 P/QRS/T : -28 / 91 / 54deg [0 ~ 75 / -30 ~ 90 / 0 ~ 75deg]  
 RV5/SV1 : 1.297/0.347mV [0.0 ~ 2.5/0.0 ~ 2.0mV]



检查时间:2024-08-20 10:46:20

诊断时间:2024-08-20 10:58:35

SEMIP V1 90

仅供临床参考

## 双源 CT 诊断图文报告

流水号: 2212220545

影像号: CT20240820181

姓名: 王飞

年龄: 31 岁

性别: 男

检查设备: 西门子量子双源 CT

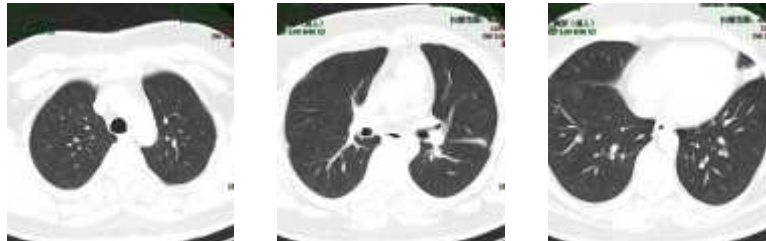
体检号: 409005

申请医院: 本院

体检科室: 体检科

检查部位: 肺部双源 CT

### 经典图像:



### 影像所见:

胸廓对称, 骨性肋骨完整, 胸壁软组织结构良好, 两肺支气管血管纹理走行分布良好, 支气管束结构清晰, 双肺通气良好。肺门结构未见异常。左肺舌段纤维粘连, 条索实质带形成。纵隔无偏移, 段以上支气管通畅。心影及大血管形态结构正常, 纵隔内未见肿大淋巴结。胸膜未见异常。

### 影像诊断:

左肺舌段纤维粘连

报告医师: 剧艳军

检查日期: 2024-08-22

审核医师: 剧艳军

报告日期: 2024-08-22

## 超声诊断图文报告

流水号: 2212220545

影像号: 1644526

姓名: 王飞

年龄: 31 岁

性别: 男

检查设备: Vivid E95

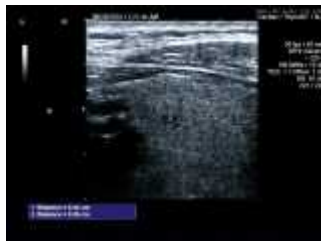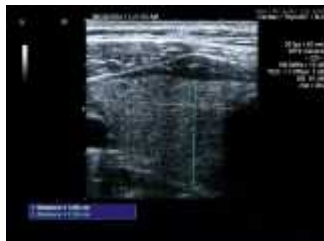体检号: 409005

申请医院: 本院

体检科室: 体检科

检查部位: 甲状腺彩超

经典图像:



影像所见:

甲状腺双侧叶形态饱满, 体积增大, 右侧叶大小约 7.0\*3.1\*2.2cm, 左侧叶大小约 7.0\*2.7\*1.9cm, 峡部厚约 0.3cm, 实质回声欠均匀, CDFI: 未见异常血流信号。于右侧叶探及低回声结节, 大小约 0.34\*0.26cm, 边界清。

颈部双侧未见明显肿大淋巴结。

影像诊断:

1. 甲状腺弥漫性病变 建议甲功
2. 甲状腺右侧叶结节 TI-RADS III 级

报告医师: 李菊蓉

检查日期: 2024-08-20

审核医师: 李菊蓉

报告日期: 2024-08-20

## 超声诊断图文报告

流水号: 2212220545

影像号: 1644565

姓名: 王飞

年龄: 31岁

性别: 男

检查设备: Vivid E95

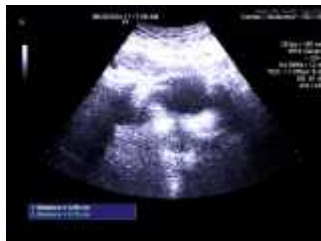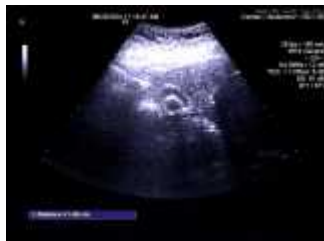体检号: 409005

申请医院: 本院

体检科室: 体检科

检查部位: 全腹彩超

经典图像:



### 影像所见:

肝脏大小形态正常,包膜光滑完整,实质回声细腻、增强,肝内管道系统走行欠清晰,门静脉及肝内胆管不扩张。

胆囊大小形态正常,壁不厚、光滑,囊内透声好,囊内探及数个强回声团,大者直径约1.7cm,后伴声影,肝外胆管不扩张。

胰腺大小形态正常,实质回声均匀,主胰管不扩张。

脾脏大小形态正常,实质回声均匀,脾门静脉不宽。

双肾大小形态正常,皮髓质分界清晰,集合系统未见分离,双侧输尿管未见扩张。

膀胱充盈佳,未见明显异常。

前列腺形态正常,大小约3.6\*2.7\*2.8cm,实质回声均匀。

### 影像诊断:

1. 轻-中度 脂肪肝

2. 胆囊多发结石

报告医师: 李菊蓉

检查日期: 2024-08-20

审核医师: 李菊蓉

报告日期: 2024-08-20