



2212220509

# 检 查 结 果

姓名	武媛媛
性别	女
年龄	42岁
联系电话	13835210164
体检日期	2026-05-29

## 检验报告

## 尿液分析+尿沉渣

项目名称	检查结果	单位	参考值	提示
白细胞尿	0	个/u1	0--13	
上皮细胞(EC)	1	/HP	0--28	
管型(CAST)	0	个/u1	0--1	
霉菌(尿)	0	/HP	0--0	
结晶	0	/HP	0--10	
透明度(CLA)	清亮			
胆红素(BIL)	-		阴性	
隐血(ERY)	-		阴性	
小圆上皮细胞(SRC)	0	个/u1	0--0	
维生素C	-		阴性	
异常红细胞	0	个/u1	0--3	
红细胞(正常)	0	个/u1	0--6	
鳞状上皮细胞	1	个/u1	0--0	↑
粘液丝	0	个/u1	0--0	
颜色(Colour)	淡黄色			
尿葡萄糖(GLU)	+-		阴性	
酮体(KET)	-		阴性	
比重(SG)	1.020		1.003--1.030	
酸碱度(PH)	5.0		4.5--8.0	
尿蛋白质(PRO)	-		阴性	
尿胆原(URO)	-		阴性	
亚硝酸盐(NIT)	-		阴性	
红细胞(尿)(RBC)	0	个/u1	0--6	
尿白细胞(LEU)	2+		阴性	

**\*小结：**

鳞状上皮细胞偏高(1 /HP) 尿葡萄糖(GLU)+- 尿白细胞(LEU)2+

操作员：孙钰 检查日期：2026-05-29 检查医生：

**血常规（五分类）**

项目名称	检查结果	单位	参考值	提示
白细胞(WBC)	8.57	$10^9/L$	3.5--9.5	
淋巴细胞绝对值(LY#)	2.48	$10^9/L$	1.1--3.2	
淋巴细胞百分比(LY%)	28.9	%	20--50	
中性粒细胞绝对值(GR#)	5.46	$10^9/L$	1.8--6.3	
中性粒细胞百分比(GR%)	63.7	%	40--75	
嗜碱性粒细胞绝对值(BA#)	0.02	$10^9/L$	0--0.06	
嗜碱性粒细胞百分比(BA%)	0.2	%	0--1.0	
嗜酸性粒细胞绝对值(E0#)	0.10	$10^9/L$	0.02--0.52	
嗜酸性粒细胞百分比(E0%)	1.2	%	0.4--8	
血小板(PLT)	233	$10^9/L$	125--350	
血小板分布宽度(PDW)	13.2	f1	9.0--17	
平均血小板体积(MPV)	10.7	f1	6.0--14.0	
血小板压积(PCT)	0.249	%	0.11--0.28	
红细胞(RBC)	4.76	$10^{12}/L$	3.8--5.1	
血红蛋白	147	g/L	115--150	
红细胞压积(HCT)	45.1	%	35--45	↑
红细胞平均体积(MCV)	94.8	f1	82--100	
平均血红蛋白含量(MCH)	31.0	pg	27--34	
平均血红蛋白浓度(MCHC)	327	g/L	316--354	
单核细胞绝对值(MO#)	0.51	$10^9/L$	0.1--0.6	
单核细胞百分比(MO%)	6.0	%	3--10	
红细胞分布宽度标准差(RDW-SD)	44.0	f1	35--56	
红细胞分布宽度变异系数(RDW-CV)	13.0	%	10.6--16.6	

大血小板比率	31.3	%	11--45	
大血小板数目	73	10 <sup>9</sup> /L	30--90	
未成熟粒细胞数目	0.00	10 <sup>9</sup> /L	0--0.6	
未成熟粒细胞百分比	0.0	%	0--10	
有核红细胞数目	0.002	10 <sup>9</sup> /L	0--9999	
有核红细胞百分比	0.02	/100WBC	0--9999	

**\*小结:**

红细胞压积(HCT)偏高(45.1 %)

操作员：祁佳佳 检查日期:2026-05-29 检查医生:

**生化 1(特殊级)**

项目名称	检查结果	单位	参考值	提示
碳酸氢根(HCO3)	26.10	mmol/L	22--29	
总蛋白(T PROT)	81.3	g/L	65--85	
白蛋白(ALB)	41.90	g/L	40--55	
球蛋白(GLB)	39.40	g/L	15--35	↑
白蛋白/球蛋白(ALB/GLB)	1.06		1.0--2.5	
碱性磷酸酶(ALP)	92.0	U/L	35--100	
肌酐(CREA)	52.20	umol/L	41--73	
尿酸(UA)	247.00	umol/L	140--340	
钾(K)	4.02	mmol/L	3.5--5.3	
钠(Na)	138.8	mmol/L	137--147	
氯(Cl)	99.6	mmol/L	99--110	
钙(Ca)	2.30	mmol/L	2.11--2.52	
乳酸脱氢酶(LDH)	151.00	U/L	120--250	
淀粉酶(AMY)	42.00	IU/L	35--135	
葡萄糖(GLU)	9.77	mmol/L	3.89--6.1	↑
总胆红素(TBIL)	13.00	umol/L	0--21	
直接胆红素(DBIL)	2.4	umol/L	0--8.0	

间接胆红素 (IBIL)	10.60	umol/L	0--17.39
丙氨酸氨基转移酶 (ALT)	33.00	U/L	7--40
门冬氨酸氨基转移酶 (AST)	23.00	U/L	13--35
尿素测定 (Urea)	4.24	mmol/L	2.6--7.5
肌酸激酶 (CK)	83.00	U/L	40--200
α-羟丁酸脱氢酶	106.00	U/L	72--182
C 反应蛋白	1.40	mg/dl	0--3
动脉硬化指数	2.91		1.31--3.19
谷草比谷丙	0.70		0.4--2.5
总胆固醇 (CHOL)	4.57	mmol/L	2.59--5.2
甘油三脂 (TG)	1.63	mmol/L	0.7--1.7
低密度脂蛋白 (LDL)	2.68	mmol/L	0--4.13
高密度脂蛋白 (HDL)	0.92	mmol/L	0.77--1.55

**\*小结:**

球蛋白 (GLB) 偏高 (39.40 g/L) 葡萄糖 (GLU) 偏高 (9.77 mmol/L)

操作员：刘慧芳 检查日期：2026-05-29 检查医生：

**乳腺肿瘤标志物五项**

项目名称	检查结果	单位	参考值	提示
糖类抗原 125 测定 (CA125)	4.45	U/ml	0--38	
糖类抗原 153 测定 (CA153)	4.42	U/ml	0--28	
恶性肿瘤特异性生长因子	20.85	U/ml	0--64	
癌胚抗原 (CEA)	1.55	ng/ml	0--5	

**\*小结:**

未见异常

操作员：刘慧芳 检查日期：2026-05-29 检查医生：

**人乳头瘤病毒检查 (HPV)**

项目名称	检查结果	单位	参考值	提示
------	------	----	-----	----

HPV 高危亚型 16	阴性(-)		阴性	
HPV 高危亚型 18	阴性(-)		阴性	
HPV 高危亚型 31	阴性(-)		阴性	
HPV 高危亚型 26	阴性(-)		阴性	
HPV 高危亚型 33	阴性(-)		阴性	
HPV 高危亚型 35	阴性(-)		阴性	
HPV 高危亚型 39	阴性(-)		阴性	
HPV 高危亚型 45	阴性(-)		阴性	
HPV 高危亚型 51	阴性(-)		阴性	
HPV 高危亚型 52	阴性(-)		阴性	
HPV 高危亚型 53	阴性(-)		阴性	
HPV 高危亚型 56	阴性(-)		阴性	
HPV 高危亚型 58	阴性(-)		阴性	
HPV 高危亚型 59	阴性(-)		阴性	
HPV 高危亚型 66	阴性(-)		阴性	
HPV 高危亚型 68	阴性(-)		阴性	
HPV 高危亚型 73	阴性(-)		阴性	
HPV 高危亚型 82	阴性(-)		阴性	
HPV 低危亚型 6	阴性(-)		阴性	
HPV 低危亚型 11	阴性(-)		阴性	
HPV 低危亚型 42	阴性(-)		阴性	
HPV 低危亚型 43	阴性(-)		阴性	
HPV 低危亚型 81	阴性(-)		阴性	

**\*小结:**

未见异常

操作员：赵伟 检查日期：2026-05-30

检查医生：  
.....

# 大同现代医学检验实验室

## 液基薄层细胞学图文报告

ID: 2026129978

病理号: 115917

姓名: 武媛媛

性别: 女

年龄: 42岁

送检科室:

电话号码: 13835210164

床号:

病历号:

体检号: 2212220509

送检医院: 大同瑞慈康复体检

送检日期: 2026-05-29

末次月经:

送检医生:

采样日期:

报告日期: 2026-05-29

标本满意度: 满意

细胞量: >45%

红细胞:

经期样本:

颈管细胞:

化生细胞:

鳞状细胞:

宫颈柱状细胞:

未见上皮内病变/恶性细胞:

正常范围内:

- 良性反应性改变:
- 炎症: 
    - 轻度:
    - 中度:
    - 重度:
  - 放疗:
  - 妊娠:
  - 萎缩性:
  - 宫内避孕器:
  - 其他:

病原体: 滴虫感染:  念珠菌感染:  细菌感染:

提示 HPV 感染:  疱疹病毒感染:

鳞状上皮细胞分析:

- 非典型鳞状细胞:
- 倾向上皮内瘤变:
  - 倾向良性反应性改变:
  - 不能明确意义(ASC-US):
  - 不排除高度病变(ASC-H):
- 上皮内低度病变:  鳞癌:
- 上皮内高度病变:
- CIN2:
  - CIN3:

腺上皮细胞分析:

非典型腺细胞:

- 宫内膜:
- 来源不明:

非典型腺细胞(宫颈管):

- 倾向原位腺癌:
- 不能明确意义:
- 倾向良性反应性改变:

腺癌:

- 宫颈管:
- 宫内膜:
- 其它:

炎细胞:

- 轻度:
- 中度:
- 重度:

可疑腺癌:

诊断意见: 未见上皮内病变或恶性细胞 (NILM)。

建议:

报告医师: 张荣生

地址: 大同市魏都大道 79 号, 本报告医师签字后有效  
咨询: 0352-2830587 4006-122-995

妇科细胞学是筛查项目, 出于技术原因, 可能会有假阴性结果, 本检测仅对来样负责, 如果对结果有疑义, 请在收到报告 7 天内与我们联系。



# 瑞慈健康体检

## 数码电子阴道镜检查报告单

检查部位: 检查时间: 2026-05-29 08:45

姓名: 武媛媛 年龄: 42 初复诊: 科别:

检查号: 347038 病历号: 住院号: 病区号: 床位号:

末次月经: 婚否: 孕次: 产次: 避孕方式:

病人主诉:

临床诊断:

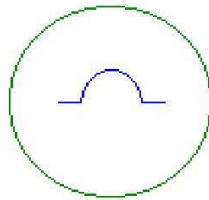
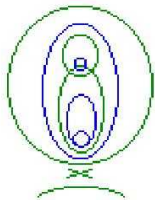
病理结果:

阴道镜所见:

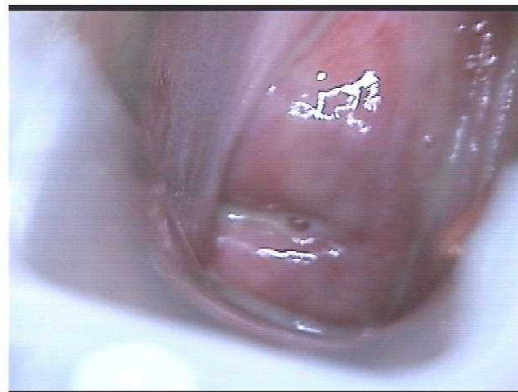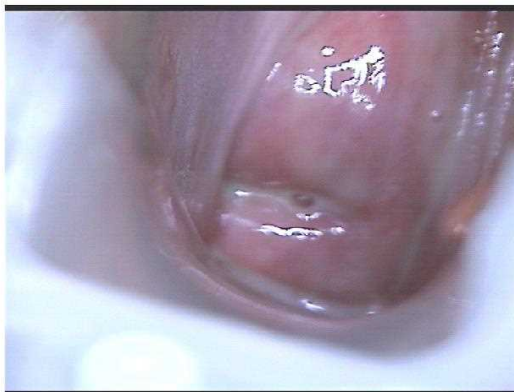未见异常

RCI评估: 边界:	得分: 0
颜色:	得分: 0
血管:	得分: 0
碘反应:	得分: 0
	总得分: 0

诊断意见:



- PO= 息肉
- C = 湿疣
- L = 粘膜白斑
- PG= 着色病变
- W = 醋酸白上皮
- P = 点状血管
- B = 活检数量
- V = 非典型血管
- E = 糜烂区
- I = 浸润性癌
- GO= 腺口
- AT= 异常转化区
- M = 镶嵌
- X = 活检部位(点)



徐州市人从众科技发展有限公司

申请医师:

诊断医师: 薛荣丽

只作临床参考, 不作证明材料

# 体检科 12导联心电图报告

武媛媛 女 42岁

体检号:347038

病床号:

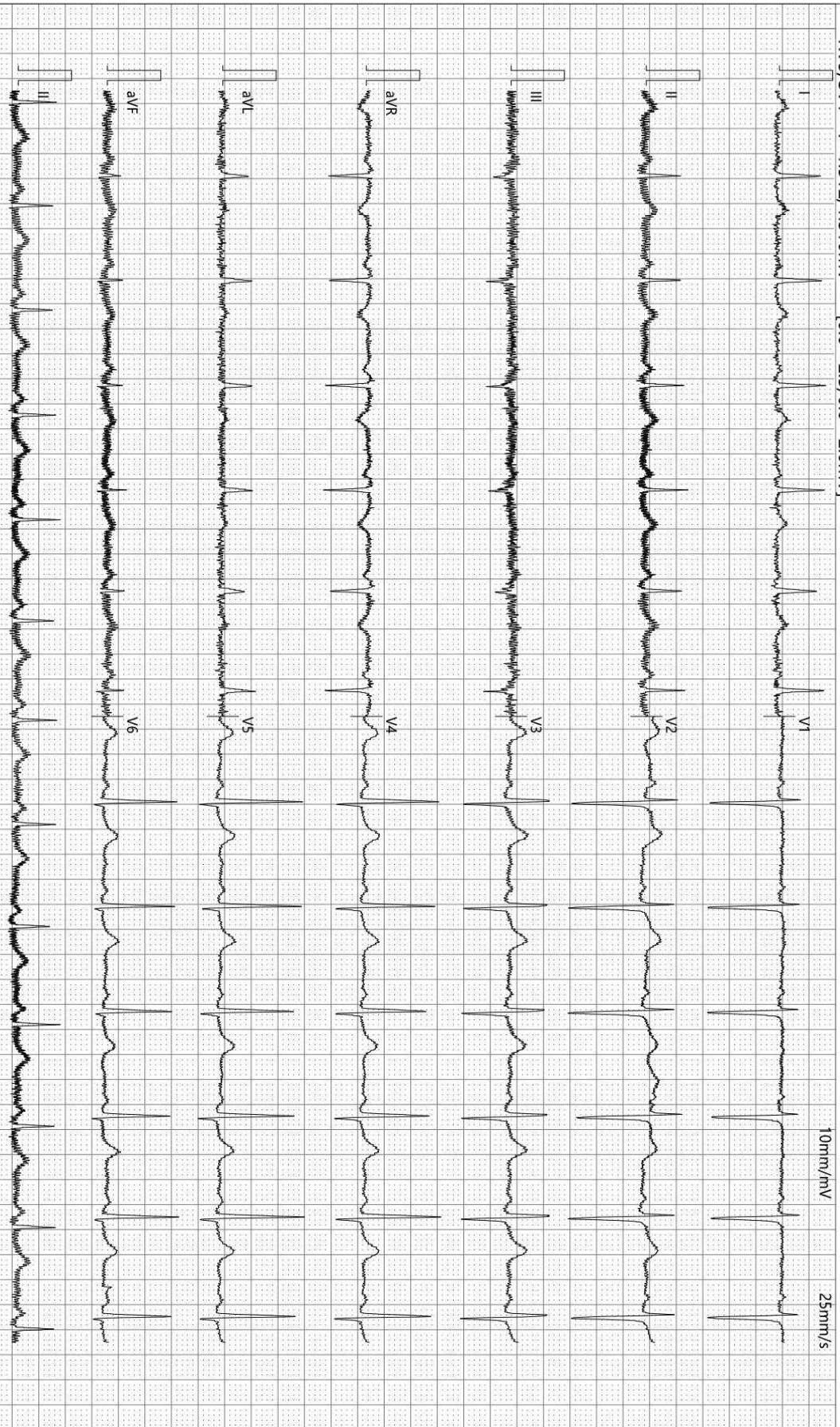
诊断结果:

- 1.窦性心律
- 2.正常心电图

诊断医生:

张之生

HR : 73bpm [60 ~ 100bpm]  
P : 109ms [0 ~ 110ms]  
PR : 150ms [120 ~ 200ms]  
QRS : 83ms [60 ~ 100ms]  
QT/QTc : 389/430ms [320 ~ 440/0 ~ 460ms]  
P/QRS/T : 65/4/51deg. [0 ~ 75/-30 ~ 90/0 ~ 75deg]  
RV5/SV1 : 1.512/1.310mV [0.0 ~ 2.5/0.0 ~ 2.0mV]



检查时间:2026-05-29 07:57:44

诊断时间:2026-05-29 08:19:11

SEMIP V1.90

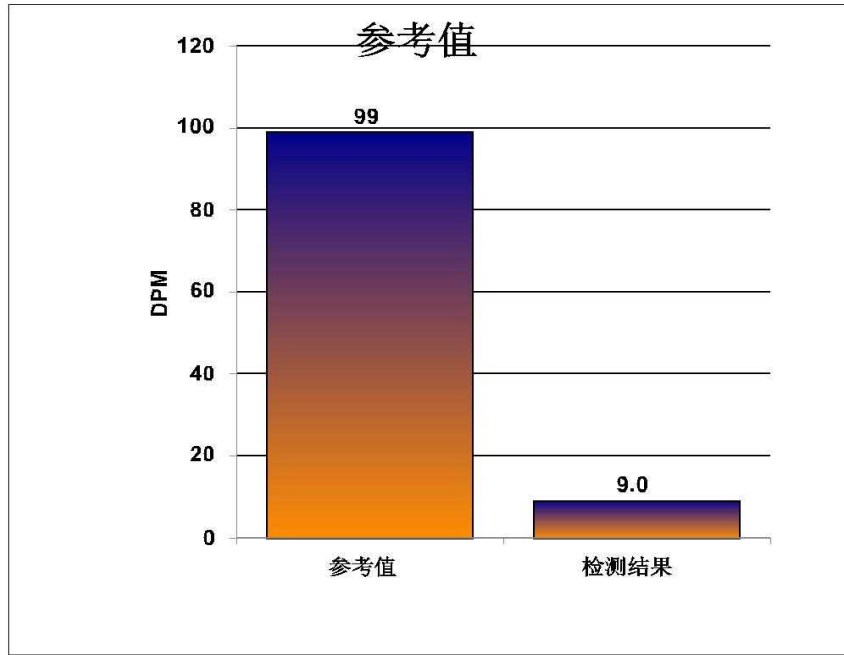
仅供临床参考

# 大同瑞慈康复医院

## <sup>14</sup>C卡式呼气试验检验报告

姓名	武媛媛	年龄	42	性别	女
住院号		日期	2026-05-29	联系电话	13835210164
申请医生		样品编号	1	编号	2212220509

### <sup>14</sup>C呼气试验



### 阳性参考值 (Disintegrations Per Minute(DPM)):

DPM值:	dpm > 2499	阳性++++
	1199 < dpm ≤ 2499	阳性+++
	499 < dpm ≤ 1499	阳性++
	149 < dpm ≤ 499	阳性+
	99 < dpm ≤ 149	阳性
	dpm ≤ 99	阴性

检测结果:DPM= 9 阴性

本检查结果仅供临床参考，仅针对本次检查，不作医疗证明

温馨提示：幽门螺杆菌（HP）感染是导致胃病的罪魁祸首，也是世界卫生组织认定的胃癌第一类致癌源，及时诊断并根除HP感染是治愈胃病，防止复发，有效阻断向胃癌发展的重要前提！

检测医生: 宋晓宁

Rich 大同瑞慈康复医院  
超声诊断图文报告

流水号: 2212220509

超声号: 2183855

姓名: 武媛媛

年龄: 42岁

性别: 女

检查设备: Vivid E95

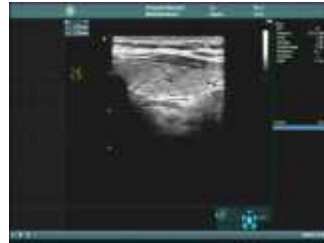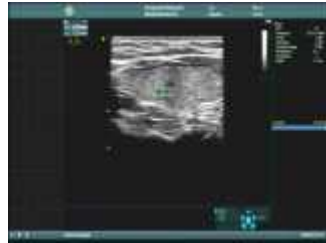体检号: 347038

申请医院: 本院

体检科室: 体检科

检查部位: 甲状腺彩超

经典图像:



影像所见:

甲状腺双侧叶形态正常, 包膜完整, 右侧叶探及多个囊性及低回声结节, 较大位于上极, 呈低回声, 大小约 0.5\*0.3cm, 边界清, 左侧叶探及多个低回声结节, 较大位于上极, 大小约 0.5\*0.3cm, 边界清, 另于中部探及低回声结节, 大小约 0.18\*0.27cm, 纵横比>1, 边界不清, 形态不规则, CDFI: 边缘可见少许点状血流信号, 余实质回声均匀。双侧颈部未见明显肿大淋巴结。

影像诊断:

1. 甲状腺双侧叶多发结节 TI-RADS2-3 级
2. 甲状腺左侧叶实性结节 TI-RADS4a

报告医师:

检查日期: 2026-05-29

审核医师:

报告日期: 2026-05-29



注: 本报告仅供临床医生参考!

地址: 大同市魏都大道 79 号。如有疑问, 请致电: 0352---2830580

Rich 大同瑞慈康复医院  
超声诊断图文报告

流水号: 2212220509

超声号: 2183858

姓名: 武媛媛

年龄: 42 岁

性别: 女

检查设备: Vivid E95

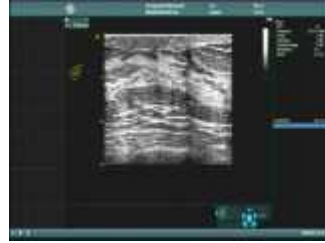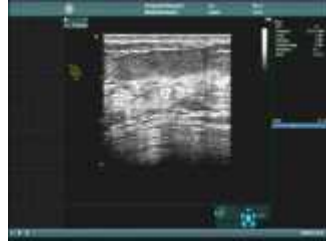体检号: 347038

申请医院: 本院

体检科室: 体检科

检查部位: 乳腺彩超

经典图像:



影像所见:

双侧乳腺腺体层次清晰, 右乳腺体厚 0.8cm, 左乳腺体厚 0.9cm, 乳导管未见扩张, 未见明显占位性病变, CDFI: 未见异常血流信号。

双侧腋下未见明显肿大淋巴结。

影像诊断:

双侧乳腺未见明显异常

报告医师:

检查日期: 2026-05-29

审核医师:

报告日期: 2026-05-29



注: 本报告仅供临床医生参考!

地址: 大同市魏都大道 79 号。若有疑问, 请致电: 0352---2830580

Rich 大同瑞慈康复医院  
超声诊断图文报告

流水号: 2212220509

超声号: 2183860

姓名: 武媛媛

年龄: 42岁

性别: 女

检查设备: Vivid E95

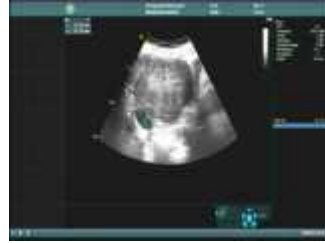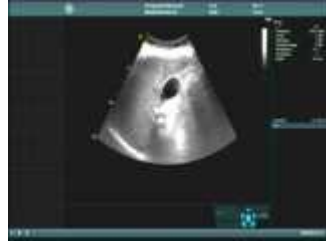体检号: 347038

申请医院: 本院

体检科室: 体检科

检查部位: 全腹彩超

经典图像:



影像所见:

肝脏大小形态正常, 包膜光滑完整, 实质回声致密增强, 肝内管道系统走行欠清晰, 门静脉及肝内胆管不扩张。

胆囊大小形态正常, 壁不厚、光滑, 囊内透声好, 肝外胆管不扩张。

胰腺大小形态正常, 实质回声均匀, 主胰管不扩张。

脾脏大小形态正常, 实质回声均匀, 脾门静脉不宽。

双肾大小形态正常, 皮髓质分界清晰, 集合系统未见分离, 双侧输尿管未见扩张。

膀胱充盈佳, 未见明显异常。

绝经后子宫, 大小正常, 肌壁回声欠均匀, 宫腔内间探及不均质偏高回声结节, 大小约 8.8\*8.3cm, 边界清, 形态规则, 边缘及内部均可见少量点状血流信号, 内膜线显示不清, 宫颈厚约 2.7cm。

右侧附件区探及囊性回声, 大小约 3.3\*1.4cm, 边界清, 左侧附件区未见异常。

影像诊断:

1. 脂肪肝 (轻度)
2. 子宫肌瘤
3. 右侧附件区囊性结构建议复查

报告医师:

检查日期: 2026-05-29

审核医师:

报告日期: 2026-05-29



注: 本报告仅供临床医生参考!

地址: 大同市魏都大道 79 号。若有疑问, 请致电: 0352---2830580

ID 号: 2212220509

影像号: CT20260529053

姓名: 武媛媛

年龄: 42 岁

性别: 女

检查设备: 西门子量子双源 CT

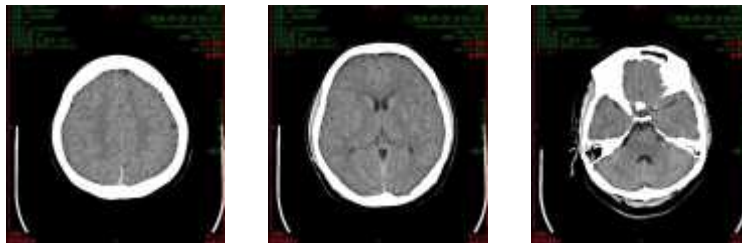体检号: 347038

申请医院: 本院

体检科室: 体检科

检查部位: CT 检查

经典图像:



影像所见:

双侧大脑半球对称, 脑实质未见异常, 脑室无扩张, 脑沟裂无增宽, 脑中线居中。脑干、小脑未见异常。颅骨未见异常。

影像诊断:

颅脑 CT 平扫未见异常

报告医师: 张剑峰

检查日期: 2026-05-30

审核医师:

报告日期: 2026-05-30