



2212210552

# 大同瑞慈健康体检

## 报 告 册

体检编号	408593	工号	52
姓名	辛晨		
性别	女	年龄	62岁
单位	大庆路街道		
部门	大庆路街道		
联系电话	15903425137		
体检日期	2023-11-18		

尊敬的辛晨女士您好！

首先，瑞慈健康体检全体员工欢迎您的光临，并对您的信任表示衷心的感谢！

您于 2023-11-18 （体检编号：408593）完成健康检查，本机构的各科医生已根据您的体检项目及结果，汇总成此份健康体检报告，并经总检医生审核。据此提出对您健康状况的综合分析及建议。

瑞慈健康体检倡导“大健康、大康复”，提出“健康是第一财富（Rich）”的人文理念。希望您仔细阅读并妥善地保管此份健康体检报告，并认真关注报告中的提示与建议，若您对报告内容有任何疑问，可直接与瑞慈健康体检客服部联系，进一步咨询。

健康体检咨询电话：**0352-2824444**

客户服务咨询电话：**0352-2830597**  
**400-6112995**

瑞慈健康体检报告由下列内容组成：

第一部分：主检报告

第二部分：分科分项结果

第三部分：检验报告

第四部分：附表

## 主检报告

### 检查综述

- 1、【身高、体重、血压】 (1) 体重指数 27.48：超重
- 2、【血常规（五分类）】 红细胞平均体积(MCV)偏高(101.9 fl) 平均血红蛋白含量(MCH)偏高(34.5 pg)
- 3、【生殖道微生态】 上皮细胞(白带)++/HP G-杆菌++
- 4、【生化全项 1】 尿酸(UA)偏高(386.00  $\mu\text{mol/L}$ ) 丙氨酸氨基转移酶(ALT)偏高(67.00 U/L) 动脉硬化指数偏高(3.38) 总胆固醇(CHOL)偏高(7.46  $\text{mmol/L}$ ) 甘油三酯(TG)偏高(2.25  $\text{mmol/L}$ ) 低密度脂蛋白(LDL)偏高(4.97  $\text{mmol/L}$ )
- 5、【尿液分析+尿沉渣】 鳞状上皮细胞偏高(14 /HP) 粘液丝偏高(13 /HP)
- 6、【肺部双源 CT】 呼吸性细支气管炎
- 7、【心电图】 1. 窦性心律 2. 异常 Q 波 3. ST 段抬高
- 8、【全腹彩超】 1. 脂肪肝(轻-中度) 2. 子宫肌瘤
- 9、【人乳头瘤病毒检查(HPV)】 HPV 低危型：阴性 HPV 高危型：阴性

### 医生建议

#### 【超重】：

- (1) 体重指数是判断体重超标或偏低的主要指标。体重是反映和衡量一个人健康状况的重要标志之一，过胖和过瘦都不利于健康，身高体重不协调也不会给人以美感。体重的变化，还会直接反映身体长期的热量平衡状态。
- (2) 当需要比较及分析一个人的体重对于不同身高的人所带来的健康影响时，体重指数是一个中立而可靠的指标。其主要适用于需要体重测试、体型肥胖和全身检查的人群。
- (3) 体重指数(BMI)是世界卫生组织推荐的国际统一使用的肥胖分型标准，也是目前国际上常用的衡量人体胖瘦程度以及是否健康的一个标准，其计算方式为： $\text{BMI}=\text{体重(千克)}/\text{身高(米}\times\text{米)}$ 。成人的标准值是 BMI18.5-23.9 之间。低于 18.5 为体重指数偏低；高于 23.9 则为体重指数偏高。
- (4) 一般表现为体重超重或肥胖，超重及肥胖会出现一系列代谢性疾病，如高血压、高血糖、高血脂、高尿酸血症等，所以体重指数偏高者一定要注意控制体重。
- (5) 合理控制饮食，食品多样化，食物纤维可适量增加，饮食规律，避免暴饮暴食，低盐、低脂饮食为主，减少高热量食物的摄入。
- (6) 加强体育锻炼，每天最少保持 30 分钟的中等强度运动。鼓励每天至少快步走 6000 步比较健康。肥胖患者不适合较剧烈的运动，会加重膝关节的负担，可以选择游泳、划船等对膝关节负荷较小的运动。
- (7) 定期检查血糖、血脂、肝功、肝脏 B 超等，积极治疗基础性疾病。
- (8) 减少热量摄取及增加热量消耗。强调以健康行为、饮食、运动为主的综合治疗。

#### 【红细胞平均体积(MCV)偏高】：

- (1) 供内科结合临床参考。

#### 【平均血红蛋白含量(MCH)偏高】：

- (1) 供内科结合临床参考。

#### 【上皮细胞(白带)++/HP】：

(1)在生理情况下，阴道内的细胞新陈代谢会正常脱落，在取标本的时候会取到有脱落的上皮细胞，镜检时就会发现阳性，这属于正常的现象。如果同时阴道分泌物检查发现有病原菌感染的情况，建议往妇科进一步诊断治疗。

**【G-杆菌++】：**

(1)阴道微生物学检查是用于提示除阴道的正常菌群之外，可致病的菌群类别判断，用于临床治疗指导。

**【丙氨酸氨基转移酶(ALT)偏高】：**

(1)丙氨酸氨基转移酶主要存在于肝细胞内，还分布在心肌、骨骼肌、肾脏等部位。肝脏轻度损伤就可能引起肝细胞膜破坏，导致丙氨酸转氨酶释放入血，是肝细胞损害的敏感指标，其增高的程度与肝细胞被破坏的程度成正比。

(2)丙氨酸氨基转移酶具有临床意义的升高一般要大于正常值的2-3倍。如果是生理性的升高多是由于剧烈运动、熬夜、饮酒、感冒、过量食用油腻食物后，致使丙氨酸氨基转移酶轻度升高。

(3)丙氨酸氨基转移酶病理性升高多由于病毒性肝炎、肝硬化、酒精肝、药物性肝病、脂肪肝、胆囊炎等疾病造成，除了肝胆疾病外，心脏疾病、骨骼疾病等，也可使丙氨酸氨基转移酶升高。

(4)发现了丙氨酸氨基转移酶升高，排除生理性的原因外，如果超过正常值的两倍，则需要明确升高的原因。首先完善彩超、各型肝炎病毒等检查，如果经复查仍偏高者，应前往消化内科咨询，结合临床治疗。

(5)平时生活中应清淡饮食、戒烟限酒、避免劳累，多食新鲜果蔬，尤其是富含V-C的水果蔬菜。

**【尿酸(UA)偏高】：**

(1)尿酸(UA)是体内嘌呤代谢的最终产物。食物中的核酸分解生成嘌呤，体内组织中的核酸分解成嘌呤核苷，嘌呤和嘌呤核苷经过分解脱氨及氧化作用生成尿酸(UA)。

(2)大部分的尿酸由肾脏排出，其余在肝脏分解破坏或随胆汁排泄。肾脏在排泄尿酸过程中，由肾小球滤出尿酸，若肾功能不好的人，排泄功能差，尿中排出的尿酸少了，血尿酸就会增高。

(3)常见于肾脏疾病(如急性慢性肾炎、肾结核、肾积水晚期等)；还可见于长期吃高嘌呤食物，如动物内脏、海鲜、贝类等，这种情况下，若不控制饮食，导致嘌呤长期偏高，即使肾功能正常，也会受高浓度尿酸的影响。

(4)另外，需要警惕的是，若尿酸长期偏高，会由尿酸盐结晶沉积引起痛风性关节炎、慢性间质性肾炎，血尿酸增高是诊断痛风的主要依据。

(5)应避免食用含嘌呤高的食物，如各种动物内脏、豆制品、海鲜等，不要喝酒，尤其是啤酒。忌酸性食物，忌醋，多喝水，每日尿量在2公升以上，碱化尿液。

(6)必要时在肾内科医生指导下进行降尿酸治疗，定期复查。

**【总胆固醇(CHOL)偏高】：**

(1)总胆固醇是脂质的主要成分之一，其数量受年龄、家族、性别、饮食、遗传等多种因素影响。总胆固醇对人体生长发育以及新陈代谢有重要的作用，正常值是2.59-5.20mmol/L。

(2)总胆固醇升高后，会增加类脂物质的堆积，会产生更多的血管斑块，进而增加心脑血管疾病的风险。大于5.21-5.69mmol/L是胆固醇的临界偏高，即使是一个完全健康的人，只要总胆固醇>7.2mmol/L或低密度脂蛋白>4.9mmol/L，未来发生心脑血管的风险就明显增高，应该马上治疗。

(3)总胆固醇升高根据病因可分为两大类：一是原发性，是由于遗传因素缺陷所致，另一种是继发性，可引起其升高的疾病主要有糖尿病、高血压、甲减、肝肾疾病等。

(4)降低总胆固醇的治疗中，原发性偏高应积极应用降脂药，曾经选择他汀类药物，胆固醇任不能达标的，可联合用药(如依折麦布等)。

(5)如果总胆固醇偏高，且患者有糖尿病、高血压、甲减、肝肾疾病或者已经发生心脑血管疾病的人更应积极用药，控制降低疾病风险。

(6)戒烟，增强运动，采用低脂、低糖饮食，少食富含脂肪、胆固醇及饱和脂肪酸的食物，多进食蔬菜、水果、豆制品、粗粮、鱼和高纤维食品。

(7)必要时在医师指导下使用降脂药物治疗，并前往内分泌科复诊。

**【动脉硬化指数偏高】：**

(1)动脉硬化指数偏高，提示动脉硬化的风险性会更高，也就是心脑血管疾病的发病率会相对较高。建议控制血脂、血糖，少吃油腻食物，多吃蔬菜水果，加强锻炼，减轻体重。

**【甘油三酯(TG)偏高】：**

- (1)甘油三酯是甘油和脂肪酸所构成的有机化合物，甘油三酯测定是脂类代谢的重要指标之一。
- (2)甘油三酯增高与冠心病的发生有着重要的相关性，随年龄增大而有上升的趋势，其增高最常见于高脂和过量糖类饮食、肥胖等。
- (3)甘油三酯主要功能是为机体提供能量，其正常值在 0.7-1.7mmol/L 之间，1.7-2.29mmol/L 为边缘增高，提示应该注意饮食和运动了。
- (4)甘油三酯大于 2.3mmol/L，就称为高甘油三酯血症。甘油三酯增高虽然不会直接导致血管斑块的形成，但也会间接引起心脑血管疾病风险增加，同时，当甘油三酯大于 5.6mmol/L 时，还会增加急性胰腺炎的风险，所以降低甘油三酯的基础主要是控制饮食，饮食控制不佳可以选择药物治疗。
- (5)生活方式的干预是控制甘油三酯水平升高的基础，包括减重，增加运动量，限制酒精摄入以及避免食用果糖和高碳水化合物食物。多食蔬菜水果，定期复查。
- (6)明显增高者在医师的指导下使用降脂药物治疗，首选他汀和贝特类药物。

**【低密度脂蛋白(LDL)偏高】：**

- (1)在血脂检查中，我们最该关注的是低密度脂蛋白，这是因为这些指标与心脑血管疾病的关系最为密切，正常值为 0-4.13mol/L。
- (2)低密度脂蛋白有三个标准：普通人应 $\leq$ 3.4mol/L，没有任何高危因素的人，其低密度脂蛋白最好控制在 3.4mol/L 以下。
- (3)高危人群应 $\leq$ 2.6mol/L，有高血压、糖尿病、家族史、肥胖，或低度脂蛋白 $\geq$ 4.9mol/L，这些人的低密度脂蛋白最好降低至 2.6mol/L 以下。
- (4)极高危人群应 $\leq$ 1.8mol/L，有冠心病、心肌梗塞、心绞痛、脑梗死、冠状动脉植入支架术后、心脏搭桥术后、严重的颈动脉斑块等缺血性心脑血管疾病的人，这些人低密度脂蛋白最好控制到 1.8mol/L 以下。
- (5)建议低脂、低糖饮食，戒烟酒，多食蔬菜。定期复查血脂，明显增高者，在医师指导下使用降脂药物治疗，在积极治疗原发疾病的基础上降低低密度脂蛋白。

**【鳞状上皮细胞偏高】：**

- (1)在生理情况下，机体正常的新陈代谢都会引起鳞状上皮细胞的脱离，这是一种正常的机体现象。如果长时间出现鳞状上皮细胞偏高的现象时，则有可能是尿路感染、泌尿系统结石等因素导致，应及时往泌尿外科进一步诊断治疗。

**【粘液丝偏高】：**

- (1)尿常规中粘液丝是由尿路中细胞分泌出来的，在有尿路感染时分泌会明显增多，且伴有炎症细胞的出现。
- (2)粘液丝偏高，可分为生理性偏高和病理性偏高两种，生理性偏高一般是由于喝水较少导致的尿液浓缩，一般在喝水后就能达到稀释的效果。
- (3)病理性的粘液丝偏高是由于泌尿系炎症或者是前列腺炎导致的，需要注意观察，多喝水，同时有白细胞等炎症细胞增多时，应及时服用抗感染药物治疗。如果仅有粘液丝的增多而没有白细胞等炎症细胞增多时，尿路有炎症的可能性不大。
- (4)建议平时饮食注意清淡，多喝水，少吃油腻和辛辣的食物，要注意个人清洁卫生，勤洗阴部，注意休息。

**【呼吸性细支气管炎】：**

- (1)建议呼吸内科诊断治疗。

**【异常 Q 波】：**

- (1)也可以见于正常人，不排除既往有陈旧性心肌梗死病史。既往有冠心病、心梗病史者，特别伴 ST-T 改变，建议在心血管内科医生指导下坚持治疗，严防心脑血管意外事件发生，尤其在秋冬季节。无既往病史者，建议密切动态观察，心血管内科结合临床诊治。

**【ST 段抬高】：**

- (1) ST-T 改变主要是反映心肌缺血现象，具有 ST 段抬高和下移两种表现，多见于慢性冠状动脉供血不足、心绞痛、心肌炎、心肌劳损等，但有时也见于神经植物功能紊乱、精神紧张、电解质紊乱、内分泌疾病等。
- (2) 临床上把心肌缺血疾病的 ST-T 改变称为特异性 ST-T 改变，把超出正常范围而又不具备特异性 ST-T 改变归结为非特异性 ST-T 改变。建议定期复查、动态观察，并心内科结合临床考虑。

**【子宫肌瘤】：**

- (1) 子宫肌瘤又称子宫平滑肌瘤，是女性生殖器最常见的一种良性肿瘤，多见于 30—50 岁妇女，以 40—50 岁最为多见。
- (2) 子宫肌瘤根据肌瘤与子宫壁的关系分 3 类：肌壁间肌瘤、浆膜下肌瘤和粘膜下肌瘤。
- (3) 子宫肌瘤多无症状，少数表现为阴道出血，腹部触及肿物以及压迫症状等。如发生蒂扭转或其他情况时可引起疼痛。以多发性子宫肌瘤为常见。
- (4) 治疗必须根据患者年龄、生育要求、症状、肌瘤大小等情况全面考虑，肌瘤小且无症状，尤其近绝经年龄者，雌激素水平低落，肌瘤可自然萎缩或消失，通常不需治疗，每 3—6 个月随访一次；若肌瘤较大或症状明显继发贫血者，常需手术切除。

**【脂肪肝】：**

- (1) 脂肪肝是指肝脏被脂肪浸润，为一种多病因引起的获得性疾病。
- (2) 脂肪肝是以肝细胞脂肪变性和脂肪蓄积为病理特征，最常见易患因素有超重或肥胖、进食油腻食物、高脂血症（尤其甘油三酯升高）、营养失调（营养过量或不足）、饮酒、高脂血症、少运动、糖耐量异常、减肥造成体重急剧下降、营养不良、中毒和药物等。
- (3) 当肝内脂类（主要为甘油三酯）含量超过肝重的 5% 时为脂肪肝。脂肪肝是一个常见的临床现象，不是一个独立性的疾病。
- (4) 值得注意的是，过多的脂肪在肝组织、肝细胞内浸润，引起肝细胞肿大，严重可致肝硬化。脂肪肝是可逆性的，合理饮食、运动及治疗后可恢复。
- (5) 合理控制饮食，控制总摄入量，低盐、低脂和低糖类饮食，少吃动物内脏，多吃蔬菜水果；
- (6) 控制危险因素，如控制体重、改善胰岛素抵抗、调整血脂紊乱，戒酒、戒烟，坚持长期有氧运动，加强体育锻炼；
- (7) 定期复查腹部彩超、血脂、肝功能。

汇总医生： 丁昊炜

主检日期： 2023-11-20

主检医生：

## 分科结果

### 身高、体重、血压

项目名称	检查结果	项目名称	检查结果
身高	163cm	体重	73kg
血压	121/71mmHg		

**\*小结：**

(1) 体重指数 27.48：超重

操作员：闫辛儿 检查日期：2023-11-18 检查医生：名燕凌

### 妇科内诊

项目名称	检查结果	项目名称	检查结果
外阴	正常	尿道口	正常
阴道	通畅	子宫	正常
附件	正常	宫颈	光滑
后穹窿	正常		

**\*小结：**

未见异常

操作员：许艳华 检查日期：2023-11-18 检查医生：许艳华

## 检验报告

## 尿液分析+尿沉渣

项目名称	检查结果	单位	参考值	提示
白细胞尿	6	个/ul	0--13	
上皮细胞(EC)	14	/HP	0--28	
管型(CAST)	0	个/ul	0--1	
霉菌(尿)	0	/HP	0--0	
结晶	0	/HP	0--10	
透明度(CLA)	清亮			
胆红素(BIL)	-		阴性	
隐血(ERY)	-		阴性	
小圆上皮细胞(SRC)	0	个/ul	0--0	
维生素C	-		阴性	
异常红细胞	0	个/ul	0--3	
红细胞(正常)	1	个/ul	0--6	
鳞状上皮细胞	14	个/ul	0--0	↑
粘液丝	13	个/ul	0--0	↑
颜色(Colour)	淡黄色			
尿葡萄糖(GLU)	-		阴性	
酮体(KET)	-		阴性	
比重(SG)	1.020		1.003--1.030	
酸碱度(PH)	6.0		4.5--8.0	
尿蛋白质(PRO)	-		阴性	
尿胆原(URO)	-		阴性	
亚硝酸盐(NIT)	-		阴性	
红细胞(尿)(RBC)	1	个/ul	0--6	
尿白细胞(LEU)	-		阴性	

\*小结:

鳞状上皮细胞偏高(14 /HP) 粘液丝偏高(13 /HP)

操作员：李佳敏 检查日期：2023-11-18 检查医生：陈建国

血常规（五分类）

项目名称	检查结果	单位	参考值	提示
白细胞(WBC)	5.86	10 <sup>9</sup> /L	3.5--9.5	
淋巴细胞绝对值(LY#)	2.06	10 <sup>9</sup> /L	1.1--3.2	
淋巴细胞百分比(LY%)	35.1	%	20--50	
中性粒细胞绝对值(GR#)	3.41	10 <sup>9</sup> /L	1.8--6.3	
中性粒细胞百分比(GR%)	58.3	%	40--75	
嗜碱性粒细胞绝对值(BA#)	0.02	10 <sup>9</sup> /L	0--0.06	
嗜碱性粒细胞百分比(BA%)	0.3	%	0--1.0	
嗜酸性粒细胞绝对值(EO#)	0.08	10 <sup>9</sup> /L	0.02--0.52	
嗜酸性粒细胞百分比(EO%)	1.4	%	0.4--8.0	
血小板(PLT)	195	10 <sup>9</sup> /L	125--350	
血小板分布宽度(PDW)	16.2	%	15--17	
平均血小板体积(MPV)	12.6	fl	6.0--14.0	
血小板压积(PCT)	0.245	%	0.11--0.28	
红细胞(RBC)	3.99	10 <sup>12</sup> /L	3.8--5.1	
血红蛋白	138	g/L	115--150	
红细胞压积(HCT)	40.6	%	35--45	
红细胞平均体积(MCV)	101.9	fl	82--100	↑
平均血红蛋白含量(MCH)	34.5	pg	27--34	↑
平均血红蛋白浓度(MCHC)	339	g/L	316--354	
单核细胞绝对值(MO#)	0.29	10 <sup>9</sup> /L	0.1--0.60	
单核细胞百分比(MO%)	4.9	%	3--10	
红细胞分布宽度标准差	46.0	fl	35--56	

(RDW-SD)				
红细胞分布宽度变异系数 (RDW-CV)	11.9	%	10.6--16.6	
大血小板比率	44.9	%	11--45	
大血小板数目	87	10 <sup>9</sup> /L	30--90	
未成熟粒细胞数目	0.01	10 <sup>9</sup> /L	0--999	
未成熟粒细胞百分比	0.1	%	0--100	
有核红细胞数目	0.000	10 <sup>9</sup> /L	0--9999	
有核红细胞百分比	0.00	/100WBC	0--9999	

**\*小结:**

红细胞平均体积(MCV)偏高(101.9 fl) 平均血红蛋白含量(MCH)偏高(34.5 pg)

操作员：余雅倩 检查日期:2023-11-18 检查医生:陈建国

**同型半胱氨酸**

项目名称	检查结果	单位	参考值	提示
同型半胱氨酸	12.73	umol/L	0--20	

**\*小结:**

未见异常

操作员：刘慧芳 检查日期:2023-11-18 检查医生:陈建国

**生殖道微生态**

项目名称	检查结果	单位	参考值	提示
线索细胞	-			
清洁度	II			
上皮细胞(白带)	++			
滴虫	-			
G-球菌	-			
霉菌	-			

G-杆菌	++			
G+杆菌	-			
G+球菌	-			

**\*小结:**

上皮细胞(白带)++/HP G-杆菌++

操作员：黄璐瑶 检查日期:2023-11-19 检查医生:陈建国

**生化全项 1**

项目名称	检查结果	单位	参考值	提示
碳酸氢根(HCO3)	24.6	mmol/L	22--29	
总蛋白(T PROT)	68.2	g/L	65--85	
白蛋白(ALB)	44.80	g/L	40--55	
球蛋白(GLB)	23.40	g/L	15--35	
白蛋白/球蛋白(ALB/GLB)	1.91		1.0--2.5	
碱性磷酸酶(ALP)	95.0	U/L	50--135	
肌酐(CREA)	48.00	umol/L	41--81	
尿酸(UA)	386.00	umol/L	140--340	↑
钾(K)	3.73	mmol/L	3.5--5.5	
钠(Na)	141.9	mmol/L	136--145	
氯(Cl)	100.9	mmol/L	96--108	
钙(Ca)	2.32	mmol/L	2.11--2.52	
乳酸脱氢酶(LDH)	168.00	U/L	120--250	
淀粉酶(AMY)	59.00	IU/L	35--135	
葡萄糖(GLU)	5.02	mmol/L	3.89--6.1	
总胆红素(TBIL)	18.10	umol/L	0--21	
直接胆红素(DBIL)	2.4	umol/L	0--8.0	
间接胆红素(IBIL)	15.70	umol/L	0--17.39	
丙氨酸氨基转移酶(ALT)	67.00	U/L	7--40	↑

门冬氨酸氨基转移酶(AST)	35.00	U/L	13--35	
尿素测定 (Urea)	3.90	mmol/L	3.1--8.8	
肌酸激酶(CK)	104.00	U/L	40--200	
$\alpha$ -羟丁酸脱氢酶	150.00	U/L	72--182	
C 反应蛋白	1.00	mg/dl	0--3	
动脉硬化指数	3.38		1.31--3.19	↑
谷草比谷丙	0.52		0.4--2.5	
总胆固醇(CHOL)	7.46	mmol/L	2.59--5.2	↑
甘油三脂(TG)	2.25	mmol/L	0.7--1.7	↑
低密度脂蛋白(LDL)	4.97	mmol/L	0--4.13	↑
高密度脂蛋白(HDL)	1.47	mmol/L	0.77--1.55	

**\*小结:**

尿酸(UA)偏高(386.00  $\mu\text{mol/L}$ ) 丙氨酸氨基转移酶(ALT)偏高(67.00 U/L) 动脉硬化指数偏高(3.38) 总胆固醇(CHOL)偏高(7.46 mmol/L) 甘油三脂(TG)偏高(2.25 mmol/L) 低密度脂蛋白(LDL)偏高(4.97 mmol/L)

操作员：刘慧芳 检查日期:2023-11-18 检查医生:陈建国

# 大同现代医学检验实验室

## 液基薄层细胞学图文报告

ID: 2023091817

病理号: 087877

姓名: 辛晨

性别: 女

年龄: 62岁

送检科室:

电话号码: 15903425137

床号:

病历号:

体检号: 2212210552

送检医院: 大同瑞慈康复体检

送检日期: 2023-11-19

末次月经:

送检医生:

采样日期:

报告日期: 2023-11-20

标本满意度: 满意

细胞量: >45%

红细胞:

经期样本:

颈管细胞:

化生细胞:

鳞状细胞:

宫颈柱状细胞:

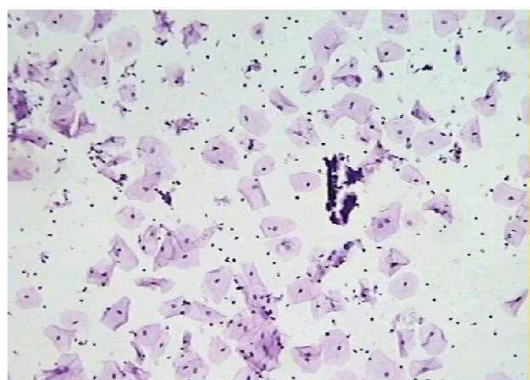
未见上皮内病变/恶性细胞:

正常范围内:

良性反应性改变:

- 炎症:
- 放疗:
- 妊娠:
- 萎缩性:
- 宫内避孕器:
- 其他:

- 轻度:
- 中度:
- 重度:



病原体: 滴虫感染:  念珠菌感染:  细菌感染:

提示 HPV 感染:  疱疹病毒感染:

鳞状上皮细胞分析:

- 非典型鳞状细胞:
- 倾向上皮内瘤变:
  - 倾向良性反应性改变:
  - 不能明确意义(ASC-US):
  - 不排除高度病变(ASC-H):

- 上皮内低度病变:  鳞癌:
- 上皮内高度病变:
- CIN2:
  - CIN3:

腺上皮细胞分析:

非典型腺细胞:

- 宫内膜:
- 来源不明:

非典型腺细胞(宫颈管):

- 倾向原位腺癌:
- 不能明确意义:
- 倾向良性反应性改变:

腺癌:

- 宫颈管:
- 宫内膜:
- 其它:

炎细胞:

- 轻度:
- 中度:
- 重度:

可疑腺癌:

诊断意见: 未见上皮内病变或恶性细胞 (NILM)。

建议:

报告医师: 张荣生

地址: 大同市魏都大道 79 号, 本报告医师签字后有效  
咨询: 0352-2830587 4006-122-995

妇科细胞学是筛查项目, 出于技术原因, 可能会有假阴性结果, 本检测仅对来样负责, 如果对结果有疑义, 请在收到报告 7 天内与我们联系。

# 大同瑞慈康复医院 12导联心电图报告

辛晨 女 62岁

体检号:408593

病床号:

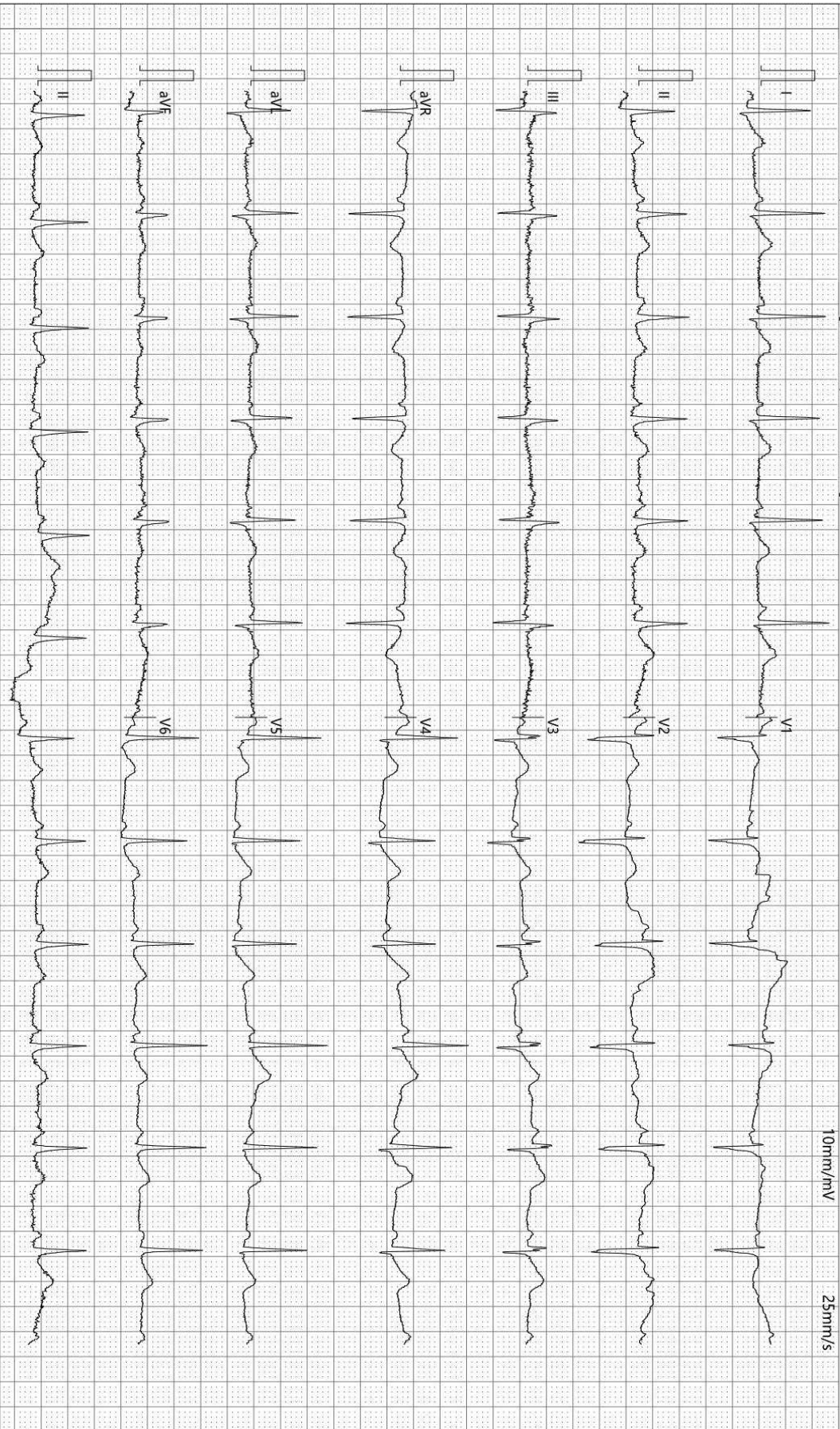
诊断结果:

- 1. 窦性心律
- 2. 异常Q波
- 3. ST段抬高

诊断医生:

张之生

HR : 72bpm [60 ~ 100bpm]  
 P : 94ms [0 ~ 110ms]  
 PR : 137ms [120 ~ 200ms]  
 QRS : 80ms [60 ~ 100ms]  
 QT/QTc : 373/411ms [320 ~ 440/0 ~ 460ms]  
 P/QRS/T : 46/32/9deg. [0 ~ 75/-30 ~ 90/0 ~ 75deg]  
 RV5/SV1 : 1.327/0.734mV [0.0 ~ 2.5/0.0 ~ 2.0mV]



检查时间:2023-11-18 09:26:46

诊断时间:2023-11-18 09:39:00

SEMIP V1.90

仅供临床参考

## 双源 CT 诊断图文报告

流水号: 2212210552

影像号: CT20231117093

姓名: 辛晨

年龄: 62 岁

性别: 女

检查设备: 西门子量子双源 CT

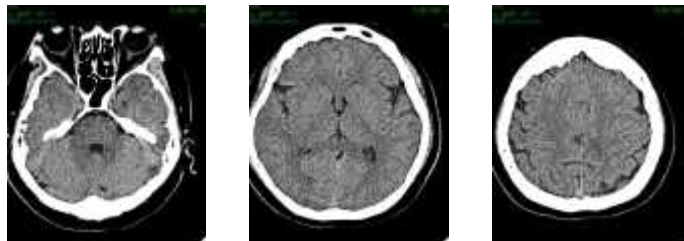体检号: 408593

申请医院: 本院

体检科室: 体检科

检查部位: 脑部双源 CT

经典图像:



影像所见:

颅脑结构双侧对称, 脑实质内未见异常密度。中线结构居中。脑沟、裂、池及脑室系统等未见异常。

影像诊断:

颅脑未见明显异常

报告医师: 剧艳军

检查日期: 2023-11-18

审核医师: 剧艳军

报告日期: 2023-11-18

## 双源 CT 诊断图文报告

流水号: 2212210552

影像号: CT20231117095

姓名: 辛晨

年龄: 62 岁

性别: 女

检查设备: 西门子量子双源 CT

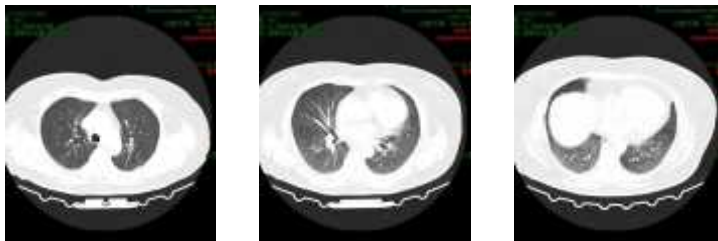体检号: 408593

申请医院: 本院

体检科室: 体检科

检查部位: 肺部双源 CT

经典图像:



影像所见:

胸廓对称, 纵隔无偏移。双肺支气管血管纹理模糊, 增多, 小叶性结构增多, 间质密度增高。段以上支气管通畅, 心影形态未见异常, 纵隔内气管隆突旁、肺门旁淋巴结部分钙化斑。两侧胸膜未见异常。

影像诊断:

呼吸性细支气管炎

报告医师: 剧艳军

检查日期: 2023-11-19

审核医师: 剧艳军

报告日期: 2023-11-19

## 超声诊断图文报告

流水号: 2212210552

影像号: 1452698

姓名: 辛晨

年龄: 62 岁

性别: 女

检查设备: Vivid E95

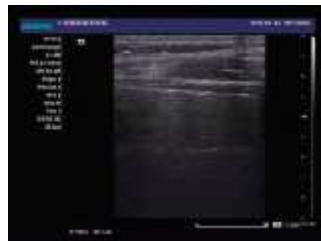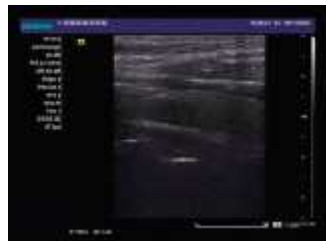体检号: 408593

申请医院: 本院

体检科室: 体检科

检查部位: 甲状腺彩超

经典图像:



影像所见:

甲状腺双侧叶形态正常, 包膜完整, 实质回声均匀, CDFI: 未见异常血流信号。  
双侧颈部未见明显肿大淋巴结。

影像诊断:

甲状腺双侧叶未见异常

报告医师: 李菊蓉

检查日期: 2023-11-18

审核医师: 李菊蓉

报告日期: 2023-11-18

## 超声诊断图文报告

流水号: 2212210552

影像号: 1452774

姓名: 辛晨

年龄: 62岁

性别: 女

检查设备: Vivid E95

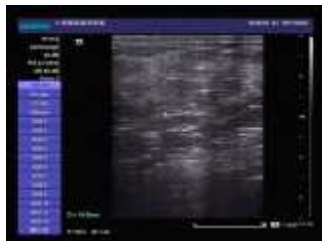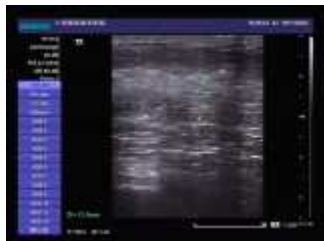体检号: 408593

申请医院: 本院

体检科室: 体检科

检查部位: 乳腺彩超

经典图像:



影像所见:

双侧乳腺腺体层次清晰, 右乳腺体厚 1.4cm, 左乳腺体厚 1.1cm, 乳导管未见扩张, 未见明显占位性病变, CDFI: 未见异常血流信号。

双侧腋下未见明显肿大淋巴结。

影像诊断:

双侧乳腺未见明显异常

报告医师: 李菊蓉

检查日期: 2023-11-18

审核医师: 李菊蓉

报告日期: 2023-11-18

## 超声诊断图文报告

流水号: 2212210552

影像号: 1452776

姓名: 辛晨

年龄: 62 岁

性别: 女

检查设备: Vivid E95

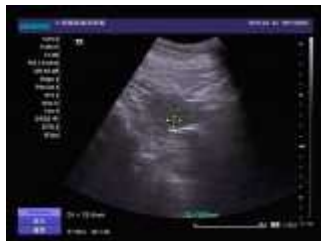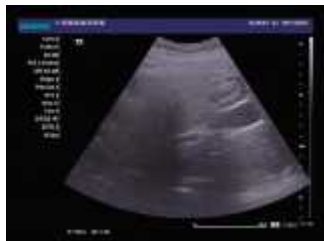体检号: 408593

申请医院: 本院

体检科室: 体检科

检查部位: 全腹彩超

### 经典图像:



### 影像所见:

肝脏大小形态正常, 包膜光滑完整, 实质回声细腻增强, 肝内管道系统走行欠清晰, 门静脉及肝内胆管不扩张。

胆囊大小形态正常, 壁不厚、光滑, 囊内透声好, 肝外胆管不扩张。

胰腺大小形态正常, 实质回声均匀, 主胰管不扩张。

脾脏大小形态正常, 实质回声均匀, 脾门静脉不宽。

双肾大小形态正常, 皮髓质分界清晰, 集合系统未见分离, 双侧输尿管未见扩张。

膀胱充盈佳, 未见明显异常。

绝经后子宫, 大小约 4.4\*3.0\*3.2cm, 肌壁回声不均匀, 内探及低回声结节, 大小约 1.2\*1.0cm, 边界清, 形态规则, 内膜线欠清晰, 宫颈厚约 2.6cm, 双侧附件区未见异常。

### 影像诊断:

1. 脂肪肝 (轻-中度)
2. 子宫肌瘤

报告医师: 李菊蓉

检查日期: 2023-11-18

审核医师: 李菊蓉

报告日期: 2023-11-18