



2212210531

大同瑞慈健康体检

报 告 册

体检编号	408572	工号	31
姓名	付美娜		
性别	女	年龄	42岁
单位	大庆路街道		
部门	大庆路街道		
联系电话	13096583570		
体检日期	2023-11-19		

尊敬的付美娜女士您好！

首先，瑞慈健康体检全体员工欢迎您的光临，并对您的信任表示衷心的感谢！

您于 2023-11-19 （体检编号：408572）完成健康检查，本机构的各科医生已根据您的体检项目及结果，汇总成此份健康体检报告，并经总检医生审核。据此提出对您健康状况的综合分析及建议。

瑞慈健康体检倡导“大健康、大康复”，提出“健康是第一财富（Rich）”的人文理念。希望您仔细阅读并妥善地保管此份健康体检报告，并认真关注报告中的提示与建议，若您对报告内容有任何疑问，可直接与瑞慈健康体检客服部联系，进一步咨询。

健康体检咨询电话：**0352-2824444**

客户服务咨询电话：**0352-2830597**

400-6112995

瑞慈健康体检报告由下列内容组成：

第一部分：主检报告

第二部分：分科分项结果

第三部分：检验报告

第四部分：附表

主检报告

检查综述

- 1、【身高、体重、血压】（1）体重指数 27.22：超重（2）血压 143/81：本次测量收缩期血压偏高
- 2、【同型半胱氨酸】同型半胱氨酸偏高(18.18 umol/L)
- 3、【生殖道微生态】上皮细胞(白带)++/HP
- 4、【生化全项 1】总胆红素(TBIL)偏高(28.40 umol/L) 间接胆红素(IBIL)偏高(20.70 umol/L)
- 5、【尿液分析+尿沉渣】白细胞尿偏高(30 个/u1) 隐血(ERY)1+ 维生素 C2+ 鳞状上皮细胞偏高(6 /HP) 粘液丝偏高(1 /HP) 尿白细胞(LEU)+-
- 6、【心电图】1. 窦性心律 2. ST-T 改变
- 7、【甲状腺彩超】甲状腺双侧叶多发结节 TI-RADS 3 级
- 8、【全腹彩超】脂肪肝(轻度)

医生建议

【超重】：

(1) 体重指数是判断体重超标或偏低的主要指标。体重是反映和衡量一个人健康状况的重要标志之一，过胖和过瘦都不利于健康，身高体重不协调也不会给人以美感。体重的变化，还会直接反映身体长期的热量平衡状态。

(2) 当需要比较及分析一个人的体重对于不同身高的人所带来的健康影响时，体重指数是一个中立而可靠的指标。其主要适用于需要体重测试、体型肥胖和全身检查的人群。

(3) 体重指数(BMI)是世界卫生组织推荐的国际统一使用的肥胖分型标准，也是目前国际上常用的衡量人体胖瘦程度以及是否健康的一个标准，其计算方式为： $BMI = \text{体重(千克)} / \text{身高(米} \times \text{米)}$ 。成人的标准值是 BMI18.5-23.9 之间。低于 18.5 为体重指数偏低；高于 23.9 则为体重指数偏高。

(4) 一般表现为体重超重或肥胖，超重及肥胖会出现一系列代谢性疾病，如高血压、高血糖、高血脂、高尿酸血症等，所以体重指数偏高者一定要注意控制体重。

(5) 合理控制饮食，食品多样化，食物纤维可适量增加，饮食规律，避免暴饮暴食，低盐、低脂饮食为主，减少高热量食物的摄入。

(6) 加强体育锻炼，每天最少保持 30 分钟的中等强度运动。鼓励每天至少快步走 6000 步比较健康。肥胖患者不适合较剧烈的运动，会加重膝关节的负担，可以选择游泳、划船等对膝关节负荷较小的运动。

(7) 定期检查血糖、血脂、肝功、肝脏 B 超等，积极治疗基础性疾病。

(8) 减少热量摄取及增加热量消耗。强调以健康行为、饮食、运动为主的综合治疗。

【本次测量收缩期血压偏高】：

(1) 所谓单纯收缩期高血压，顾名思义是指一个人的舒张压(即低压)不高，仅仅是收缩压(即高压)超过正常范围。

(2) 单纯收缩期高血压标准为收缩压在 140mmHg 以上，舒张压为 90mmHg 以下。如果收缩压在 140-149mmHg，又称单纯收缩期临界高血压。由于单纯收缩期高血压大部分发生在 60 岁以上的老年人，故又称老年单纯收缩期高血压。

(3) 当病人患动脉硬化、甲状腺功能亢进、主动脉关闭不全、体循环动静脉瘘、动脉导管未闭及原因不明的高动力循环状态时，也常伴有收缩期高血压，但这些不包括在单纯收缩期高血压范围内。

(4) 劳逸结合，保持良好身心状态。避免各种诱因：如情绪低落、紧张等。改进生活方式，适当低盐、低脂、低胆固醇饮食，戒烟酒。必要时心血管专科诊治，定期复诊。

(5)平时应低盐（每天 5~10g）、低脂饮食（少吃动物脂肪与内脏）；忌烟限酒。遵照医嘱坚持服药，定期测量血压，宜控制在 140/90mmHg 以下，若合并有糖尿病和肾病，要把血压控制在 130/80mmHg 以下。
(6)血压到正常水平时，说明此时选用的降压药和治疗方案基本合适，但并不意味着高血压已被“治愈”，应坚持治疗。若盲目自行停药或间断服药，常会使血压波动很大，而加重心、脑、肾和血管的损害。

【同型半胱氨酸偏高】：

(1)血同型半胱氨酸是一种含硫氨基酸，为蛋氨酸和半胱氨酸代谢过程中产生的重要中间产物。正常情况下，血同型半胱氨酸在体内能被分解代谢，浓度维持在较低水平。但在日常生活中由于原发性原因和继发性原因会影响血同型半胱氨酸代谢导致在血液中升高。
(2)同型半胱氨酸偏高称之为高同型半胱氨酸血症，产生的原因和遗传、环境、营养因素有很大关系。高同型半胱氨酸血症目前认为是冠心病、高血压、脑血管疾病重要的危险因素。建议日常生活中清淡饮食，多吃新鲜蔬菜水果，补充维生素成分，心内科诊治。

【上皮细胞(白带)++/HP】：

(1)在生理情况下，阴道内的细胞新陈代谢会正常脱落，在取标本的时候会取到有脱落的上皮细胞，镜检时就会发现阳性，这属于正常的现象。如果同时阴道分泌物检查发现有病原菌感染的情况，建议往妇科进一步诊断治疗。

【间接胆红素(IBIL)偏高】：

(1)间接胆红素（IBIL）是未被肝细胞摄取、未与葡萄糖结合的胆红素为结合胆红素，也就是间接胆红素。
(2)间接胆红素升高，是因为血液中的红细胞被大量破坏，大量的间接胆红素被释放入血，同时血液中的间接胆红素含量远远超出了肝细胞对胆红素的摄取、代谢和排泄能力。
(3)因此间接胆红素升高，往往提示溶血性黄疸，最有可能就是溶血性贫血，或者是由于输血血型不合及其他恶性疾病导致的溶血。
(4)总胆红素、间接胆红素、直接胆红素这三项是反映胆红素代谢的指标，而胆红素长期以来是作为溶血及肝胆疾病的重要异常指标。胆红素检查主要用于黄疸检查，反映肝脏疾病和胆道梗阻，如肝细胞发生炎症坏死等损害时会引起黄疸，胆道疾病及溶血性疾病也可引起黄疸。
(5)总胆红素、间接胆红素、直接胆红素均升高：见于肝细胞性黄疸，如急慢性肝炎、肝硬化、肝坏死等。
(6)总胆红素及间接胆红素升高：见于溶血性黄疸，如溶血性贫血，溶血性输血反应，新生儿溶血病。
(7)总胆红素及直接胆红素升高：见于梗阻性黄疸，如胆石症、胆管炎、肝癌胰头癌等，其升高程度与病情呈正相关，且癌性梗阻高于良性梗阻。
(8)总之，看肝功能化验单，要结合病情、病史、查体和其它相关的化验单、影像检查，排除生理性升高的因素（如有无感冒、酗酒、过于劳累、熬夜等情况），全面综合考虑。

【总胆红素(TBIL)偏高】：

(1)总胆红素（TBIL）能准确反映黄疸的程度。人体的红细胞有一定的寿命，大约是 120 天。
(2)当红细胞被破坏死亡后，其中的血红蛋白会被我们人体的肝、脾、骨髓内单核吞噬细胞吞噬破坏分解，在组织酶的作用下，成为血红素和球蛋白，而血红素再进一步被催化还原成胆红素，80-85%的胆红素来源于此，另外还有 20%的胆红素来源于血红蛋白以外的肌红蛋白等在肝脏中产生。
(3)未被肝细胞摄取且未与葡萄糖结合的胆红素称之为非结合胆红素，即间接胆红素（IBIL）。间接胆红素被运载到肝脏，被肝细胞摄取，与葡萄糖醛酸结合，则形成结合胆红素（DBIL），即直接胆红素。在这个过程中有一部分会吸收入血，但其水平会维持动态平衡。
(4)总胆红素、间接胆红素、直接胆红素这三项是反映胆红素代谢的指标，而胆红素长期以来是作为溶血及肝胆疾病的重要异常指标。胆红素检查主要用于黄疸检查，反映肝脏疾病和胆道梗阻，如肝细胞发生炎症坏死等损害时会引起黄疸，胆道疾病及溶血性疾病也可引起黄疸。
(5)大多健康体检中发现的胆红素轻度升高并不能反映肝脏有损伤，如果直接胆红素升高的程度不高，一般可能是生理性的原因引起的，如感冒、酗酒、过于劳累、熬夜等情况，只要注意休息、戒酒，过段时间复查肝功能，一般会自行恢复。
(6)生活方面，多吃新鲜果蔬以补充人体所需的维生素，提高人体免疫力，多吃富含蛋白质的食物，如牛肉、鱼、蛋奶，这些都有助于修复受损的肝细胞，促进肝细胞的再生。如果胆红素升高很多，则需要完善相关检查，往消化内科诊断治疗。

【隐血 (ERY) 1+】：

- (1) 尿隐血可分为肉眼血尿和镜下血尿。肉眼血尿是指肉眼能见到血色的尿，尿液呈洗肉水色或血色，通常在1000ml尿中含有1ml血液即肉眼可见。镜下血尿是指尿的颜色正常，通过显微镜可以观察到尿液中含红细胞，通常离心沉淀后的尿液镜检每高倍视野有红细胞3个以上。
- (2) 尿隐血是泌尿系疾病常见的症状之一，生理情况下女性生理期、运动后等都可以引起，病理情况下大多是由泌尿系统疾病引起，如泌尿系炎症、尿路结石等，也有一些血尿是由全身性疾病或泌尿系统邻近器官所致。
- (3) 需要指出的是：尿液呈红色并不都是血尿，有些药物、食物都能使尿液呈红色、橙色或褐色；由于严重创伤、错误输血等大量红细胞或组织破坏，也可导致血红蛋白或肌红蛋白尿。
- (4) 建议往泌尿外科进一步复查，以明确诊断。

【鳞状上皮细胞偏高】：

- (1) 在生理情况下，机体正常的新陈代谢都会引起鳞状上皮细胞的脱离，这是一种正常的机体现象。如果长时间出现鳞状上皮细胞偏高的现象时，则有可能是尿路感染、泌尿系统结石等因素导致，应及时往泌尿外科进一步诊断治疗。

【粘液丝偏高】：

- (1) 尿常规中粘液丝是由尿路中细胞分泌出来的，在有尿路感染时分泌会明显增多，且伴有炎症细胞的出现。
- (2) 粘液丝偏高，可分为生理性偏高和病理性偏高两种，生理性偏高一般是由于喝水较少导致的尿液浓缩，一般在喝水后就能达到稀释的效果。
- (3) 病理性的粘液丝偏高是由于泌尿系炎症或者是前列腺炎导致的，需要注意观察，多喝水，同时有白细胞等炎症细胞增多时，应及时服用抗感染药物治疗。如果仅有粘液丝的增多而没有白细胞等炎症细胞增多时，尿路有炎症的可能性不大。
- (4) 建议平时饮食注意清淡，多喝水，少吃油腻和辛辣的食物，要注意个人清洁卫生，勤洗阴部，注意休息。

【白细胞尿偏高】：

- (1) 白细胞尿偏高，一般提示为泌尿系感染，白细胞数目跟感染的程度相关，细菌感染的程度越重，白细胞数目增加的越高。建议往泌尿外科诊断治疗。

【尿白细胞 (LEU) +-】：

- (1) 建议结合临床参考。

【维生素 C2+】：

- (1) 尿液中维生素 C 阳性，一般提示饮食中摄入维生素 C 含量较高的食物，引起尿液中维生素 C 呈阳性反应。建议定期复查尿常规。

【ST-T 改变】：

- (1) ST-T 改变主要是反映心肌缺血现象，具有 ST 段抬高和下移两种表现，多见于慢性冠状动脉供血不足、心绞痛、心肌炎、心肌劳损等，但有时也见于神经植物功能紊乱、精神紧张、电解质紊乱、内分泌疾病等。
- (2) 临床上把心肌缺血疾病的 ST-T 改变称为特异性 ST-T 改变，把超出正常范围而又不具备特异性 ST-T 改变归结为非特异性 ST-T 改变。建议定期复查、动态观察，并心内科结合临床考虑，必要时心脏彩超、冠脉 CTA 检查。

【甲状腺双侧叶多发结节】：

- (1) 甲状腺结节是一种常见的甲状腺疾病，很多甲状腺疾病可表现为结节，如可由甲状腺退行性变、炎症、自身免疫性及新生物等多种病变所致。甲状腺结节在各个年龄段的男女人群中均可见到，但中年女性中较多。
- (2) 甲状腺结节分良性和恶性两大类，良性的占绝大多数，恶性者不足 1%，判断甲状腺结节的良恶主要依靠病史、体格检查、放射性核素扫描、穿刺细胞学检查。
- (3) 建议往普外科就诊，进一步检查，明确诊断，结合临床诊治并定期复查。

【脂肪肝】：

- (1)脂肪肝是指肝脏被脂肪浸润，为一种多病因引起的获得性疾病。
- (2)脂肪肝是以肝细胞脂肪变性和脂肪蓄积为病理特征，最常见易患因素有超重或肥胖、进食油腻食物、高脂血症（尤其甘油三酯升高）、营养失调（营养过量或不足）、饮酒、高脂血症、少运动、糖耐量异常、减肥造成体重急剧下降、营养不良、中毒和药物等。
- (3)当肝内脂类（主要为甘油三酯）含量超过肝重的5%时为脂肪肝。脂肪肝是一个常见的临床现象，不是一个独立性的疾病。
- (4)值得注意的是，过多的脂肪在肝组织、肝细胞内浸润，引起肝细胞肿大，严重可致肝硬化。脂肪肝是可逆性的，合理饮食、运动及治疗后可恢复。
- (5)合理控制饮食，控制总摄入量，低盐、低脂和低糖类饮食，少吃动物内脏，多吃蔬菜水果；
- (6)控制危险因素，如控制体重、改善胰岛素抵抗、调整血脂紊乱，戒酒、戒烟，坚持长期有氧运动，加强体育锻炼；
- (7)定期复查腹部彩超、血脂、肝功能。

汇总医生： 丁昊炜

主检日期： 2023-11-21

主检医生：

分科结果

身高、体重、血压

项目名称	检查结果	项目名称	检查结果
身高	166cm	体重	75kg
血压	143/81mmHg		

***小结：**

(1) 体重指数 27.22：超重

(2) 血压 143/81：本次测量收缩期血压偏高

操作员：赵婉如

检查日期:2023-11-19

检查医生：名燕凌

妇科内诊

项目名称	检查结果	项目名称	检查结果
外阴	正常	尿道口	正常
阴道	通畅	子宫	正常
附件	正常	宫颈	光滑
后穹窿	正常		

***小结：**

未见异常

操作员：薛荣丽

检查日期:2023-11-19

检查医生：薛荣丽

检验报告

尿液分析+尿沉渣

项目名称	检查结果	单位	参考值	提示
白细胞尿	30	个/ul	0--13	↑
上皮细胞(EC)	6	/HP	0--28	
管型(CAST)	0	个/ul	0--1	
霉菌(尿)	0	/HP	0--0	
结晶	0	/HP	0--10	
透明度(CLA)	清亮			
胆红素(BIL)	-		阴性	
隐血(ERY)	1+		阴性	
小圆上皮细胞(SRC)	0	个/ul	0--0	
维生素C	2+		阴性	
异常红细胞	0	个/ul	0--3	
红细胞(正常)	5	个/ul	0--6	
鳞状上皮细胞	6	个/ul	0--0	↑
粘液丝	1	个/ul	0--0	↑
颜色(Colour)	淡黄色			
尿葡萄糖(GLU)	-		阴性	
酮体(KET)	-		阴性	
比重(SG)	1.020		1.003--1.030	
酸碱度(PH)	6.0		4.5--8.0	
尿蛋白质(PRO)	-		阴性	
尿胆原(URO)	-		阴性	
亚硝酸盐(NIT)	-		阴性	
红细胞(尿)(RBC)	5	个/ul	0--6	
尿白细胞(LEU)	+-		阴性	

*小结:

白细胞尿偏高(30 个/ul) 隐血(ERY)1+ 维生素 C2+ 鳞状上皮细胞偏高(6 /HP) 粘液丝偏高(1 /HP) 尿白细胞(LEU)+-

操作员：王小雪 检查日期:2023-11-19 检查医生:陈建国

血常规（五分类）

项目名称	检查结果	单位	参考值	提示
白细胞(WBC)	3.61	10 ⁹ /L	3.5--9.5	
淋巴细胞绝对值(LY#)	1.45	10 ⁹ /L	1.1--3.2	
淋巴细胞百分比(LY%)	40.2	%	20--50	
中性粒细胞绝对值(GR#)	1.84	10 ⁹ /L	1.8--6.3	
中性粒细胞百分比(GR%)	50.9	%	40--75	
嗜碱性粒细胞绝对值(BA#)	0.02	10 ⁹ /L	0--0.06	
嗜碱性粒细胞百分比(BA%)	0.6	%	0--1.0	
嗜酸性粒细胞绝对值(EO#)	0.05	10 ⁹ /L	0.02--0.52	
嗜酸性粒细胞百分比(EO%)	1.4	%	0.4--8.0	
血小板(PLT)	172	10 ⁹ /L	125--350	
血小板分布宽度(PDW)	16.1	%	15--17	
平均血小板体积(MPV)	11.5	fl	6.0--14.0	
血小板压积(PCT)	0.199	%	0.11--0.28	
红细胞(RBC)	4.41	10 ¹² /L	3.8--5.1	
血红蛋白	141	g/L	115--150	
红细胞压积(HCT)	42.0	%	35--45	
红细胞平均体积(MCV)	95.2	fl	82--100	
平均血红蛋白含量(MCH)	31.9	pg	27--34	
平均血红蛋白浓度(MCHC)	335	g/L	316--354	
单核细胞绝对值(MO#)	0.25	10 ⁹ /L	0.1--0.60	
单核细胞百分比(MO%)	6.9	%	3--10	

红细胞分布宽度标准差 (RDW-SD)	44.0	fl	35--56	
红细胞分布宽度变异系数 (RDW-CV)	12.1	%	10.6--16.6	
大血小板比率	35.7	%	11--45	
大血小板数目	61	10 ⁹ /L	30--90	
未成熟粒细胞数目	0.00	10 ⁹ /L	0--999	
未成熟粒细胞百分比	0.1	%	0--100	
有核红细胞数目	0.000	10 ⁹ /L	0--9999	
有核红细胞百分比	0.00	/100WBC	0--9999	

***小结:**

未见异常

操作员：祁佳佳 检查日期:2023-11-19 检查医生:陈建国

同型半胱氨酸

项目名称	检查结果	单位	参考值	提示
同型半胱氨酸	18.18	umol/L	0--15	↑

***小结:**

同型半胱氨酸偏高(18.18 umol/L)

操作员：刘慧芳 检查日期:2023-11-19 检查医生:陈建国

生殖道微生态

项目名称	检查结果	单位	参考值	提示
线索细胞	-			
清洁度	II			
上皮细胞(白带)	++			
滴虫	-			
G-球菌	-			
霉菌	-			

G-杆菌	-			
G+杆菌	-			
G+球菌	-			

***小结:**

上皮细胞(白带)++/HP

操作员：黄璐瑶 检查日期:2023-11-20 检查医生:陈建国

生化全项 1

项目名称	检查结果	单位	参考值	提示
碳酸氢根(HCO3)	24.5	mmol/L	22--29	
总蛋白(T PROT)	67.7	g/L	65--85	
白蛋白(ALB)	46.10	g/L	40--55	
球蛋白(GLB)	21.60	g/L	15--35	
白蛋白/球蛋白(ALB/GLB)	2.13		1.0--2.5	
碱性磷酸酶(ALP)	74.0	U/L	35--100	
肌酐(CREA)	70.00	umol/L	41--73	
尿酸(UA)	258.00	umol/L	140--340	
钾(K)	4.28	mmol/L	3.5--5.5	
钠(Na)	142.5	mmol/L	136--145	
氯(Cl)	103.0	mmol/L	96--108	
钙(Ca)	2.30	mmol/L	2.11--2.52	
乳酸脱氢酶(LDH)	167.00	U/L	120--250	
淀粉酶(AMY)	38.00	IU/L	35--135	
葡萄糖(GLU)	5.01	mmol/L	3.89--6.1	
总胆红素(TBIL)	28.40	umol/L	0--21	↑
直接胆红素(DBIL)	7.7	umol/L	0--8.0	
间接胆红素(IBIL)	20.70	umol/L	0--17.39	↑
丙氨酸氨基转移酶(ALT)	37.00	U/L	7--40	

门冬氨酸氨基转移酶(AST)	27.00	U/L	13--35
尿素测定 (Urea)	5.00	mmol/L	2.6--7.5
肌酸激酶(CK)	105.00	U/L	40--200
α-羟丁酸脱氢酶	149.00	U/L	72--182
C 反应蛋白	2.80	mg/dl	0--3
动脉硬化指数	2.05		1.31--3.19
谷草比谷丙	0.73		0.4--2.5
总胆固醇(CHOL)	4.25	mmol/L	2.59--5.2
甘油三脂(TG)	0.98	mmol/L	0.7--1.7
低密度脂蛋白(LDL)	2.58	mmol/L	0--4.13
高密度脂蛋白(HDL)	1.26	mmol/L	0.77--1.55

***小结:**

总胆红素(TBIL)偏高(28.40 umol/L) 间接胆红素(IBIL)偏高(20.70 umol/L)

操作员：刘慧芳 检查日期:2023-11-19 检查医生:陈建国

人乳头瘤病毒检查 (HPV)

项目名称	检查结果	单位	参考值	提示
HPV 高危亚型 16	阴性(-)		阴性(-)	
HPV 高危亚型 18	阴性(-)		阴性(-)	
HPV 高危亚型 31	阴性(-)		阴性(-)	
HPV 高危亚型 26	阴性(-)		阴性(-)	
HPV 高危亚型 33	阴性(-)		阴性(-)	
HPV 高危亚型 35	阴性(-)		阴性(-)	
HPV 高危亚型 39	阴性(-)		阴性(-)	
HPV 高危亚型 45	阴性(-)		阴性(-)	
HPV 高危亚型 51	阴性(-)		阴性(-)	
HPV 高危亚型 52	阴性(-)		阴性(-)	
HPV 高危亚型 53	阴性(-)		阴性(-)	

HPV 高危亚型 56	阴性(-)		阴性(-)	
HPV 高危亚型 58	阴性(-)		阴性(-)	
HPV 高危亚型 59	阴性(-)		阴性(-)	
HPV 高危亚型 66	阴性(-)		阴性(-)	
HPV 高危亚型 68	阴性(-)		阴性(-)	
HPV 高危亚型 73	阴性(-)		阴性(-)	
HPV 高危亚型 82	阴性(-)		阴性(-)	
HPV 低危亚型 6	阴性(-)		阴性(-)	
HPV 低危亚型 11	阴性(-)		阴性(-)	
HPV 低危亚型 42	阴性(-)		阴性(-)	
HPV 低危亚型 43	阴性(-)		阴性(-)	
HPV 低危亚型 81	阴性(-)		阴性(-)	

***小结:**

未见异常

操作员：刘慧芳 检查日期:2023-11-20 检查医生:陈建国

大同现代医学检验实验室

液基薄层细胞学图文报告

ID: 2023091883

病理号: 087921

姓名: 付美娜

性别: 女

年龄: 42岁

送检科室: 体检科

电话号码: 13096583570

床号:

病历号:

体检号: 2212210531

送检医院: 大同瑞慈康复体检 送检日期: 2023-11-20

末次月经:

送检医生:

采样日期:

报告日期: 2023-11-20

标本满意度: 满意

细胞量: >40%

红细胞:

经期样本:

颈管细胞:

化生细胞:

鳞状细胞:

宫颈柱状细胞:

未见上皮内病变/恶性细胞:

正常范围内:

- 良性反应性改变:
- 炎症:
 - 轻度:
 - 中度:
 - 重度:
 - 放疗:
 - 妊娠:
 - 萎缩性:
 - 宫内避孕器:
 - 其他:

病原体: 滴虫感染: 念珠菌感染: 细菌感染:

提示 HPV 感染: 疱疹病毒感染:

鳞状上皮细胞分析:

- 非典型鳞状细胞:
- 倾向上皮内瘤变:
 - 倾向良性反应性改变:
 - 不能明确意义(ASC-US):
 - 不排除高度病变(ASC-H):
- 上皮内低度病变: 鳞癌:
- 上皮内高度病变:
- CIN2:
 - CIN3:

腺上皮细胞分析:

非典型腺细胞:

- 宫内膜:
- 来源不明:

非典型腺细胞(宫颈管):

- 倾向原位腺癌:
- 不能明确意义:
- 倾向良性反应性改变:

- 腺癌:
- 宫颈管:
 - 宫内膜:
 - 其它:
- 炎细胞:
- 轻度:
 - 中度:
 - 重度:
- 可疑腺癌:

诊断意见: 未见上皮内病变或恶性细胞 (NILM)。

建议:

报告医师: 张荣生

地址: 大同市魏都大道 79 号, 本报告医师签字后有效
咨询: 0352-2830587 4006-122-995

妇科细胞学是筛查项目, 出于技术原因, 可能会有假阴性结果, 本检测仅对来样负责, 如果对结果有疑义, 请在收到报告 7 天内与我们联系。

大同瑞慈康复医院 12导联心电图报告

付美娜 女 42岁

体检号:408572

病床号:

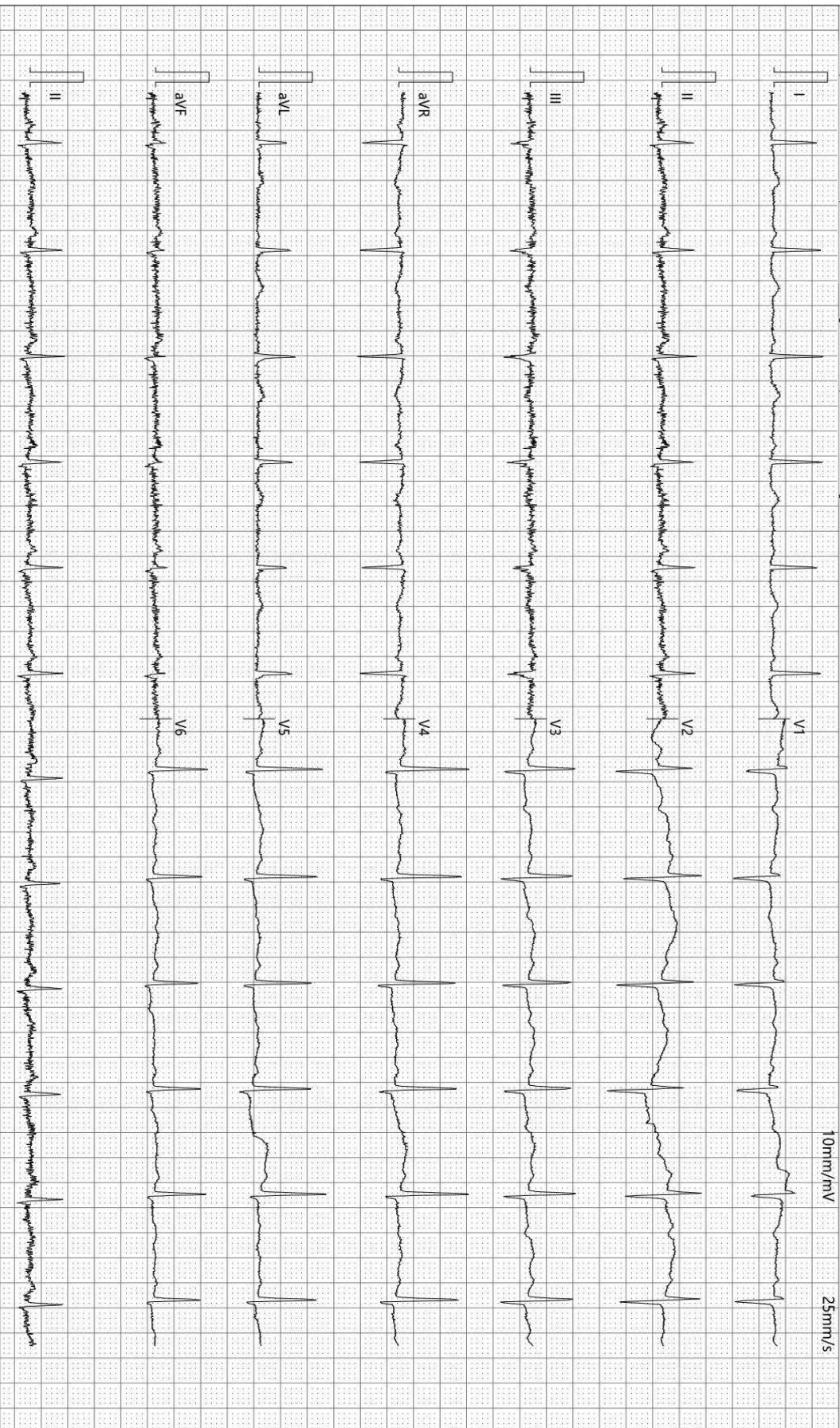
诊断结果:

- 1.窦性心律
- 2.ST-T改变

诊断医生:

张之生

HR : 71bpm [60 ~ 100bpm]
 P : 120 f ms [0 ~ 110ms]
 PR : 173ms [120 ~ 200ms]
 QRS : 72ms [60 ~ 100ms]
 QT/QTc : 421/458ms [320 ~ 440/0 ~ 460ms]
 P/QRS/T : 64/7/11deg. [0 ~ 75/-30 ~ 90/0 ~ 75deg]
 RV5/SV1 : 1.120/0.690mV [0.0 ~ 2.5/0.0 ~ 2.0mV]



检查时间:2023-11-19 08:08:14

诊断时间:2023-11-19 08:16:24

SEMIP V1.90

仅供临床参考

双源 CT 诊断图文报告

流水号: 2212210531

影像号: CT20231119024

姓名: 付美娜

年龄: 42 岁

性别: 女

检查设备: 西门子量子双源 CT

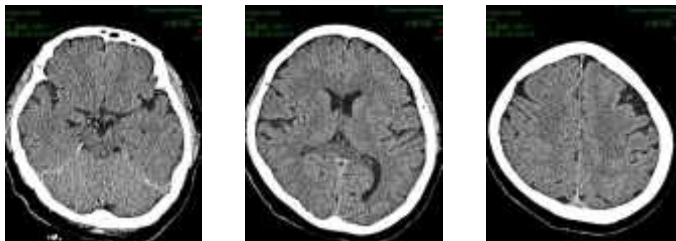体检号: 408572

申请医院: 本院

体检科室: 体检科

检查部位: 脑部双源 CT

经典图像:



影像所见:

颅脑结构双侧对称, 脑实质内未见异常密度。中线结构居中。脑沟、裂、池及脑室系统等未见异常。

影像诊断:

颅脑未见明显异常

报告医师: 剧艳军

检查日期: 2023-11-19

审核医师: 剧艳军

报告日期: 2023-11-19

双源 CT 诊断图文报告

流水号: 2212210531

影像号: CT20231119025

姓名: 付美娜

年龄: 42 岁

性别: 女

检查设备: 西门子量子双源 CT

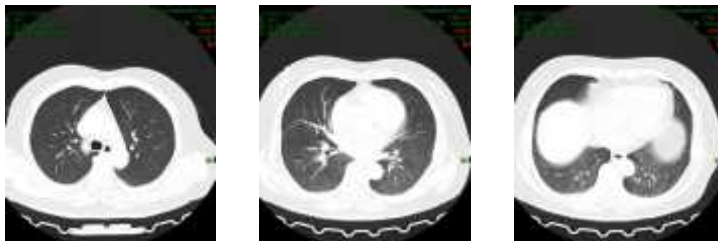体检号: 408572

申请医院: 本院

体检科室: 体检科

检查部位: 肺部双源 CT

经典图像:



影像所见:

胸廓对称, 骨性肋骨完整, 胸壁软组织结构良好, 两肺支气管血管纹理走行分布良好, 支气管束结构清晰, 双肺通气良好。肺门结构未见异常。纵隔无偏移, 段以上支气管通畅。心影及大血管形态结构正常, 纵隔内未见肿大淋巴结。胸膜未见异常。

影像诊断:

胸部未见明显异常

报告医师: 剧艳军

检查日期: 2023-11-19

审核医师: 剧艳军

报告日期: 2023-11-19

超声诊断图文报告

流水号: 2212210531

影像号: 1453734

姓名: 付美娜

年龄: 42岁

性别: 女

检查设备: Vivid E95

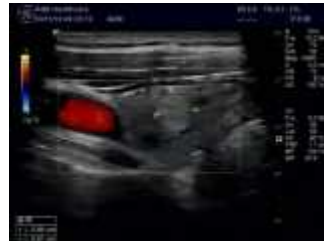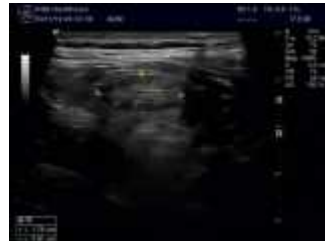体检号: 408572

申请医院: 本院

体检科室: 体检科

检查部位: 甲状腺彩超

经典图像:



影像所见:

甲状腺双侧叶形态正常, 包膜完整, 左侧叶探及数个囊实性结节, 较大者约 1.8*0.8cm, 形态规则, 边界清, 右侧叶探及数个结节, 较大者呈高回声, 大小约 0.9*0.8cm, 形态规则, 边界清, CDFI: 未见异常血流信号, 余实质回声均匀。双侧颈部未见明显肿大淋巴结。

影像诊断:

甲状腺双侧叶多发结节 TI-RADS 3级

报告医师: 李菊蓉

检查日期: 2023-11-19

审核医师: 李菊蓉

报告日期: 2023-11-19

超声诊断图文报告

流水号: 2212210531

影像号: 1453737

姓名: 付美娜

年龄: 42 岁

性别: 女

检查设备: Vivid E95

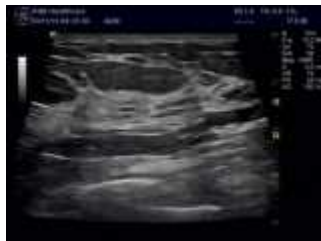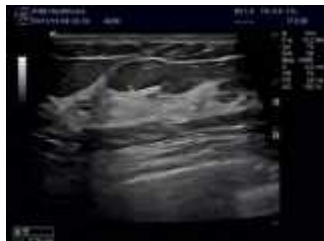体检号: 408572

申请医院: 本院

体检科室: 体检科

检查部位: 乳腺彩超

经典图像:



影像所见:

双侧乳腺腺体层次清晰, 右乳腺体厚 0.7cm, 左乳腺体厚 0.8cm, 乳导管未见扩张, 未见明显占位性病变, CDFI: 未见异常血流信号。

双侧腋下未见明显肿大淋巴结。

影像诊断:

双侧乳腺未见明显异常

报告医师: 李菊蓉

检查日期: 2023-11-19

审核医师: 李菊蓉

报告日期: 2023-11-19

超声诊断图文报告

流水号: 2212210531

影像号: 1453762

姓名: 付美娜

年龄: 42岁

性别: 女

检查设备: Vivid E95

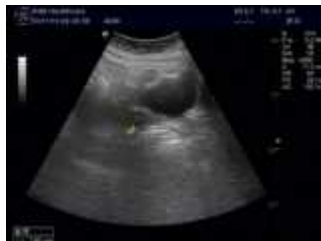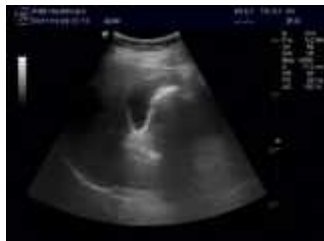体检号: 408572

申请医院: 本院

体检科室: 体检科

检查部位: 全腹彩超

经典图像:



影像所见:

胃肠胀气明显, 各脏器显示欠清

肝脏大小形态正常, 包膜光滑完整, 实质回声细腻、增强, 肝内管道系统走行欠清晰, 门静脉及肝内胆管不扩张。

胆囊大小形态正常, 壁不厚、光滑, 囊内透声好, 肝外胆管不扩张。

胰腺大小形态正常, 实质回声均匀, 主胰管不扩张。

脾脏大小形态正常, 实质回声均匀, 脾门静脉不宽。

双肾大小形态正常, 皮髓质分界清晰, 集合系统未见分离, 双侧输尿管未见扩张。

膀胱充盈佳, 未见明显异常。

绝经后子宫, 大小约 3.8*2.8*2.3cm, 肌壁回声均匀, 内膜线清晰, 厚 0.3cm, 宫颈厚约 1.8cm, 双侧附件区未见异常。

影像诊断:

脂肪肝(轻度)

报告医师: 李菊蓉

检查日期: 2023-11-19

审核医师: 李菊蓉

报告日期: 2023-11-19