



2212130587

大同瑞慈健康体检

报 告 册

体检编号	408501	工号	5
姓名	李艳		
性别	女	年龄	41岁
单位	大同市云冈区事业单位登记		
部门	大同市云冈区事业单位登记事务		
联系电话	18735245633		
体检日期	2024-12-19		

尊敬的李艳女士您好！

首先，瑞慈健康体检全体员工欢迎您的光临，并对您的信任表示衷心的感谢！

您于 2024-12-19 （体检编号：408501）完成健康检查，本机构的各科医生已根据您的体检项目及结果，汇总成此份健康体检报告，并经总检医生审核。据此提出对您健康状况的综合分析及建议。

瑞慈健康体检倡导“大健康、大康复”，提出“健康是第一财富（Rich）”的人文理念。希望您仔细阅读并妥善地保管此份健康体检报告，并认真关注报告中的提示与建议，若您对报告内容有任何疑问，可直接与瑞慈健康体检客服部联系，进一步咨询。

健康体检咨询电话：0352-2824444

客户服务咨询电话：0352-2830597

400-6112995

瑞慈健康体检报告由下列内容组成：

第一部分：主检报告

第二部分：分科分项结果

第三部分：检验报告

第四部分：附表

主检报告

检查综述

- 1、【血脂四项】 动脉硬化指数偏低(1.24) 甘油三脂(TG)偏低(0.43 mmol/L) 高密度脂蛋白(HDL)偏高(1.72 mmol/L)
- 2、【尿液分析+尿沉渣】 鳞状上皮细胞偏高(1 /HP) 粘液丝偏高(8 /HP)

医生建议

【动脉硬化指数偏低】：

- (1) 建议内科结合临床参考。

【甘油三脂(TG)偏低】：

- (1) 可适当增加脂类食品的摄入。
- (2) 也可见于甲亢、肾上腺皮质功能低下、肝功能障碍者，往内科咨询，进一步诊治。
- (3) 高蛋白，高维生素饮食，适当增加奶、豆类制品、鱼类、新鲜水果和蔬菜。
- (4) 适当增加户外活动和日光照射，避免过度劳累，保持良好睡眠。
- (5) 定期复查，如检验结果异常，应在医师指导下治疗。

【高密度脂蛋白(HDL)偏高】：

- (1) 高密度脂蛋白(HDL)主要在肝脏合成，具有抗动脉粥样硬化的功能，是冠心病的保护因子。高密度脂蛋白(HDL)能将周围组织包括动脉壁内的胆固醇运转到肝脏进行代谢，是一种抗动脉粥样硬化的血浆脂蛋白。
- (2) 高密度脂蛋白(HDL)的含量与心血管的发病率和病变程度呈负相关，即高密度脂蛋白(HDL)减低，患冠心病的危险性增加；高密度脂蛋白(HDL)含量增高，患冠心病的危险性降低。
- (3) 高密度脂蛋白(HDL)对冠心病的临床诊断是一个重要的参考指标。它的升高是临床冠心病保护因子之一，并能防治和延缓动脉粥样硬化的发展。
- (4) 血清中高密度脂蛋白(HDL)的降低，预示着冠心病的出现。临床上常同时测定高密度脂蛋白(HDL)和血清总胆固醇，并根据它们的比值作为冠心病的信息指标。
- (5) 高密度脂蛋白(HDL)减少，主要见于冠心病、冠状动脉粥样硬化、高甘油三酯血症、慢性贫血、脑血管病、糖尿病、急慢性肝炎、肝硬化等疾病。
- (6) 戒烟，增强运动，采用低脂、低糖饮食，少食富含脂肪、胆固醇及饱和脂肪酸的食物，多进食蔬菜、水果、豆制品、粗粮、鱼和高纤维食品。
- (7) 建议当高密度脂蛋白(HDL)减少时，可参考其他相关指标，积极治疗基础性疾病，往内分泌科复诊。

【鳞状上皮细胞偏高】：

- (1) 在生理情况下，机体正常的新陈代谢都会引起鳞状上皮细胞的脱离，这是一种正常的机体现象。如果长时间出现鳞状上皮细胞偏高的现象时，则有可能是尿路感染、泌尿系统结石等因素导致，应及时往泌尿外科进一步诊断治疗。

【粘液丝偏高】：

- (1) 尿常规中粘液丝是由尿路中细胞分泌出来的，在有尿路感染时分泌会明显增多，且伴有炎症细胞的出现。
- (2) 粘液丝偏高，可分为生理性偏高和病理性偏高两种，生理性偏高一般是由于喝水较少导致的尿液浓缩，一般在喝水后就能达到稀释的效果。
- (3) 病理性的粘液丝偏高是由于泌尿系炎症或者是前列腺炎导致的，需要注意观察，多喝水，同时有白细胞等炎症细胞增多时，应及时服用抗感染药物治疗。如果仅有粘液丝的增多而没有白细胞等炎症细胞增多时，尿路有炎症的可能性不大。
- (4) 建议平时饮食注意清淡，多喝水，少吃油腻和辛辣的食物，要注意个人清洁卫生，勤洗阴部，注意休息。

汇总医生： 丁昊炜

主检日期： 2024-12-20

主检医生：

分科结果

身高、体重、血压

项目名称	检查结果	项目名称	检查结果
身高	164cm	体重	58kg
血压	123/73mmHg		

*小结：
未见异常

操作员：杨彦霞 检查日期：2024-12-19 检查医生：名燕凌

妇科内诊

项目名称	检查结果	项目名称	检查结果
外阴	正常	尿道口	正常
阴道	通畅	子宫	正常
附件	正常	宫颈	光滑
后穹窿	正常		

*小结：
未见异常

操作员：薛荣丽 检查日期：2024-12-19 检查医生：薛荣丽

检验报告

尿液分析+尿沉渣

项目名称	检查结果	单位	参考值	提示
白细胞尿	0	个/u1	0--13	
上皮细胞(EC)	1	/HP	0--28	
管型(CAST)	0	个/u1	0--1	
霉菌(尿)	0	/HP	0--0	
结晶	0	/HP	0--10	
透明度(CLA)	清亮			
胆红素(BIL)	-		阴性	
隐血(ERY)	-		阴性	
小圆上皮细胞(SRC)	0	个/u1	0--0	
维生素C	-		阴性	
异常红细胞	0	个/u1	0--3	
红细胞(正常)	0	个/u1	0--6	
鳞状上皮细胞	1	个/u1	0--0	↑
粘液丝	8	个/u1	0--0	↑
颜色(Colour)	淡黄色			
尿葡萄糖(GLU)	-		阴性	
酮体(KET)	-		阴性	
比重(SG)	1.020		1.003--1.030	
酸碱度(PH)	6.5		4.5--8.0	
尿蛋白质(PRO)	-		阴性	
尿胆原(URO)	-		阴性	
亚硝酸盐(NIT)	-		阴性	
红细胞(尿)(RBC)	0	个/u1	0--6	
尿白细胞(LEU)	-		阴性	

*小结：

鳞状上皮细胞偏高(1 /HP) 粘液丝偏高(8 /HP)

操作员：王小雪 检查日期：2024-12-19

检查医生：康建忠

血常规（五分类）

项目名称	检查结果	单位	参考值	提示
白细胞(WBC)	4.59	$10^9/L$	3.5--9.5	
淋巴细胞绝对值(LY#)	1.66	$10^9/L$	1.1--3.2	
淋巴细胞百分比(LY%)	36.1	%	20--50	
中性粒细胞绝对值(GR#)	2.60	$10^9/L$	1.8--6.3	
中性粒细胞百分比(GR%)	56.7	%	40--75	
嗜碱性粒细胞绝对值(BA#)	0.03	$10^9/L$	0--0.06	
嗜碱性粒细胞百分比(BA%)	0.6	%	0--1.0	
嗜酸性粒细胞绝对值(E0#)	0.10	$10^9/L$	0.02--0.52	
嗜酸性粒细胞百分比(E0%)	2.3	%	0.4--8.0	
血小板(PLT)	221	$10^9/L$	125--350	
血小板分布宽度(PDW)	16.2	%	15--17	
平均血小板体积(MPV)	10.3	f1	6.0--14.0	
血小板压积(PCT)	0.227	%	0.11--0.28	
红细胞(RBC)	4.21	$10^{12}/L$	3.8--5.1	
血红蛋白	132	g/L	115--150	
红细胞压积(HCT)	40.0	%	35--45	
红细胞平均体积(MCV)	94.9	f1	82--100	
平均血红蛋白含量(MCH)	31.3	pg	27--34	
平均血红蛋白浓度(MCHC)	330	g/L	316--354	
单核细胞绝对值(MO#)	0.20	$10^9/L$	0.1--0.60	
单核细胞百分比(MO%)	4.3	%	3--10	
红细胞分布宽度标准差(RDW-SD)	42.6	f1	35--56	
红细胞分布宽度变异系数(RDW-CV)	12.0	%	10.6--16.6	

大血小板比率	26.9	%	11--45	
大血小板数目	59	$10^9/L$	30--90	
未成熟粒细胞数目	0.01	$10^9/L$	0--999	
未成熟粒细胞百分比	0.3	%	0--100	
有核红细胞数目	0.000	$10^9/L$	0--9999	
有核红细胞百分比	0.00	/100WBC	0--9999	

***小结:**

未见异常

操作员：祁佳佳 检查日期:2024-12-19 检查医生:康建忠

肾功三项

项目名称	检查结果	单位	参考值	提示
肌酐(CREA)	68.20	$\mu\text{mol/L}$	41--73	
尿酸(UA)	220.00	$\mu\text{mol/L}$	140--340	
尿素测定(Urea)	4.30	mmol/L	2.6--7.5	

***小结:**

未见异常

操作员：刘慧芳 检查日期:2024-12-19 检查医生:康建忠

空腹血糖

项目名称	检查结果	单位	参考值	提示
葡萄糖(GLU)	4.55	mmol/L	3.89--6.1	

***小结:**

未见异常

操作员：刘慧芳 检查日期:2024-12-19 检查医生:康建忠

同型半胱氨酸

项目名称	检查结果	单位	参考值	提示
同型半胱氨酸	8.70	$\mu\text{mol/L}$	0--15	

***小结:**

未见异常

操作员：刘慧芳 检查日期：2024-12-19 检查医生：康建忠

血脂四项

项目名称	检查结果	单位	参考值	提示
动脉硬化指数	1.24		1.31--3.19	↓
总胆固醇(CHOL)	4.49	mmol/L	2.59--5.2	
甘油三脂(TG)	0.43	mmol/L	0.7--1.7	↓
低密度脂蛋白(LDL)	2.14	mmol/L	0--4.13	
高密度脂蛋白(HDL)	1.72	mmol/L	0.77--1.55	↑

*小结:

动脉硬化指数偏低(1.24) 甘油三脂(TG)偏低(0.43 mmol/L) 高密度脂蛋白(HDL)偏高(1.72 mmol/L)

操作员：刘慧芳 检查日期：2024-12-19 检查医生：康建忠

肝功能三项

项目名称	检查结果	单位	参考值	提示
γ-谷氨酰转肽酶(GGT)	11.0	U/L	7--45	
丙氨酸氨基转移酶(ALT)	16.00	U/L	7--40	
门冬氨酸氨基转移酶(AST)	13.00	U/L	13--35	
谷草比谷丙	0.81		0.4--2.5	

*小结:

未见异常

操作员：刘慧芳 检查日期：2024-12-19 检查医生：康建忠

大同现代医学检验实验室

液基薄层细胞学图文报告

ID: 2024111966

病理号: 103232

姓名: 李艳

性别: 女

年龄: 41岁

送检科室:

电话号码: 18735245633

床号:

病历号:

体检号: 2212130587

送检医院: 大同瑞慈康复体检

送检日期: 2024-12-19

末次月经:

送检医生:

采样日期:

报告日期: 2024-12-19

标本满意度: 满意

细胞量: >45%

红细胞:

经期样本:

颈管细胞:

化生细胞:

鳞状细胞:

宫颈柱状细胞:

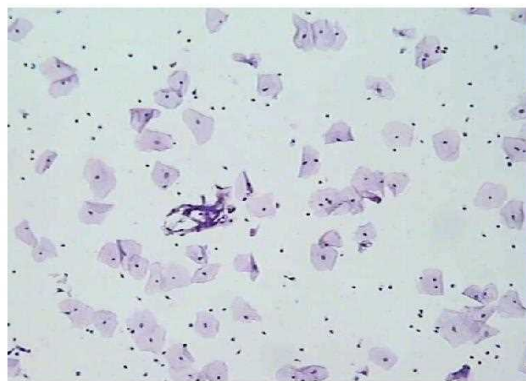未见上皮内病变/恶性细胞:

正常范围内:

良性反应性改变:

炎症:
放疗:
妊娠:
萎缩性:
宫内避孕器:
其他:

轻度:
中度:
重度:



病原体: 滴虫感染:

念珠菌感染:

细菌感染:

提示 HPV 感染:

疱疹病毒感染:

鳞状上皮细胞分析:

非典型鳞状细胞:

倾向上皮内瘤变:
倾向良性反应性改变:
不能明确意义(ASC-US):
不排除高度病变(ASC-H):

上皮内低度病变:

鳞癌:

上皮内高度病变:

CIN2:
CIN3:

腺上皮细胞分析:

非典型腺细胞:

宫内膜:
来源不明:

非典型腺细胞(宫颈管):

倾向原位腺癌:
不能明确意义:
倾向良性反应性改变:

腺癌:

宫颈管:
宫内膜:
其它:

炎细胞:

轻度:
中度:
重度:

可疑腺癌:

诊断意见: 未见上皮内病变或恶性细胞 (NILM)。

建议:

报告医师: 张荣生

地址: 大同市魏都大道 79 号, 本报告医师签字后有效
咨询: 0352-2830587 4006-122-995

妇科细胞学是筛查项目, 出于技术原因, 可能会有假阴性结果, 本检测仅对来样负责, 如果对结果有疑义, 请在收到报告 7 天内与我们联系。

大同瑞慈康复医院 12导联心电图报告

李艳 女 41岁

体检号:408501

病床号:

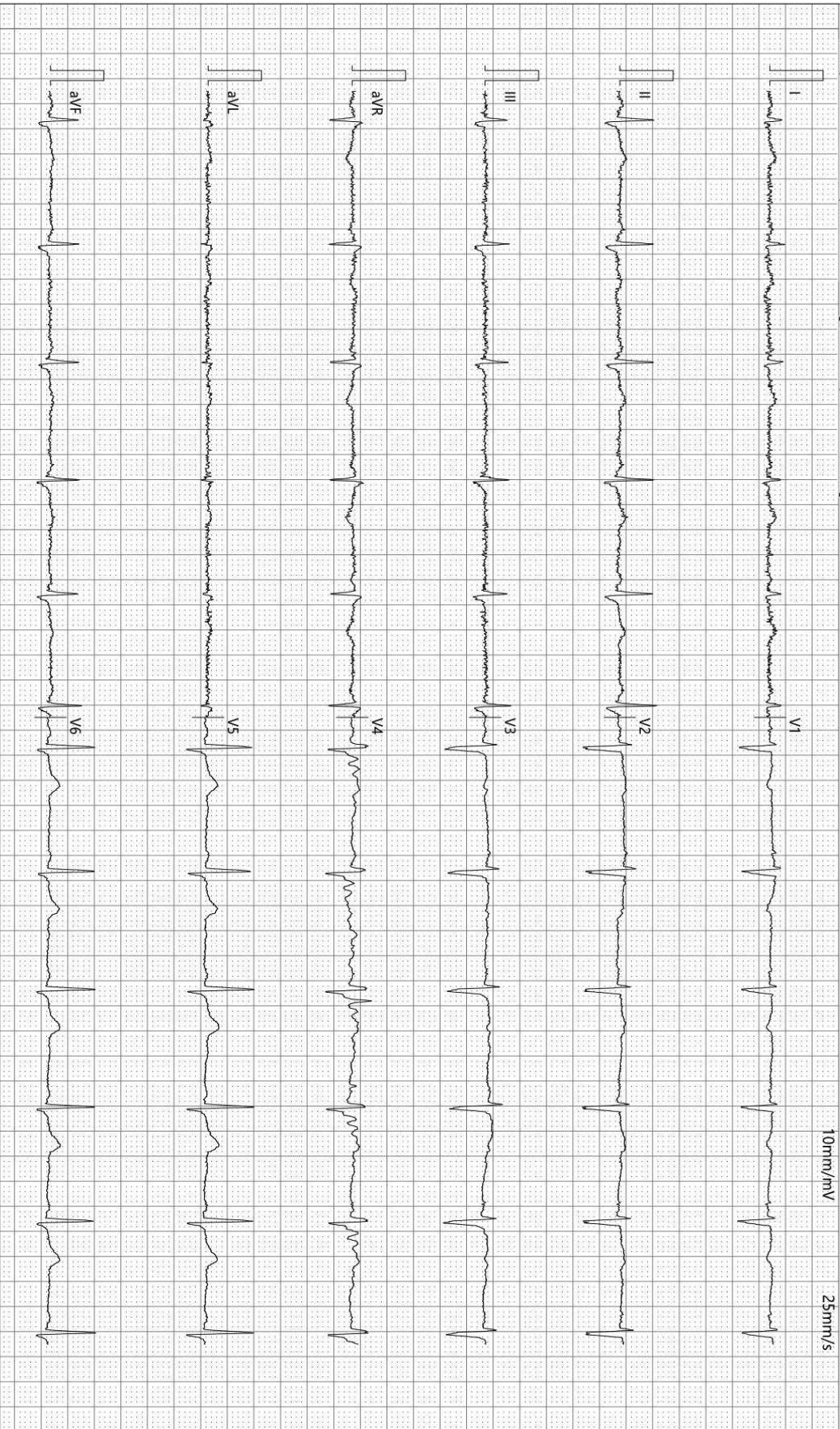
诊断结果:

- 1.窦性心律
- 2.正常心电图

诊断医生:

曹志 陶志峰

HR : 62bpm [60 ~ 100bpm]
P : 124 ↑ ms [0 ~ 110ms]
PR : 161ms [120 ~ 200ms]
QRS : 107 ↑ ms [60 ~ 100ms]
QT/QTc : 427/434ms [320 ~ 440/0 ~ 460ms]
P/QRS/T : 57/68/44deg. [0 ~ 75/-30 ~ 90/0 ~ 75deg]
RV5/SV1 : 0.893/0.558mV [0.0 ~ 2.5/0.0 ~ 2.0mV]



检查时间:2024-12-19 08:25:43

诊断时间:2024-12-19 08:50:08

SEMIP V1.90

仅供临床参考

Rich 大同瑞慈康复医院
超声诊断图文报告

流水号: 2212130587

超声号: 1776440

姓名: 李艳

年龄: 41 岁

性别: 女

检查设备: Vivid E95

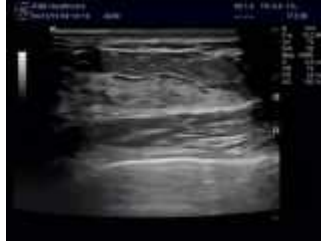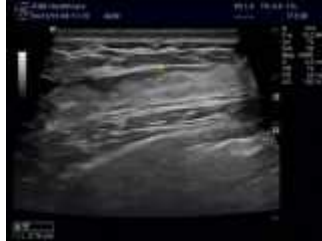体检号: 408501

申请医院: 本院

体检科室: 体检科

检查部位: 乳腺彩超

经典图像:



影像所见:

双侧乳腺腺体层次清晰, 右乳腺体厚 0.7cm, 左乳腺体厚 0.8cm, 乳导管未见扩张, 未见明显占位性病变, CDFI: 未见异常血流信号。

影像诊断:

双侧乳腺未见明显异常

报告医师: 李菊蓉

检查日期: 2024-12-19

审核医师: 李菊蓉

报告日期: 2024-12-19



注: 本报告仅供临床医生参考!

地址: 大同市魏都大道 79 号。若有疑问, 请致电: 0352-2830580

Rich 大同瑞慈康复医院
超声诊断图文报告

流水号: 2212130587

超声号: 1776442

姓名: 李艳

年龄: 41 岁

性别: 女

检查设备: Vivid E95

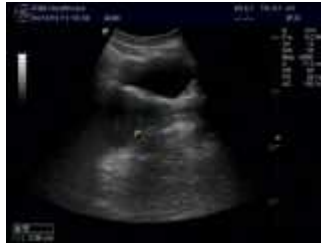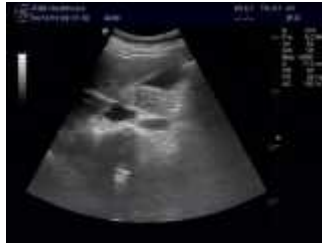体检号: 408501

申请医院: 本院

体检科室: 体检科

检查部位: 全腹彩超

经典图像:



影像所见:

肝脏大小形态正常, 包膜光滑完整, 实质回声均匀, 肝内管道系统走行清晰, 门静脉及肝内胆管不扩张。

胆囊大小形态正常, 壁不厚、光滑, 囊内透声好, 肝外胆管不扩张。

胰腺大小形态正常, 实质回声均匀, 主胰管不扩张。

脾脏大小形态正常, 实质回声均匀, 脾门静脉不宽。

双肾大小形态正常, 皮髓质分界清晰, 集合系统未见分离, 双侧输尿管未见扩张。

膀胱充盈佳, 未见明显异常。

后位子宫, 大小约 6.4*4.3*5.4cm, 肌壁回声均匀, 内膜线清晰, 厚 0.8cm, 宫颈厚约 3.1cm, 双侧附件区未见异常。

影像诊断:

肝、胆、脾、胰、双肾、子宫、双侧附件区未见明显异常

报告医师: 李菊蓉

检查日期: 2024-12-19

审核医师: 李菊蓉

报告日期: 2024-12-19



注: 本报告仅供临床医生参考!

地址: 大同市魏都大道 79 号。若有疑问, 请致电: 0352-2830580

ID 号: 2212130587

影像号: CT20241218130

姓名: 李艳

年龄: 41 岁

性别: 女

检查设备: 西门子量子双源 CT

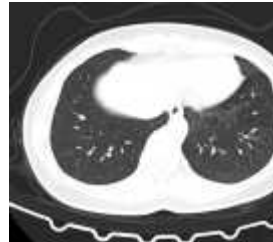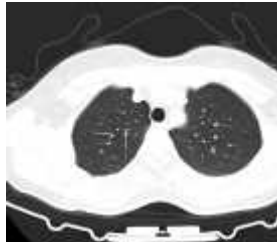
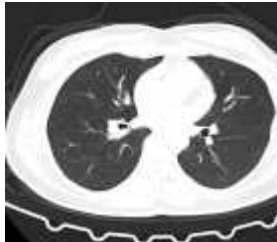体检号: 408501

申请医院: 本院

体检科室: 体检科

检查部位: CT 检查

经典图像:



影像所见:

胸廓对称, 骨性肋骨完整, 胸壁软组织结构良好, 两肺支气管血管纹理走行分布良好, 支气管束结构清晰, 双肺通气良好。肺门结构未见异常。纵隔无偏移, 段以上支气管通畅。心影及大血管形态结构正常, 纵隔内未见肿大淋巴结。胸膜未见异常。

影像诊断:

胸部未见明显异常,

报告医师: 剧艳军

检查日期: 2024-12-19

审核医师: 剧艳军

报告日期: 2024-12-19