



2212120758

# 大同瑞慈健康体检

## 报 告 册

|      |             |    |     |
|------|-------------|----|-----|
| 体检编号 | 408362      | 工号 | 68  |
| 姓名   | 李丹丹         |    |     |
| 性别   | 女           | 年龄 | 30岁 |
| 单位   | 大同十中        |    |     |
| 部门   | 大同十中        |    |     |
| 联系电话 | 18035284506 |    |     |
| 体检日期 | 2023-11-10  |    |     |

尊敬的 李丹丹女士 您好！

首先,瑞慈健康体检全体员工欢迎您的光临,并对您的信任表示衷心的感谢 !

您于 2023-11-10 ( 体检编号: 408362 ) 完成健康检查,本机构的各科医生已根据您的体检项目及结果,汇总成此份健康体检报告,并经总检医生审核。据此提出对您健康状况的综合分析及建议。

瑞慈健康体检倡导“大健康、大康复”,提出“健康是第一财富 (Rich)” 的人文理念。希望您仔细阅读并妥善地保管此份健康体检报告,并认真关注报告中的提示与建议,若您对报告内容有任何疑问,可直接与瑞慈健康体检客服部联系,进一步咨询。

健康体检咨询电话: **0352-2824444**

客户服务咨询电话: **0352-2830597**

**400-6112995**

瑞慈健康体检报告由下列内容组成:

第一部分: 主检报告

第二部分: 分科分项结果

第三部分: 检验报告

第四部分: 附表

## 主检报告

### 检查综述

- 1、【尿液分析+尿沉渣】 鳞状上皮细胞偏高(1 个/u1)
- 2、【甲状腺彩超】 1. 甲状腺右侧叶结节 TI-RADS 2-3 级 定期复查 2. 甲状腺左侧叶体积偏小
- 3、【乳腺彩超】 右乳结节 BI-RADS 3 级 定期复查
- 4、【全腹彩超】 1. 宫颈纳囊 2. 右侧附件区囊性结构 考虑生理性
- 5、【人乳头瘤病毒检查 (HPV)】 HPV 低危型：HPV81，为阳性 HPV 高危型：阴性

### 医生建议

#### 【鳞状上皮细胞偏高】：

(1) 在生理情况下，机体正常的新陈代谢都会引起鳞状上皮细胞的脱离，这是一种正常的机体现象。如果长时间出现鳞状上皮细胞偏高的现象时，则有可能是尿路感染、泌尿系统结石等因素导致，应及时往泌尿外科进一步诊断治疗。

#### 【甲状腺左侧叶体积偏小】：

(1) 建议内分泌科诊断治疗。

#### 【甲状腺右侧叶结节】：

(1) 甲状腺结节是一种常见的甲状腺疾病，很多甲状腺疾病可表现为结节，如可由甲状腺退行性变、炎症、自身免疫性及新生物等多种病变所致。甲状腺结节在各个年龄段的男女人群中均可见到，但中年女性中较多。  
(2) 甲状腺结节分良性和恶性两大类，良性的占绝大多数，恶性者不足 1%，判断甲状腺结节的良恶主要依靠病史、体格检查、放射性核素扫描、穿刺细胞学检查。  
(3) 建议往外科就诊，进一步检查，明确诊断，结合临床诊治并定期复查。

#### 【右乳结节】：

(1) 乳腺结节是乳腺组织导管和乳小叶在结构上的退行性变及进行性结缔组织的生长，主要以乳房周围性疼痛为特征，或在情绪变化、劳累、天气变化时加重，每月月经前疼痛加剧，行经后疼痛减退或消失。其主要原因是由于内分泌失调。  
(2) 建议少吃刺激性食物或进行药物治疗干预，必要时外科诊治。

#### 【宫颈纳囊】：

(1) 宫颈腺体囊肿又叫宫颈纳氏囊肿（可称‘纳囊’或‘那囊’），同宫颈糜烂、宫颈息肉一样，是慢性宫颈炎的一种表现。  
(2) 临床表现时可以看到宫颈表面突出多个大小不一的青白色囊泡（并非紫色），内含黏液，小的有米粒大，大的有玉米粒大，有的可以长得很大，突出于宫颈表面，甚至到达阴道口，根部与宫颈之间有蒂相连，常合并有宫颈肥大。  
(3) 其形成原因是在宫颈糜烂愈合过程中，新生的鳞状上皮覆盖宫颈腺管口或伸入腺管，将腺管口阻塞；腺管周围的结缔组织增生或瘢痕形成压迫腺管，使腺管变窄甚至阻塞，腺体分泌物引流受阻，滞留形成的囊肿叫宫颈纳氏囊肿。

(4)对小的纳囊，无任何临床症状可不予处理；对于密集的较小的纳囊或比较大的纳囊，可考虑光疗、激光、微波、自凝刀等物理治疗。

(5)对于较大的突出于宫颈表面的纳囊，可考虑电刀切除治疗。上述治疗方法均无太大痛苦，也基本不会影响日常的工作和生活。

**【右侧附件区囊性结构】：**

(1)建议往妇科进一步诊断治疗。

**【HPV 低危型：阳性】：**

(1)动态追踪观察 HPV 变化；定期（三个月）复查 HPV；定期常规妇检（包括子宫、附件 B 超）。

(2)必要时进行免疫治疗、抗病毒治疗及妇科相关疾病治疗（如宫颈炎的治疗等）。

(3)建议妇科进一步检查及诊治

汇总医生： 丁昊炜

主检日期： 2023-11-19

主检医生：

## 分科结果

## 身高、体重、血压

| 项目名称 | 检查结果       | 项目名称 | 检查结果 |
|------|------------|------|------|
| 身高   | 161cm      | 体重   | 52kg |
| 血压   | 104/66mmHg |      |      |

**\*小结：**

未见异常

操作员：张悦

检查日期：2023-11-12

检查医生：卢文举

## 妇科内诊

| 项目名称 | 检查结果 | 项目名称 | 检查结果 |
|------|------|------|------|
| 外阴   | 正常   | 尿道口  | 正常   |
| 阴道   | 通畅   | 子宫   | 正常   |
| 附件   | 正常   | 宫颈   | 光滑   |
| 后穹窿  | 正常   |      |      |

**\*小结：**

未见异常

操作员：薛荣丽

检查日期：2023-11-17

检查医生：薛荣丽

## 检验报告

## 尿液分析+尿沉渣

| 项目名称        | 检查结果  | 单位   | 参考值          | 提示 |
|-------------|-------|------|--------------|----|
| 白细胞尿        | 0     | 个/ul | 0.000-13.000 |    |
| 上皮细胞(EC)    | 1     | /HP  | 0.000-28.000 |    |
| 管型(CAST)    | 0     | 个/ul | 0.000-1.000  |    |
| 霉菌(尿)       | 0     | /HP  | 0.000-0.001  |    |
| 结晶          | 0     | /HP  | 0.000-10.000 |    |
| 透明度(CLA)    | 清亮    |      |              |    |
| 胆红素(BIL)    | -     |      |              |    |
| 隐血(ERY)     | -     |      |              |    |
| 小圆上皮细胞(SRC) | 0     | 个/ul |              |    |
| 维生素C        | -     |      |              |    |
| 异常红细胞       | 0     | 个/ul | 0.000-3.000  |    |
| 红细胞(正常)     | 0     | 个/ul | 0.000-6.000  |    |
| 鳞状上皮细胞      | 1     | 个/ul | 0.000-0.001  | ↑  |
| 粘液丝         | 0     | 个/ul | 0.000-0.001  |    |
| 颜色(Colour)  | 淡黄色   |      |              |    |
| 尿葡萄糖(GLU)   | -     |      |              |    |
| 酮体(KET)     | -     |      |              |    |
| 比重(SG)      | 1.010 |      | 1.003-1.030  |    |
| 酸碱度(PH)     | 6.5   |      | 4.600-8.000  |    |
| 尿蛋白质(PRO)   | -     |      |              |    |
| 尿胆原(URO)    | -     |      |              |    |
| 亚硝酸盐(NIT)   | -     |      |              |    |
| 红细胞(尿)(RBC) | 0     | 个/ul | 0.000-6.000  |    |
| 尿白细胞(LEU)   | -     |      |              |    |

\*小结:

鳞状上皮细胞偏高(1 个/ul)

操作员：刘慧芳 检查日期:2023-11-18 检查医生:陈建国

---

# 大同现代医学检验实验室

## 液基薄层细胞学图文报告

ID: 2023091728

病理号: 087815

姓名: 李丹丹

性别: 女

年龄: 30岁

送检科室: 体检科

电话号码: 18035284506

床号:

病历号:

体检号: 2212120758

送检医院: 大同瑞慈康复体检

送检日期: 2023-11-17

末次月经:

送检医生:

采样日期:

报告日期: 2023-11-17

标本满意度: 满意

细胞量: >40%

红细胞:

经期样本:

颈管细胞:

化生细胞:

鳞状细胞:

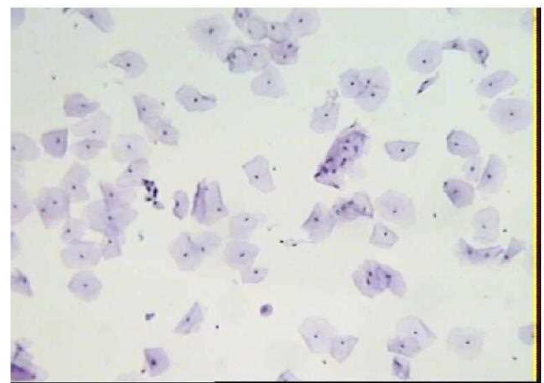
宫颈柱状细胞:

未见上皮内病变/恶性细胞:

正常范围内:

良性反应性改变:

- 炎症: 
  - 轻度:
  - 中度:
  - 重度:
- 放疗:
- 妊娠:
- 萎缩性:
- 宫内避孕器:
- 其他:



病原体: 滴虫感染:  念珠菌感染:  细菌感染:

提示 HPV 感染:  疱疹病毒感染:

鳞状上皮细胞分析:

非典型鳞状细胞:

- 倾向上皮内瘤变:
- 倾向良性反应性改变:
- 不能明确意义(ASC-US):
- 不排除高度病变(ASC-H):

上皮内低度病变:  鳞癌:

上皮内高度病变:

- CIN2:
- CIN3:

腺上皮细胞分析:

非典型腺细胞:

- 宫内膜:
- 来源不明:

非典型腺细胞(宫颈管):

- 倾向原位腺癌:
- 不能明确意义:
- 倾向良性反应性改变:

腺癌:

- 宫颈管:
- 宫内膜:
- 其它:

炎细胞:

- 轻度:
- 中度:
- 重度:

可疑腺癌:

诊断意见: 未见上皮内病变或恶性细胞 (NILM)。

建议:

报告医师: 张荣生

地址: 大同市魏都大道 79 号, 本报告医师签字后有效  
咨询: 0352-2830587 4006-122-995

妇科细胞学是筛查项目, 出于技术原因, 可能会有假阴性结果, 本检测仅对来样负责, 如果对结果有疑义, 请在收到报告 7 天内与我们联系。

大同瑞慈康复医院 12导联心电图报告

李丹丹 女 30岁

体检号:408362

病床号:

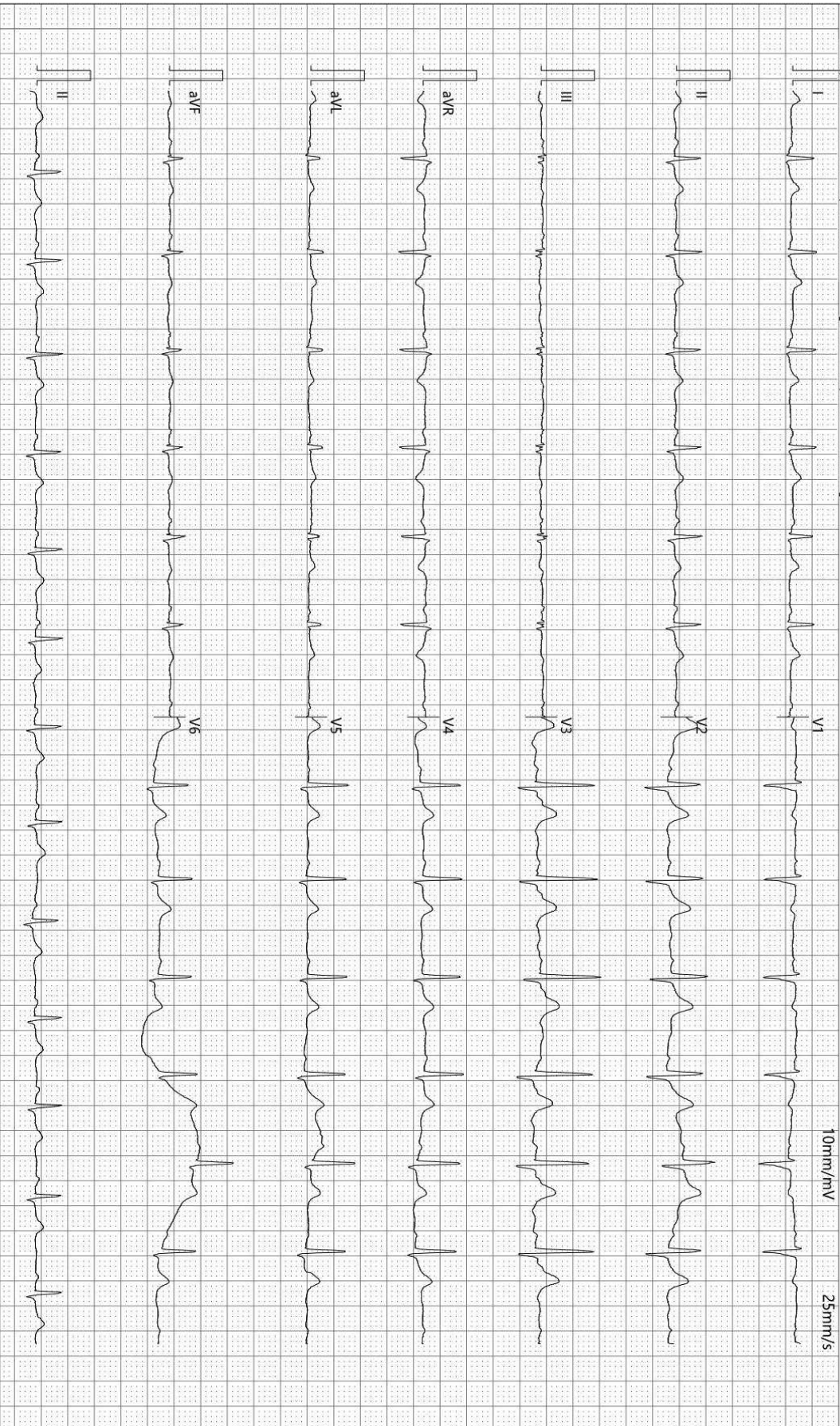
诊断结果:

- 1.窦性心律
- 2.正常心电图

诊断医生:

张之生

HR : 80bpm [60 ~ 100bpm]  
 P : 92ms [0 ~ 110ms]  
 PR : 133ms [120 ~ 200ms]  
 QRS : 85ms [60 ~ 100ms]  
 QT/QTc : 359/416ms [320 ~ 440/0 ~ 460ms]  
 P/QRS/T : 63/22/20deg. [0 ~ 75/-30 ~ 90/0 ~ 75deg]  
 RV5/SV1 : 0.747/0.583mV [0.0 ~ 2.5/0.0 ~ 2.0mV]



检查时间:2023-11-10 09:56:10

诊断时间:2023-11-10 09:59:47

SEMIP V1.90

仅供临床参考

## 双源 CT 诊断图文报告

流水号: 2212120758

影像号: CT20231109098

姓名: 李丹丹

年龄: 30 岁

性别: 女

检查设备: 西门子量子双源 CT

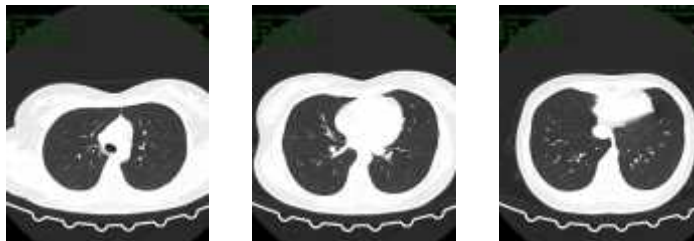体检号: 408362

申请医院: 本院

体检科室: 体检科

检查部位: 肺部双源 CT

经典图像:



影像所见:

胸廓对称, 骨性肋骨完整, 胸壁软组织结构良好, 两肺支气管血管纹理走行分布良好, 支气管束结构清晰, 双肺通气良好。肺门结构未见异常。纵隔无偏移, 段以上支气管通畅。心影及大血管形态结构正常, 纵隔内未见肿大淋巴结。胸膜未见异常。

影像诊断:

胸部未见明显异常

报告医师: 剧艳军

检查日期: 2023-11-11

审核医师: 剧艳军

报告日期: 2023-11-11

## 超声诊断图文报告

流水号: 2212120758

影像号: 1445734

姓名: 李丹丹

年龄: 30 岁

性别: 女

检查设备: Vivid E95

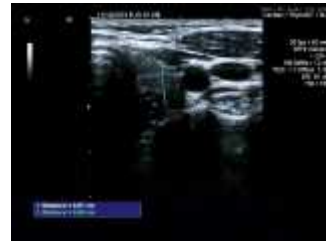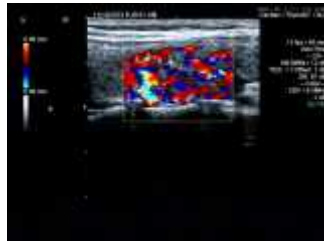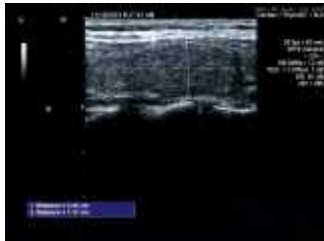体检号: 408362

申请医院: 本院

体检科室: 体检科

检查部位: 甲状腺彩超

经典图像:



影像所见:

甲状腺右侧叶形态正常, 大小约 4.4\*1.5\*1.5cm, 左侧叶体积偏小, 大小约 3.1\*0.9\*0.9cm, 包膜完整, 于右侧叶探及两个相邻等回声结节, 大小分别约 2.4\*1.2cm、1.3\*0.8cm, 均形态规则, 边界清, CDFI: 结节内血流信号较丰富, 另于右侧叶腺体内探及囊性结节, 大小约 0.7\*0.3cm, 内见点状强回声, 后伴彗尾, 余实质回声均匀。双侧颈部未见明显肿大淋巴结。

影像诊断:

1. 甲状腺右侧叶结节 TI-RADS 2-3 级 定期复查
2. 甲状腺左侧叶体积偏小

报告医师: 李菊蓉

检查日期: 2023-11-10

审核医师: 李菊蓉

报告日期: 2023-11-10

## 超声诊断图文报告

流水号: 2212120758

影像号: 1445736

姓名: 李丹丹

年龄: 30 岁

性别: 女

检查设备: Vivid E95

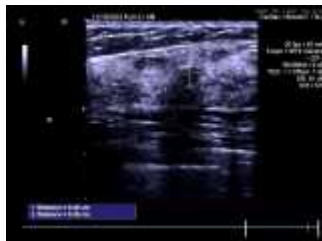
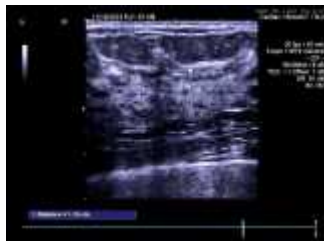体检号: 408362

申请医院: 本院

体检科室: 体检科

检查部位: 乳腺彩超

经典图像:



影像所见:

双侧乳腺腺体层次清晰, 右乳腺体厚 1.2cm, 左乳腺体厚 1.2cm, 乳导管未见扩张, 右乳 9 点位探及低回声结节, 大小约 0.5\*0.4cm, 边界清, 形态规则, CDFI: 未见异常血流信号。

双侧腋下未见明显肿大淋巴结。

影像诊断:

右乳结节 BI-RADS 3 级 定期复查

报告医师: 李菊蓉

检查日期: 2023-11-10

审核医师: 李菊蓉

报告日期: 2023-11-10

## 超声诊断图文报告

流水号: 2212120758

影像号: 1445738

姓名: 李丹丹

年龄: 30 岁

性别: 女

检查设备: Vivid E95

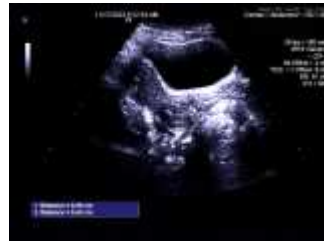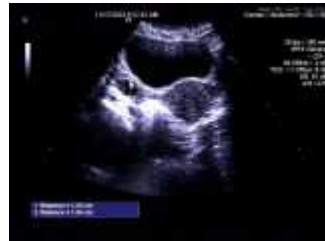体检号: 408362

申请医院: 本院

体检科室: 体检科

检查部位: 全腹彩超

### 经典图像:



### 影像所见:

肝脏大小形态正常, 包膜光滑完整, 实质回声均匀, 肝内管道系统走行清晰, 门静脉及肝内胆管不扩张。

胆囊大小形态正常, 壁不厚、光滑, 囊内透声好, 肝外胆管不扩张。

胰腺大小形态正常, 实质回声均匀, 主胰管不扩张。

脾脏大小形态正常, 实质回声均匀, 脾门静脉不宽。

双肾大小形态正常, 皮髓质分界清晰, 集合系统未见分离, 双侧输尿管未见扩张。

膀胱充盈佳, 未见明显异常。

前位子宫, 大小约 5.1\*4.2\*3.5cm, 肌壁回声均匀, 内膜线清晰, 厚 0.9cm, 宫颈厚约 2.9cm, 其内探及大小约 0.6\*0.4cm 囊性回声, 边界清。

右侧附件区探及大小约 1.3\*1.2cm 囊性结构, 形态规则, 边界清, 左侧附件区未见异常。

### 影像诊断:

1. 宫颈纳囊

2. 右侧附件区囊性结构 考虑生理性

报告医师: 李菊蓉

检查日期: 2023-11-17

审核医师: 李菊蓉

报告日期: 2023-11-17