2212120752

大同瑞慈健康体检

报

告

册

体检编号	408356	工号	62
姓　　名	管娜娜		
性　　别	女	年龄	46 岁
单　　位	大同十中		
部　　门	大同十中		
联系电话	18035227996		
体检日期	2024-08-28		

大同瑞慈康复医院
0352-2824444

尊敬的 管娜娜女士 您好!

首先,瑞慈健康体检全体员工欢迎您的光临,并对您的信任表示衷心的感谢 !

您于 2024-08-28 (体检编号: 408356) 完成健康检查,本机构的各科医生已根据您的体检项目及结果,汇总成此份健康体检报告,并经总检医生审核。据此提出对您健康状况的综合分析及建议。

瑞慈健康体检倡导"大健康、大康复",提出"健康是第一财富 (Rich)" 的人 文理念。希望您仔细阅读并妥善地保管此份健康体检报告,并认真关注报告中的 提示与建议,若您对报告内容有任何疑问,可直接与瑞慈健康体检客服部联系,进 一步咨询。

健康体检咨询电话: 0352-2824444

客户服务咨询电话: 0352-2830597
400-6112995

瑞慈健康体检报告由下列内容组成:

第一部分:主检报告

第二部分:分科分项结果

第三部分:检验报告

第四部分:附表

主检报告

检查综述

1、【身高、体重、血压】 （1）血压 95/51：本次测量基础血压偏低
2、【血常规（五分类）】 血小板压积(PCT)偏高(0.329 %)
3、【生殖道微生态】 G-杆菌＋＋
4、【妇科内诊】 （1）宫颈糜烂
5、【甲状腺彩超】 甲状腺右侧叶结节 TI-RADS 3 级
6、【全腹彩超】 1.子宫肌瘤 多发 2.宫颈那囊 多发
7、【人乳头瘤病毒检查（HPV）】 HPV 高危亚型 39(阳性(+))

医生建议

【本次测量基础血压偏低】:
(1)由于生理或病理原因造成血压低于 90/60mmHg，就会形成低血压，平时我们讨论的低血压大多为慢性低血压。慢性低血压据统计发病率为 4%左右，老年人群中可高达 10%。
(2)低血压一般可分为三类：一是体质性低血压，一般认为与遗传和体质瘦弱有关，多见于 20－50 岁的妇女和老年人，轻者可无如何症状，重者出现精神疲惫、头晕、头痛，甚至昏厥。夏季气温较高时更明显。
(3)二是体位性低血压，体位性低血压是患者从卧位到坐位或直立位时，或长时间站立出现血压突然下降超过 20mmHg，并伴有明显症状，这些症状包括：头昏、头晕、视力模糊、乏力、恶心、认识功能障碍、心悸、颈背部疼痛。
(4)体位性低血压与多种疾病有关，如多系统萎缩、糖尿病、帕金森氏病、多发性硬化病、更年期障碍、血液透析、手术后遗症、麻醉、降压药、利尿药、催眠药、抗精神抑郁药等，或其他如久病卧床，体质虚弱的老年人。
(5)三是继发性低血压，由某些疾病或药物引起的低血压，如脊髓空洞症、风湿性心脏病、降压药、抗抑郁药和慢性营养不良症、血液透析病人。
(6)饮食疗法是治疗本病的有力措施之一，可逐渐提高病患者的身体素质，改善心血管功能，增加心肌收缩力，增加心排血量，提高动脉管壁紧张度，从而逐步使血压上升并稳定正常水平，消除低血压带来的种种不适症状。
(7)荤素兼吃，合理搭配膳食，保证摄入全面充足的营养物质，使体质从纤弱逐渐变得健壮。
(8)如伴有红细胞计数过低，血红蛋白不足的贫血症，宜适当多吃富含蛋白质、铁、铜、叶酸、维生素 B12、维生素 C 等食物，诸如猪肝、蛋黄、瘦肉、牛奶、鱼虾、贝类、大豆、红糖及新鲜蔬菜、水果。有利于增加心排血量，改善大脑的供血量，提高血压和消除血压偏低引起的不良症状。
(9)莲子、桂圆、大枣、桑椹等果品，具有养心益血、健脾补脑之力，可常食用。
(10)伴有食少纳差者，宜适当食用能刺激食欲的食物和调味品，如姜、葱、醋、酱、糖、胡椒、辣椒、啤酒、葡萄酒等。
(11)加强锻炼，选择适合自己的运动方式。

【血小板压积(PCT)偏高】:
(1)血小压积是指外周血中血小板的容积占血液容积的百分比。血小板压积偏高，如果在血小板数目正常的情况下，可不做考虑。如果血小板数目明显增高，建议往血液科进一步复查，以明确诊断。

【G-杆菌＋＋】:

(1)阴道微生物学检查是用于提示除阴道的正常菌群之外，可致病的菌群类别判断，用于临床治疗指导。

【宫颈糜烂】:
(1)宫颈糜烂是慢性宫颈炎最常见的一种病理改变。由于宫颈表面的鳞状上皮长期浸于碱性炎症分泌物中而剥脱，被宫颈管内柱状上皮所代替，因柱状上皮薄，可显露皮下血管，宫颈表面呈红色，通称宫颈糜烂。
(2)宫颈糜烂根据糜烂面积大小，可将宫颈糜烂分为三度，轻度指糜烂面小于整个宫颈的 1/3；中度指糜烂面占整个宫颈宫颈的 1/3-2/3；重度指糜烂面超过整个宫颈的 2/3。
(3)宫颈糜烂根据类型分为单纯性糜烂，在炎症初期，糜烂面光滑；颗粒状糜烂，因腺体及间质增生，表面凹凸不平，呈颗粒状；乳头状糜烂，增生更显著，呈乳头状。
(4)以局部治疗为主，主要有药物局部治疗和物理治疗。
(5)请在妇科医生指导下规范治疗，并定期复查。

【甲状腺右侧叶结节】:
(1)甲状腺结节是一种常见的甲状腺疾病，很多甲状腺疾病可表现为结节，如可由甲状腺退行性变、炎症、自身免疫性及新生物等多种病变所致。甲状腺结节在各个年龄段的男女人群中均可见到，但中年女性中较多。
(2)甲状腺结节分良性和恶性两大类，良性的占绝大多数，恶性者不足 1%，判断甲状腺结节的良恶主要依靠病史、体格检查、放射性核素扫描、穿刺细胞学检查。
(3)建议往外科就诊，进一步检查，明确诊断，结合临床诊治并定期复查。

【子宫肌瘤】:
(1)子宫肌瘤又称子宫平滑肌瘤，是女性生殖器最常见的一种良性肿瘤，多见于 30－50 岁妇女，以 40－50 岁最为多见。
(2)子宫肌瘤根据肌瘤与子宫壁的关系分 3 类：肌壁间肌瘤、浆膜下肌瘤和粘膜下肌瘤。
(3)子宫肌瘤多无症状，少数表现为阴道出血，腹部触及肿物以及压迫症状等。如发生蒂扭转或其他情况时可引起疼痛。以多发性子宫肌瘤为常见。
(4)治疗必须根据患者年龄、生育要求、症状、肌瘤大小等情况全面考虑，肌瘤小且无症状，尤其近绝经年龄者，雌激素水平低落，肌瘤可自然萎缩或消失，通常不需治疗，每 3－6 个月随访一次；若肌瘤较大或症状明显继发贫血者，常需手术切除。

【宫颈那囊】:
(1)宫颈腺体囊肿又叫宫颈纳氏囊肿（可称‘纳囊’或‘那囊’），同宫颈糜烂、宫颈息肉一样，是慢性宫颈炎的一种表现。
(2)临床表现时可以看到宫颈表面突出多个大小不一的青白色囊泡（并非紫色），内含黏液，小的有米粒大，大的有玉米粒大，有的可以长得很大，突出于宫颈表面，甚至到达阴道口，根部与宫颈之间有蒂相连，常合并有宫颈肥大。
(3)对其形成原因是在宫颈糜烂愈合过程中，新生的鳞状上皮覆盖宫颈腺管口或伸入腺管，将腺管口阻塞；腺管周围的结缔组织增生或瘢痕形成压迫腺管，使腺管变窄甚至阻塞，腺体分泌物引流受阻，滞留形成的囊肿叫宫颈纳氏囊肿。
(4)对小的纳囊，无任何临床症状可不予处理；对于密集的较小的纳囊或比较大的纳囊，可考虑光疗、激光、微波、自凝刀等物理治疗。
(5)对于较大的突出于宫颈表面的纳囊，可考虑电刀切除治疗。上述治疗方法均无太大痛苦，也基本不会影响日常的工作和生活。

【HPV 高危亚型：阳性】:
(1)妇科咨询。
(2)妇科作宫颈细胞病理学检查。
(3)动态追踪观察 HPV 变化；定期（三个月）复查 HPV；定期常规妇检（包括子宫、附件 B 超）。
(4)必要时进行免疫治疗、抗病毒治疗及妇科相关疾病治疗（如宫颈炎的治疗等）。

汇总医生： 丁昊炜

主检日期： 2024-08-31

主检医生：

分科结果

身高、体重、血压

项目名称	检查结果	项目名称	检查结果
身高	155cm	体重	47kg
血压	95/51mmHg		

***小结：**

（1）血压 95/51：本次测量基础血压偏低

操作员：闫辛儿　检查日期:2024-08-28　检查医生：名燕凌

妇科内诊

项目名称	检查结果	项目名称	检查结果
外阴	正常	尿道口	正常
阴道	通畅	子宫	正常
附件	正常	宫颈	中度糜烂
后穹窿	正常		

***小结：**

（1）宫颈糜烂

操作员：薛荣丽　检查日期:2024-08-28　检查医生：薛荣丽

检验报告

尿液分析+尿沉渣

项目名称	检查结果	单位	参考值	提示
白细胞尿	0	个/ul	0--13	
上皮细胞(EC)	0	/HP	0--28	
管型(CAST)	0	个/ul	0--1	
霉菌（尿）	0	/HP	0--0	
结晶	0	/HP	0--10	
透明度(CLA)	清亮			
胆红素(BIL)	-		阴性	
隐血(ERY)	-		阴性	
小圆上皮细胞(SRC)	0	个/ul	0--0	
维生素 C	-		阴性	
异常红细胞	0	个/ul	0--3	
红细胞（正常）	0	个/ul	0--6	
鳞状上皮细胞	0	个/ul	0--0	
粘液丝	0	个/ul	0--0	
颜色(Colour)	淡黄色			
尿葡萄糖(GLU)	-		阴性	
酮体(KET)	-		阴性	
比重(SG)	1.005		1.003--1.030	
酸碱度(PH)	6.5		4.5--8.0	
尿蛋白质(PRO)	-		阴性	
尿胆原(URO)	-		阴性	
亚硝酸盐(NIT)	-		阴性	
红细胞(尿)(RBC)	0	个/ul	0--6	
尿白细胞(LEU)	-		阴性	

***小结：**

未见异常

操作员：梁可欣　检查日期:2024-08-28　检查医生:陈建国

血常规（五分类）

项目名称	检查结果	单位	参考值	提示
白细胞(WBC)	5.88	10^9/L	3.5--9.5	
淋巴细胞绝对值(LY#)	2.27	10^9/L	1.1--3.2	
淋巴细胞百分比(LY%)	38.5	%	20--50	
中性粒细胞绝对值(GR#)	3.17	10^9/L	1.8--6.3	
中性粒细胞百分比(GR%)	53.9	%	40--75	
嗜碱性粒细胞绝对值(BA#)	0.03	10^9/L	0--0.06	
嗜碱性粒细胞百分比(BA%)	0.6	%	0--1.0	
嗜酸性粒细胞绝对值(EO#)	0.15	10^9/L	0.02--0.52	
嗜酸性粒细胞百分比(EO%)	2.5	%	0.4--8.0	
血小板(PLT)	323	10^9/L	125--350	
血小板分布宽度(PDW)	16.0	%	15--17	
平均血小板体积(MPV)	10.2	fl	6.0--14.0	
血小板压积(PCT)	0.329	%	0.11--0.28	↑
红细胞(RBC)	4.60	10^12/L	3.8--5.1	
血红蛋白	133	g/L	115--150	
红细胞压积(HCT)	40.3	%	35--45	
红细胞平均体积(MCV)	87.6	fl	82--100	
平均血红蛋白含量(MCH)	28.9	pg	27--34	
平均血红蛋白浓度(MCHC)	330	g/L	316--354	
单核细胞绝对值(MO#)	0.26	10^9/L	0.1--0.60	
单核细胞百分比(MO%)	4.5	%	3--10	
红细胞分布宽度标准差	40.5	fl	35--56	

（RDW-SD）				
红细胞分布宽度变异系数（RDW-CV）	12.3	%	10.6--16.6	
大血小板比率	26.4	%	11--45	
大血小板数目	85	10^9/L	30--90	
未成熟粒细胞数目	0.00	10^9/L	0--999	
未成熟粒细胞百分比	0.0	%	0--100	
有核红细胞数目	0.000	10^9/L	0--9999	
有核红细胞百分比	0.00	/100WBC	0--9999	

***小结：**

血小板压积(PCT)偏高(0.329 %)

操作员：祁佳佳　检查日期:2024-08-28　检查医生:陈建国

肾功三项

项目名称	检查结果	单位	参考值	提示
肌酐(CREA)	50.00	umol/L	41--73	
尿酸(UA)	214.00	umol/L	140--340	
尿素测定（Urea）	4.30	mmol/L	2.6--7.5	

***小结：**

未见异常

操作员：刘慧芳　检查日期:2024-08-28　检查医生:陈建国

空腹血糖

项目名称	检查结果	单位	参考值	提示
葡萄糖(GLU)	4.45	mmol/L	3.89--6.1	

***小结：**

未见异常

操作员：刘慧芳　检查日期:2024-08-28　检查医生:陈建国

维生素 D

项目名称	检查结果	单位	参考值	提示
维生素 D	31.7	ng/ml	0--10.0 缺乏 @ 10.1--30 不足@30.1--100.0 正常 @>100.0 过量	

***小结：**

未见异常

操作员：王小雪　检查日期:2024-08-28　检查医生:陈建国

生殖道微生态

项目名称	检查结果	单位	参考值	提示
线索细胞	-			
清洁度	III			
上皮细胞(白带)	+ +			
滴虫	-			
G-球菌	-			
霉菌	-			
G-杆菌	+ +			
G+杆菌	-			
G+球菌	-			

***小结：**

G-杆菌 + +

操作员：贺琰　检查日期:2024-08-29　检查医生:陈建国

血脂四项

项目名称	检查结果	单位	参考值	提示

动脉硬化指数	1.57		1.31--3.19	
总胆固醇(CHOL)	4.77	mmol/L	2.59--5.2	
甘油三脂(TG)	1.16	mmol/L	0.7--1.7	
低密度脂蛋白(LDL)	2.12	mmol/L	0--4.13	
高密度脂蛋白(HDL)	1.35	mmol/L	0.77--1.55	

***小结：**

未见异常

操作员：刘慧芳　检查日期:2024-08-28　检查医生:陈建国

肝功能三项

项目名称	检查结果	单位	参考值	提示
γ-谷氨酰转肽酶(GGT)	21.0	U/L	7--45	
丙氨酸氨基转移酶(ALT)	12.00	U/L	7--40	
门冬氨酸氨基转移酶(AST)	15.00	U/L	13--35	
谷草比谷丙	1.25		0.4--2.5	

***小结：**

未见异常

操作员：刘慧芳　检查日期:2024-08-28　检查医生:陈建国

人乳头瘤病毒检查（HPV）

项目名称	检查结果	单位	参考值	提示
HPV 高危亚型 16	阴性(-)		阴性	
HPV 高危亚型 18	阴性(-)		阴性	
HPV 高危亚型 31	阴性(-)		阴性	
HPV 高危亚型 26	阴性(-)		阴性	
HPV 高危亚型 33	阴性(-)		阴性	
HPV 高危亚型 35	阴性(-)		阴性	
HPV 高危亚型 39	阳性(+)		阴性	*

HPV 高危亚型 45	阴性(-)		阴性	
HPV 高危亚型 51	阴性(-)		阴性	
HPV 高危亚型 52	阴性(-)		阴性	
HPV 高危亚型 53	阴性(-)		阴性	
HPV 高危亚型 56	阴性(-)		阴性	
HPV 高危亚型 58	阴性(-)		阴性	
HPV 高危亚型 59	阴性(-)		阴性	
HPV 高危亚型 66	阴性(-)		阴性	
HPV 高危亚型 68	阴性(-)		阴性	
HPV 高危亚型 73	阴性(-)		阴性	
HPV 高危亚型 82	阴性(-)		阴性	
HPV 低危亚型 6	阴性(-)		阴性	
HPV 低危亚型 11	阴性(-)		阴性	
HPV 低危亚型 42	阴性(-)		阴性	
HPV 低危亚型 43	阴性(-)		阴性	
HPV 低危亚型 81	阴性(-)		阴性	

***小结：**

HPV 高危亚型 39(阳性(+))

操作员：祁佳佳　检查日期:2024-08-29　检查医生:康建忠

大同现代医学检验实验室

液基薄层细胞学图文报告

ID： 2024105408　　病理号： 098138

姓　名： 管娜娜　　性　别： 女　　年　龄：46 岁

送检科室：　　电话号码： 18035227996　　床　号：

病 历 号：　　体检号： 2212120752

送检医院： 大同瑞慈康复体检　　送检日期： 2024-08-28　　末次月经：

送检医生：　　采样日期：　　报告日期： 2024-08-28

标本满意度： 满意　　细 胞 量： >45%　　红细胞： ☐　　经期样本： ☐

颈管细胞： ☑　　化生细胞： ☐　　鳞状细胞： ☑　　宫颈柱状细胞： ☑

未见上皮内病变/恶性细胞： ☑

正常范围内： ☑

良性反应性改变： ☑
- 炎性： ☑
  - 轻度： ☑
  - 中度： ☐
  - 重度： ☐
- 放疗： ☐
- 妊娠： ☐
- 萎缩性： ☐
- 宫内避孕器： ☐
- 其他： ☐

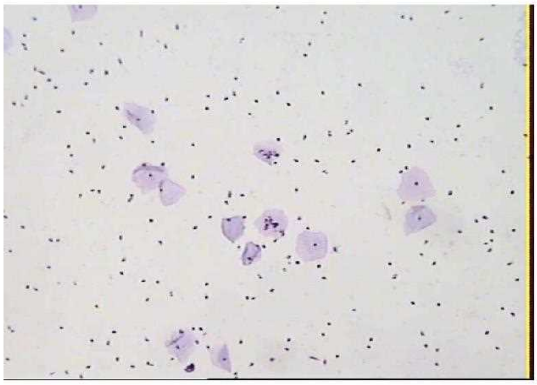

病原体： 滴虫感染： ☐　念珠菌感染： ☐　细菌感染： ☐

提示 HPV 感染： ☐　　疱疹病毒感染： ☐

鳞状上皮细胞分析：

非典型鳞状细胞： ☐
- 倾向上皮内瘤变： ☐
- 倾向良性反应性改变： ☐
- 不能明确意义(ASC-US) ☐
- 不除外高度病变(ASC-H) ☐

上皮内低度病变： ☐　　鳞癌： ☐

上皮内高度病变： ☐
- CIN2： ☐
- CIN3： ☐

腺上皮细胞分析：

非典型腺细胞： ☐
- 宫内膜： ☐
- 来源不明： ☐

非典型腺细胞(宫颈管)： ☐
- 倾向原位腺癌： ☐
- 不能明确意义： ☐
- 倾向良性反应性改变： ☐

腺癌： ☐
- 宫颈管： ☐
- 宫内膜： ☐
- 其　它： ☐

炎细胞： ☐
- 轻度： ☐
- 中度： ☐
- 重度： ☐

可疑腺癌： ☐

诊断意见： 未见上皮内病变或恶性细胞（NILM）。

建　　议：

报告医师： 张荣生

地址：大同市魏都大道 79 号，本报告医师签字后有效

咨询：0352-2830587　4006-122-995

妇科细胞学是筛查项目，出于技术原因，可能会有假阴性结果，本检测仅对来样负责，如果对结果有疑义，请在收到报告 7 天内与我们联系。

大同瑞慈康复医院 12导联心电图报告

管娜娜　女　46岁　体检号:408356　病床号:

HR	: 62bpm	[60～100bmp]	
P	: 107ms	[0～110ms]	
PR	: 166ms	[120～200ms]	
QRS	: 72ms	[60～100ms]	
QT/QTc	: 425/433ms	[320～440/0～460ms]	
P/QRS/T	: 73/80/70deg.	[0～75/-30～90/0～75deg]	
RV5/SV1	: 1.354/0.629mV	[0.0～2.5/0.0～2.0mV]	

诊断结果:

1.窦性心律

2.正常心电图

诊断医生: 董云生 周东辉

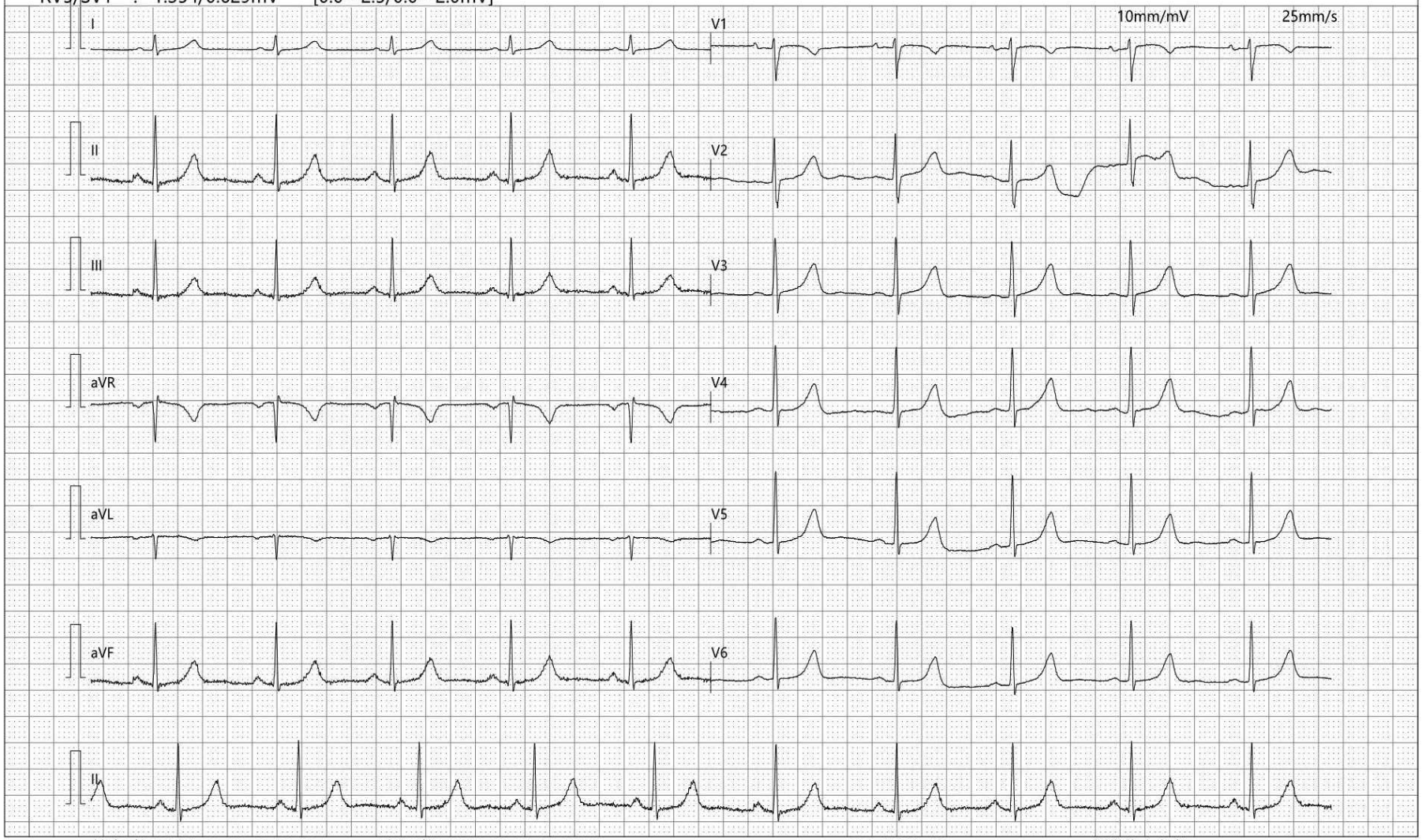

检查时间:2024-08-28 10:30:10　诊断时间:2024-08-28 10:43:35　SEMIP V1.90　*仅供临床参考*

大同瑞慈康复医院
0352-2824444

双源 CT 诊断图文报告

流水号：2212120752 **影像号：CT20240828190**

姓名：管娜娜	年龄：46 岁	性别：女	检查设备：西门子量子双源 CT
体检号：408356	申请医院：本院	体检科室：体检科	检查部位：肺部双源 CT

经典图像：

影像所见：

胸廓对称，骨性肋骨完整，胸壁软组织结构良好，两肺支气管血管纹理走行分布良好，支气管束结构清晰，双肺通气良好。肺门结构未见异常。纵隔无偏移，段以上支气管通畅。心影及大血管形态结构正常，纵隔内未见肿大淋巴结。胸膜未见异常。

影像诊断：

胸部未见明显异常

报告医师：剧艳军 检查日期：2024-08-29

审核医师：剧艳军 报告日期：2024-08-29

大同市医学影像研究中心

注：本报告仅供临床医生参考！

地址：大同市魏都大道 79 号。若有疑问，请致电：0352---2830580

医学影像

超声诊断图文报告

流水号：2212120752 **影像号：1654914**

姓名：管娜娜	年龄：46 岁	性别：女	检查设备：Vivid E95
体检号：408356	申请医院：本院	体检科室：体检科	检查部位：甲状腺彩超

经典图像：

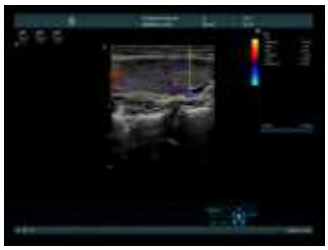

影像所见：

甲状腺双侧叶形态正常，包膜完整，右侧叶中极探及囊实性结节，大小约 0.6*0.3cm，边界清，形态规则，余左侧叶实质回声均匀。

双侧颈部未见明显肿大淋巴结。

影像诊断：

甲状腺右侧叶结节　TI-RADS 3 级

报告医师：张苹芝　　检查日期：2024-08-28

审核医师：张苹芝　　报告日期：2024-08-28

大同市医学影像研究中心

注：本报告仅供临床医生参考！

地址：大同市魏都大道 79 号。若有疑问，请致电：0352---2830580

医学影像

超声诊断图文报告

流水号：2212120752 **影像号：1654916**

姓名：管娜娜	年龄：46 岁	性别：女	检查设备：Vivid E95
体检号：408356	申请医院：本院	体检科室：体检科	检查部位：乳腺彩超

经典图像：

影像所见：

双侧乳腺腺体层次清晰，右乳腺体厚 0.7cm，左乳腺体厚 0.9cm，乳导管未见扩张，未见明显占位性病变，CDFI：未见异常血流信号。

双侧腋下未见明显肿大淋巴结。

影像诊断：

双侧乳腺未见明显异常

报告医师：张苹芝 检查日期：2024-08-28

审核医师：张苹芝 报告日期：2024-08-28

大同市医学影像研究中心

注：本报告仅供临床医生参考！

地址：大同市魏都大道 79 号。若有疑问，请致电：0352---2830580

医学影像

超声诊断图文报告

流水号：2212120752 **影像号：1654918**

姓名：管娜娜	年龄：46 岁	性别：女	检查设备：Vivid E95
体检号：408356	申请医院：本院	体检科室：体检科	检查部位：全腹彩超

经典图像：

影像所见：

肝脏大小形态正常，包膜光滑完整，实质回声均匀，肝内管道系统走行清晰，门静脉及肝内胆管不扩张。
胆囊大小形态正常，壁不厚、光滑，囊内透声好，肝外胆管不扩张。
胰腺大小形态正常，实质回声均匀，主胰管不扩张。
脾脏大小形态正常，实质回声均匀，脾门静脉不宽。
双肾大小形态正常，皮髓质分界清晰，集合系统未见分离，双侧输尿管未见扩张。
膀胱充盈佳，未见明显异常。
前位子宫，大小约 6.6*5.9*5.5cm，肌壁回声欠均匀，其内探及数个低回声结节，大者约 4.1*3.0cm，边界清，内膜线清晰，厚 0.8cm，宫颈厚约 3.4cm，其内探及数个囊性回声，大者约 1.0*0.9cm，双侧附件区未见异常。

影像诊断：

1.子宫肌瘤　多发
2.宫颈那囊　多发

报告医师：张苹芝　　检查日期：2024-08-28

审核医师：张苹芝　　报告日期：2024-08-28

大同市医学影像研究中心

注：本报告仅供临床医生参考！

地址：大同市魏都大道 79 号。若有疑问，请致电：0352---2830580