



检 查 结 果

| | |
|------|-------------|
| 姓名 | 王海斌 |
| 性别 | 男 |
| 年龄 | 40岁 |
| 联系电话 | 17735221444 |
| 体检日期 | 2026-05-10 |

检验报告

尿液分析+尿沉渣

| 项目名称 | 检查结果 | 单位 | 参考值 | 提示 |
|-------------|-------|------|--------------|----|
| 白细胞尿 | 5 | 个/u1 | 0--13 | |
| 上皮细胞(EC) | 0 | /HP | 0--28 | |
| 管型(CAST) | 0 | 个/u1 | 0--1 | |
| 霉菌(尿) | 0 | /HP | 0--0 | |
| 结晶 | 1 | /HP | 0--10 | |
| 透明度(CLA) | 清亮 | | | |
| 胆红素(BIL) | - | | 阴性 | |
| 隐血(ERY) | - | | 阴性 | |
| 小圆上皮细胞(SRC) | 0 | 个/u1 | 0--0 | |
| 维生素C | - | | 阴性 | |
| 异常红细胞 | 0 | 个/u1 | 0--3 | |
| 红细胞(正常) | 0 | 个/u1 | 0--6 | |
| 鳞状上皮细胞 | 0 | 个/u1 | 0--0 | |
| 粘液丝 | 1 | 个/u1 | 0--0 | ↑ |
| 颜色(Colour) | 淡黄色 | | | |
| 尿葡萄糖(GLU) | - | | 阴性 | |
| 酮体(KET) | - | | 阴性 | |
| 比重(SG) | 1.030 | | 1.003--1.030 | |
| 酸碱度(PH) | 5.0 | | 4.5--8.0 | |
| 尿蛋白质(PRO) | - | | 阴性 | |
| 尿胆原(URO) | - | | 阴性 | |
| 亚硝酸盐(NIT) | - | | 阴性 | |
| 红细胞(尿)(RBC) | 0 | 个/u1 | 0--6 | |
| 尿白细胞(LEU) | - | | 阴性 | |

*小结：

粘液丝偏高(1 /HP)

操作员：荆鹏山 检查日期：2026-05-10 检查医生：祁佳佳

血常规（五分类）

| 项目名称 | 检查结果 | 单位 | 参考值 | 提示 |
|---------------------|-------|-------------|------------|----|
| 白细胞(WBC) | 9.66 | $10^9/L$ | 3.5--9.5 | ↑ |
| 淋巴细胞绝对值(LY#) | 2.98 | $10^9/L$ | 1.1--3.2 | |
| 淋巴细胞百分比(LY%) | 30.9 | % | 20--50 | |
| 中性粒细胞绝对值(GR#) | 6.06 | $10^9/L$ | 1.8--6.3 | |
| 中性粒细胞百分比(GR%) | 62.7 | % | 40--75 | |
| 嗜碱性粒细胞绝对值(BA#) | 0.03 | $10^9/L$ | 0--0.06 | |
| 嗜碱性粒细胞百分比(BA%) | 0.3 | % | 0--1.0 | |
| 嗜酸性粒细胞绝对值(E0#) | 0.06 | $10^9/L$ | 0.02--0.52 | |
| 嗜酸性粒细胞百分比(E0%) | 0.6 | % | 0.4--8 | |
| 血小板(PLT) | 251 | $10^9/L$ | 125--350 | |
| 血小板分布宽度(PDW) | 11.1 | f1 | 9.0--17 | |
| 平均血小板体积(MPV) | 9.9 | f1 | 6.0--14.0 | |
| 血小板压积(PCT) | 0.248 | % | 0.11--0.28 | |
| 红细胞(RBC) | 5.86 | $10^{12}/L$ | 4.3--5.8 | ↑ |
| 血红蛋白 | 172 | g/L | 130--175 | |
| 红细胞压积(HCT) | 52.9 | % | 40--50 | ↑ |
| 红细胞平均体积(MCV) | 90.3 | f1 | 82--100 | |
| 平均血红蛋白含量(MCH) | 29.3 | pg | 27--34 | |
| 平均血红蛋白浓度(MCHC) | 325 | g/L | 316--354 | |
| 单核细胞绝对值(MO#) | 0.53 | $10^9/L$ | 0.1--0.6 | |
| 单核细胞百分比(MO%) | 5.5 | % | 3--10 | |
| 红细胞分布宽度标准差(RDW-SD) | 45.9 | f1 | 35--56 | |
| 红细胞分布宽度变异系数(RDW-CV) | 14.2 | % | 10.6--16.6 | |

| | | | | |
|-----------|-------|----------|---------|--|
| 大血小板比率 | 25.3 | % | 11--45 | |
| 大血小板数目 | 64 | $10^9/L$ | 30--90 | |
| 未成熟粒细胞数目 | 0.00 | $10^9/L$ | 0--0.6 | |
| 未成熟粒细胞百分比 | 0.0 | % | 0--10 | |
| 有核红细胞数目 | 0.000 | $10^9/L$ | 0--9999 | |
| 有核红细胞百分比 | 0.00 | /100WBC | 0--9999 | |

***小结:**

白细胞(WBC)偏高($9.66 \times 10^9/L$) 红细胞(RBC)偏高($5.86 \times 10^{12}/L$) 红细胞压积(HCT)偏高(52.9%)
 操作员：荆鹏山 检查日期:2026-05-10 检查医生:

维生素 D

| 项目名称 | 检查结果 | 单位 | 参考值 | 提示 |
|-------|-------|-------|---|----|
| 维生素 D | 14.00 | ng/ml | 0--10.0 缺乏 @10.1--30 不足 @30.1--100 正常 @>100 过量 | |

***小结:**

未见异常

操作员：孙钰 检查日期:2026-05-10 检查医生:

同型半胱氨酸

| 项目名称 | 检查结果 | 单位 | 参考值 | 提示 |
|--------|-------|-------------------|-------|----|
| 同型半胱氨酸 | 12.60 | $\mu\text{mol}/L$ | 0--15 | |

***小结:**

未见异常

操作员：孙钰 检查日期:2026-05-10 检查医生:

生化 1(特殊级)

| 项目名称 | 检查结果 | 单位 | 参考值 | 提示 |
|-------------|------|--------|--------|----|
| 碳酸氢根(HCO3) | 25.6 | mmol/L | 22--29 | |
| 总蛋白(T PROT) | 74.5 | g/L | 65--85 | |

| | | | | |
|------------------|--------|--------|------------|---|
| 白蛋白(ALB) | 43.90 | g/L | 40--55 | |
| 球蛋白(GLB) | 30.60 | g/L | 15--35 | |
| 白蛋白/球蛋白(ALB/GLB) | 1.43 | | 1.0--2.5 | |
| 碱性磷酸酶(ALP) | 73.0 | U/L | 45--125 | |
| 肌酐(CREA) | 81.50 | umol/L | 57--97 | |
| 尿酸(UA) | 322.00 | umol/L | 200--420 | |
| 钾(K) | 3.88 | mmol/L | 3.5--5.3 | |
| 钠(Na) | 141.3 | mmol/L | 137--147 | |
| 氯(Cl) | 101.0 | mmol/L | 99--110 | |
| 钙(Ca) | 2.16 | mmol/L | 2.11--2.52 | |
| 乳酸脱氢酶(LDH) | 149.00 | U/L | 120--250 | |
| 淀粉酶(AMY) | 80.00 | IU/L | 35--135 | |
| 葡萄糖(GLU) | 5.13 | mmol/L | 3.89--6.1 | |
| 总胆红素(TBIL) | 7.60 | umol/L | 0--26 | |
| 直接胆红素(DBIL) | 2.1 | umol/L | 0--8.0 | |
| 间接胆红素(IBIL) | 5.50 | umol/L | 0--17.39 | |
| 丙氨酸氨基转移酶(ALT) | 37.00 | U/L | 9--50 | |
| 门冬氨酸氨基转移酶(AST) | 25.00 | U/L | 15--40 | |
| 尿素测定(Urea) | 7.52 | mmol/L | 3.1--8.0 | |
| 肌酸激酶(CK) | 104.00 | U/L | 50--310 | |
| α-羟丁酸脱氢酶 | 93.00 | U/L | 72--182 | |
| C反应蛋白 | 4.30 | mg/dl | 0--3 | ↑ |
| 动脉硬化指数 | 2.69 | | 1.31--3.19 | |
| 谷草比谷丙 | 0.68 | | 0.4--2.5 | |
| 总胆固醇(CHOL) | 4.08 | mmol/L | 2.59--5.2 | |
| 甘油三脂(TG) | 1.52 | mmol/L | 0.7--1.7 | |
| 低密度脂蛋白(LDL) | 2.37 | mmol/L | 0--4.13 | |
| 高密度脂蛋白(HDL) | 0.88 | mmol/L | 0.77--1.55 | |

***小结：**

C 反应蛋白偏高(4.30 mg/L)

操作员：孙钰 检查日期：2026-05-10 检查医生：

体检科 12导联心电图报告

王海斌 男 40岁 体检号:408275

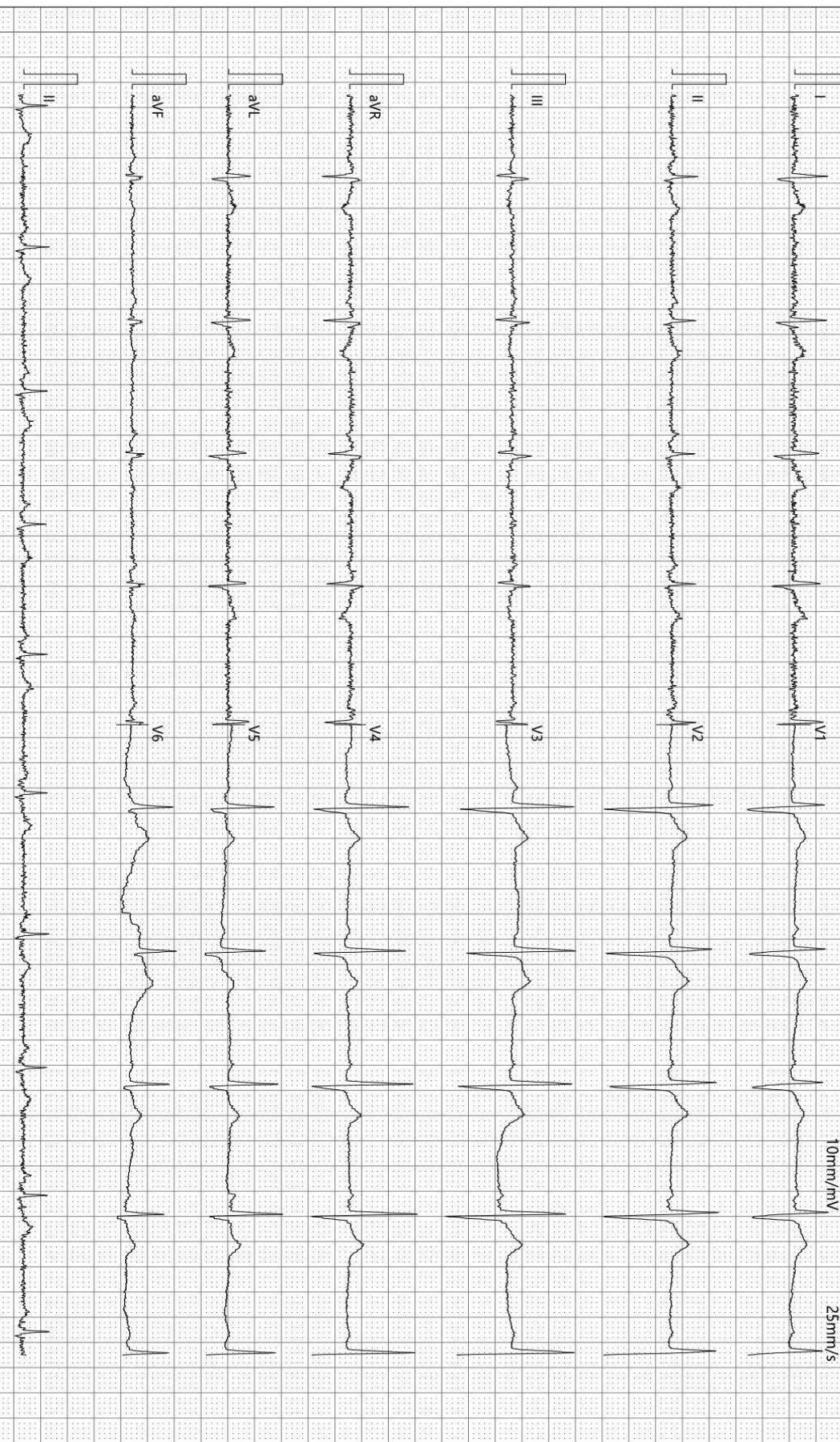
病床号:

诊断结果:

窦性心动过缓伴不齐

诊断医生:

HR : 55 ↓ bpm [60 ~ 100bpm]
P : 94ms [0 ~ 110ms]
PR : 164ms [120 ~ 200ms]
QRS : 104 ↑ ms [60 ~ 100ms]
QT/QTc : 376/359ms [320 ~ 440/0 ~ 450ms]
P/QRS/T : 64/54/20deg. [0 ~ 75/-30 ~ 90/0 ~ 75deg]
RV5/SV1 : 0.912/0.790mV [0.0 ~ 2.5/0.0 ~ 2.0mV]



检查时间:2026-05-10 10:26:36

诊断时间:2026-05-10 10:37:34

SEMIP V1 90

仅供临床参考

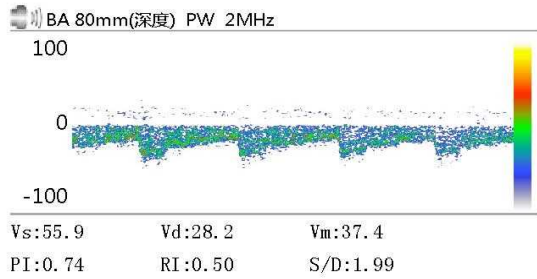
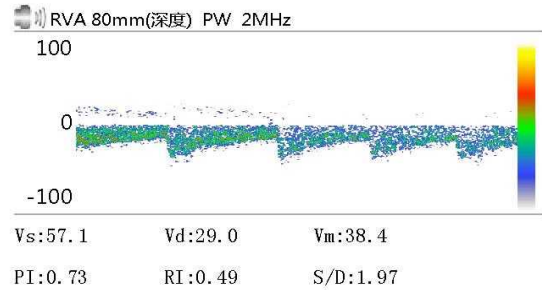
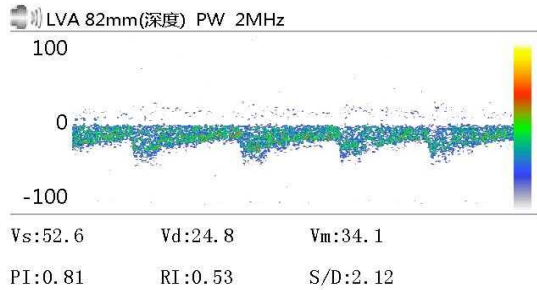
Text



大同瑞慈健康体检

颅内多普勒血流图 (TCD) 检查报告单

姓名: 王海斌 性别: 男 年龄: 40 岁 检查号: 2212120671
 申请科室: 体检科 申请医师: 李菊蓉 检查类型: 颅内血管 床号:



Vs: Vd: Vm:
 PI: RI: S/D:

Vs: Vd: Vm:
 PI: RI: S/D:

Vs: Vd: Vm:
 PI: RI: S/D:

医生意见

结论: 椎-基底动脉脑血管超声未见异常。

李菊蓉

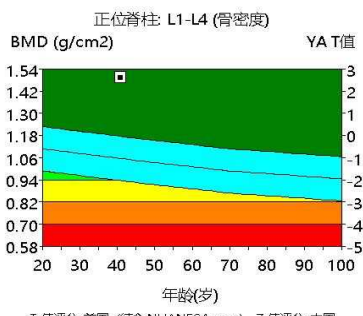
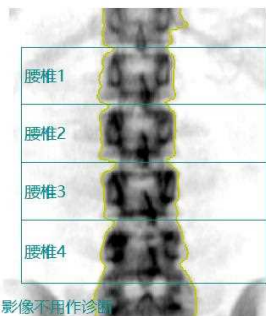
检查日期: 2026-05-10

本报告单仅提供临床参考

大同瑞慈康复医院

双能X线骨密度检查报告单

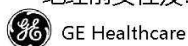
| | | | | | |
|-----|------------|-----|---------|-------|------------|
| 姓名: | 王海斌 | 年龄: | 40.7岁 | 申请科室: | |
| 生日: | 1985/08/17 | 体重: | 98.0 kg | 住院号: | |
| 身高: | 185.0 cm | 种族: | 亚裔人 | 检查ID: | |
| 性别: | 男性 | | | 检查日期: | 2026/05/10 |



| 区域 | 骨密度 (g/cm ²) | YA T值 | AM Z值 | 骨矿盐量 (BMC) | 面积 (cm ²) |
|-------|--------------------------|-------|-------|------------|-----------------------|
| 腰椎1 | 1.239 | 0.9 | 2.0 | 20.31 | 16.39 |
| 腰椎2 | 1.485 | 2.4 | 3.5 | 25.42 | 17.12 |
| 腰椎3 | 1.583 | 3.2 | 4.1 | 27.06 | 17.10 |
| 腰椎4 | 1.637 | 3.6 | 4.6 | 34.14 | 20.85 |
| L1-L4 | 1.496 | 2.6 | 3.7 | 106.92 | 71.47 |

诊断意见: 骨密度在同龄人范围内。

注: 绝经后女性及50岁以上男性BMD报告原则: $T \leq -2.5$ 骨质疏松, $-2.5 < T < -1.0$ 骨量减少, $-1.0 \leq T$ 正常骨密度。
 绝经前女性及50岁以下男性BMD报告原则: $Z > -2.0$ 骨密度在同龄人范围内, $Z \leq -2.0$ 骨密度低于同龄人范围。



操作者: 李亚磊

Rich 大同瑞慈康复医院
超声诊断图文报告

流水号: 2212120671

超声号: 2170229

姓名: 王海斌

年龄: 40 岁

性别: 男

检查设备: Vivid E95

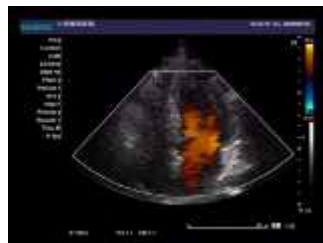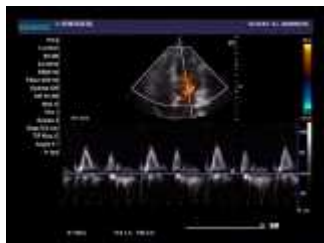体检号: 408275

申请医院: 本院

体检科室: 体检科

检查部位: 心脏彩超

经典图像:



影像所见:

超声测量 (单位: mm)

升主动脉内径 32 (32±3mm)

左房内径 35 (35mm)

室间隔 9 (8-11mm)

左室内径 46 (47±4mm)

左室后壁 9 (8-11mm)

EF69% (50-80%)

右室内径 32 (36±4mm)

右房内径 32 (36±4mm)

FS38% (28-41%)

主肺动脉内径 22 (23±3mm)

升主动脉内径正常, 心脏各腔室大小正常, 室间隔厚度正常, 左室壁未见明显节段性运动异常, 各瓣膜及启闭功能未见明显异常, 舒张期二尖瓣口血流频谱 E/A>1, 心包腔未见积液。

影像诊断:

心脏结构及功能未见明显异常

报告医师: 李菊蓉

检查日期: 2026-05-10

审核医师:

报告日期: 2026-05-10



注: 本报告仅供临床医生参考!

地址: 大同市魏都大道 79 号。若有疑问, 请致电: 0352---2830580

Rich 大同瑞慈康复医院
超声诊断图文报告

流水号: 2212120671

超声号: 2170150

姓名: 王海斌

年龄: 40 岁

性别: 男

检查设备: Vivid E95

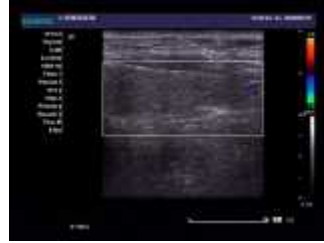
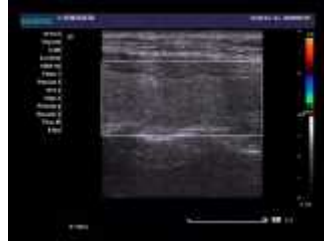体检号: 408275

申请医院: 本院

体检科室: 体检科

检查部位: 甲状腺彩超

经典图像:



影像所见:

甲状腺双侧叶形态正常, 包膜完整, 实质回声均匀, CDFI: 未见异常血流信号。
双侧颈部未见明显肿大淋巴结。

影像诊断:

甲状腺双侧叶未见异常

报告医师: 李菊蓉

检查日期: 2026-05-10

审核医师:

报告日期: 2026-05-10



注: 本报告仅供临床医生参考!

地址: 大同市魏都大道 79 号。若有疑问, 请致电: 0352---2830580

Rich 大同瑞慈康复医院
超声诊断图文报告

流水号: 2212120671

超声号: 2170227

姓名: 王海斌

年龄: 40 岁

性别: 男

检查设备: Vivid E95

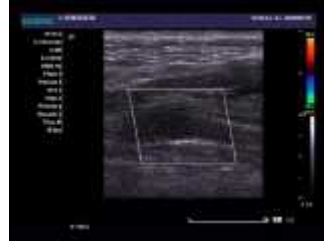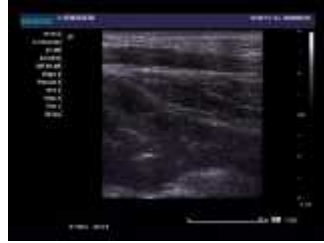体检号: 408275

申请医院: 本院

体检科室: 体检科

检查部位: 颈部血管彩超

经典图像:



影像所见:

右锁骨下动脉起始处、双侧颈总动脉、颈内、颈外动脉起始段内中膜不增厚, 内壁欠光滑, 管壁未见明确强回声斑。CDFI: 血流充盈好。PW: 频谱形态正常。

双侧椎动脉走行正常, 椎动脉内径正常, 管壁不厚, 管腔内为无回声, CDFI: 血流充盈好。PW: 频谱正常。

影像诊断:

双侧颈动脉、椎动脉未见明显异常

报告医师: 李菊蓉

检查日期: 2026-05-10

审核医师:

报告日期: 2026-05-10



注: 本报告仅供临床医生参考!

地址: 大同市魏都大道 79 号。若有疑问, 请致电: 0352---2830580

Rich 大同瑞慈康复医院
超声诊断图文报告

流水号: 2212120671

超声号: 2170231

姓名: 王海斌

年龄: 40岁

性别: 男

检查设备: Vivid E95

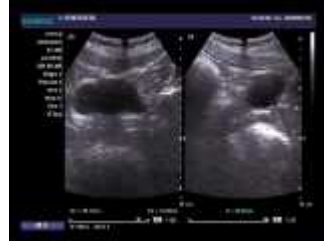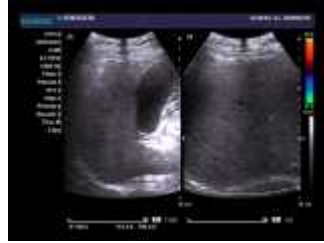体检号: 408275

申请医院: 本院

体检科室: 体检科

检查部位: 全腹彩超

经典图像:



影像所见:

肝脏大小形态正常, 包膜光滑完整, 实质回声细腻、增强, 肝内管道系统走行欠清晰, 门静脉及肝内胆管不扩张。
胆囊大小形态正常, 壁不厚、光滑, 囊内透声好, 肝外胆管不扩张。
胰腺大小形态正常, 实质回声均匀, 主胰管不扩张。
脾脏大小形态正常, 实质回声均匀, 脾门静脉不宽。
双肾大小形态正常, 皮髓质分界清晰, 集合系统未见分离, 双侧输尿管未见扩张。
膀胱充盈欠佳。
前列腺形态正常, 大小约 3.9*3.1*2.9cm, 实质回声均匀。

影像诊断:

轻度脂肪肝

报告医师: 李菊蓉

检查日期: 2026-05-10

审核医师:

报告日期: 2026-05-10



注: 本报告仅供临床医生参考!

地址: 大同市魏都大道 79 号。若有疑问, 请致电: 0352---2830580

ID 号: 2212120671

影像号: CT20260510048

姓名: 王海斌

年龄: 40 岁

性别: 男

检查设备: 西门子量子双源 CT

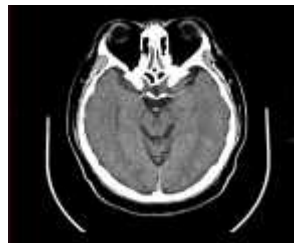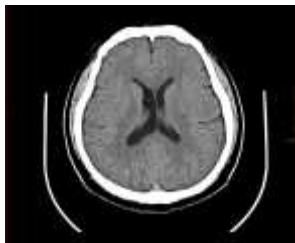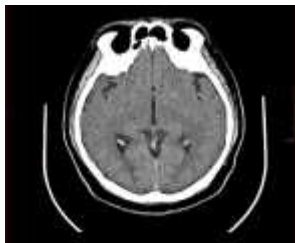体检号: 408275

申请医院: 本院

体检科室: 体检科

检查部位: 脑部双源 CT

经典图像:



影像所见:

双侧大脑半球对称, 脑实质未见异常, 脑室无扩张, 脑沟裂无增宽, 脑中线居中。脑干、小脑未见异常。颅骨未见异常。

影像诊断:

颅脑 CT 平扫未见异常

报告医师: 张剑峰

检查日期: 2026-05-10

审核医师:

报告日期: 2026-05-10

ID号: 2212120671

影像号: CT20260510049

姓名: 王海斌

年龄: 40岁

性别: 男

检查设备: 西门子量子双源 CT

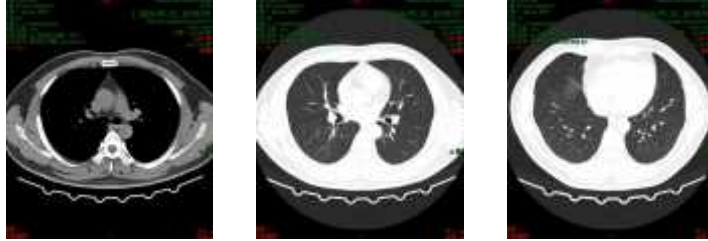体检号: 408275

申请医院: 本院

体检科室: 体检科

检查部位: 肺部双源 CT

经典图像:



影像所见:

双侧胸廓对称, 气管居中。气管及支气管未见狭窄及阻塞。右肺见多发实性结节, 较大者位于右肺中叶外侧段 (IM196/31), 大小约为 0.4cm×0.3cm, 边界清晰。双肺门不大, 形态自然。心脏及大血管大小、形态未见异常。纵隔内未见肿块及肿大淋巴结。胸膜无增厚, 胸膜腔内无积液。胸壁软组织及骨骼未见病变征象。

影像诊断:

右肺多发纤维硬结灶

报告医师: 张剑峰

检查日期: 2026-05-10

审核医师:

报告日期: 2026-05-10