



2212120659

# 大同瑞慈健康体检

## 报 告 册

体检编号	408263	工号	25
姓名	张丽芳		
性别	女	年龄	50岁
单位	开源街道		
部门	开源街道		
联系电话	15535283988		
体检日期	2024-12-22		

尊敬的张丽芳女士您好！

首先，瑞慈健康体检全体员工欢迎您的光临，并对您的信任表示衷心的感谢！

您于 2024-12-22 （体检编号：408263）完成健康检查，本机构的各科医生已根据您的体检项目及结果，汇总成此份健康体检报告，并经总检医生审核。据此提出对您健康状况的综合分析及建议。

瑞慈健康体检倡导“大健康、大康复”，提出“健康是第一财富（Rich）”的人文理念。希望您仔细阅读并妥善地保管此份健康体检报告，并认真关注报告中的提示与建议，若您对报告内容有任何疑问，可直接与瑞慈健康体检客服部联系，进一步咨询。

健康体检咨询电话：0352-2824444

客户服务咨询电话：0352-2830597

400-6112995

瑞慈健康体检报告由下列内容组成：

第一部分：主检报告

第二部分：分科分项结果

第三部分：检验报告

第四部分：附表

## 主检报告

### 检查综述

- 【生殖道微生态】 G-杆菌++
- 【生化全项1】 尿酸(UA)偏高(393.00  $\mu\text{mol/L}$ ) 乳酸脱氢酶(LDH)偏低(107.00 U/L) 淀粉酶(AMY)偏低(29.00 IU/L) C反应蛋白偏高(13.00 mg/L) 动脉硬化指数偏低(1.25) 甘油三脂(TG)偏低(0.65 mmol/L) 高密度脂蛋白(HDL)偏高(1.73 mmol/L)
- 【尿液分析+尿沉渣】 隐血(ERY)3+ 鳞状上皮细胞偏高(23 /HP) 粘液丝偏高(11 /HP)
- 【心电图】 1.窦性心律不齐 2.短PR间期 3.心电图左偏
- 【全腹彩超】 肝内钙化灶

### 医生建议

#### 【G-杆菌++】：

(1)阴道微生物学检查是用于提示除阴道的正常菌群之外，可致病的菌群类别判断，用于临床治疗指导。

#### 【尿酸(UA)偏高】：

(1)尿酸(UA)是体内嘌呤代谢的最终产物。食物中的核酸分解生成嘌呤，体内组织中的核酸分解成嘌呤核苷，嘌呤和嘌呤核苷经过分解脱氨及氧化作用生成尿酸(UA)。

(2)大部分的尿酸由肾脏排出，其余在肝脏分解破坏或随胆汁排泄。肾脏在排泄尿酸过程中，由肾小球滤出尿酸，若肾功能不好的人，排泄功能差，尿中排出的尿酸少了，血尿酸就会增高。

(3)常见于肾脏疾病(如急性慢性肾炎、肾结核、肾积水晚期等)；还可见于长期吃高嘌呤食物，如动物内脏、海鲜、贝类等，这种情况下，若不控制饮食，导致嘌呤长期偏高，即使肾功能正常，也会受高浓度尿酸的影响。

(4)另外，需要警惕的是，若尿酸长期偏高，会由尿酸盐结晶沉积引起痛风性关节炎、慢性间质性肾炎，血尿酸增高是诊断痛风的主要依据。

(5)应避免食用含嘌呤高的食物，如各种动物内脏、豆制品、海鲜等，不要喝酒，尤其是啤酒。忌酸性食物，忌醋，多喝水，每日尿量在2公升以上，碱化尿液。

(6)必要时在肾内科医生指导下进行降尿酸治疗，定期复查。

#### 【乳酸脱氢酶(LDH)偏低】：

(1)建议内科结合临床参考。

#### 【淀粉酶(AMY)偏低】：

(1)建议内科结合临床参考。

(2)供临床参考，定期复查。

#### 【动脉硬化指数偏低】：

(1)建议内科结合临床参考。

#### 【C反应蛋白偏高】：

(1)建议内科结合临床参考。

#### 【甘油三脂(TG)偏低】：

(1)可适当增加脂类食品的摄入。

(2)也可见于甲亢、肾上腺皮质功能低下、肝功能障碍者，往内科咨询，进一步诊治。

- (3) 高蛋白，高维生素饮食，适当增加奶、豆类制品、鱼类、新鲜水果和蔬菜。
- (4) 适当增加户外活动和日光照射，避免过度劳累，保持良好睡眠。
- (5) 定期复查，如检验结果异常，应在医师指导下治疗。

**【高密度脂蛋白(HDL)偏高】：**

- (1) 高密度脂蛋白(HDL)主要在肝脏合成，具有抗动脉粥样硬化的功能，是冠心病的保护因子。高密度脂蛋白(HDL)能将周围组织包括动脉壁内的胆固醇运转到肝脏进行代谢，是一种抗动脉粥样硬化的血浆脂蛋白。
- (2) 高密度脂蛋白(HDL)的含量与心血管的发病率和病变程度呈负相关，即高密度脂蛋白(HDL)减低，患冠心病的危险性增加；高密度脂蛋白(HDL)含量增高，患冠心病的危险性降低。
- (3) 高密度脂蛋白(HDL)对冠心病的临床诊断是一个重要的参考指标。它的升高是临床冠心病保护因子之一，并能防治和延缓动脉粥样硬化的发展。
- (4) 血清中高密度脂蛋白(HDL)的降低，预示着冠心病的出现。临床上常同时测定高密度脂蛋白(HDL)和血清总胆固醇，并根据它们的比值作为冠心病的信息指标。
- (5) 高密度脂蛋白(HDL)减少，主要见于冠心病、冠状动脉粥样硬化、高甘油三酯血症、慢性贫血、脑血管病、糖尿病、急慢性肝炎、肝硬化等疾病。
- (6) 戒烟，增强运动，采用低脂、低糖饮食，少食富含脂肪、胆固醇及饱和脂肪酸的食物，多进食蔬菜、水果、豆制品、粗粮、鱼和高纤维食品。
- (7) 建议当高密度脂蛋白(HDL)减少时，可参考其他相关指标，积极治疗基础性疾病，往内分泌科复诊。

**【鳞状上皮细胞偏高】：**

- (1) 在生理情况下，机体正常的新陈代谢都会引起鳞状上皮细胞的脱离，这是一种正常的机体现象。如果长时间出现鳞状上皮细胞偏高的现象时，则有可能是尿路感染、泌尿系统结石等因素导致，应及时往泌尿外科进一步诊断治疗。

**【粘液丝偏高】：**

- (1) 尿常规中粘液丝是由尿路中细胞分泌出来的，在有尿路感染时分泌会明显增多，且伴有炎症细胞的出现。
- (2) 粘液丝偏高，可分为生理性偏高和病理性偏高两种，生理性偏高一般是由于喝水较少导致的尿液浓缩，一般在喝水后就能达到稀释的效果。
- (3) 病理性的粘液丝偏高是由于泌尿系炎症或者是前列腺炎导致的，需要注意观察，多喝水，同时有白细胞等炎症细胞增多时，应及时服用抗感染药物治疗。如果仅有粘液丝的增多而没有白细胞等炎症细胞增多时，尿路有炎症的可能性不大。
- (4) 建议平时饮食注意清淡，多喝水，少吃油腻和辛辣的食物，要注意个人清洁卫生，勤洗阴部，注意休息。

**【隐血(ERY)3+】：**

- (1) 尿隐血可分为肉眼血尿和镜下血尿。肉眼血尿是指肉眼能见到血色的尿，尿液呈洗肉水色或血色，通常在1000ml尿中含有1ml血液即肉眼可见。镜下血尿是指尿的颜色正常，通过显微镜可以观察到尿液中含红细胞，通常离心沉淀后的尿液镜检每高倍视野有红细胞3个以上。
- (2) 尿隐血是泌尿系疾病常见的症状之一，生理情况下女性生理期、运动后等都可以引起，病理情况下大多是由泌尿系统疾病引起，如泌尿系炎症、尿路结石等，也有一些血尿是由全身性疾病或泌尿系统邻近器官所致。
- (3) 需要指出的是：尿液呈红色并不都是血尿，有些药物、食物都能使尿液呈红色、橙色或褐色；由于严重创伤、错误输血等大量红细胞或组织破坏，也可导致血红蛋白或肌红蛋白尿。
- (4) 建议往泌尿外科进一步复查，以明确诊断。

**【窦性心律不齐】：**

- (1) 供内科临床参考，可见于正常人，无重要临床意义。
- (2) 见于正常人，是一种随呼吸节律而变化的正常心律。

**【短PR间期】：**

- (1) 可见于正常人，和预激综合征、交界性心律，定期复查心电图，心血管专科治疗。

**【心电图轴左偏】：**

(1)生理情况下可见于肥胖、妊娠。病理情况下可见于左心室肥厚、完全性左束支传导阻滞、左前分支阻滞、下壁心梗。

(2)无症状者无需特殊治疗，定期复查心电图。有症状（心悸、心慌、胸闷）请往心内科治疗，并请治疗引起电轴左偏的相关疾病。定期复查心电图。

**【肝内钙化灶】：**

(1)肝内钙化斑或肝内钙化灶是指在B超或CT图像中呈现出肝脏结石样改变，肝内毛细血管壁的钙化斑或由于肝内胆汁的粘稠形成强回声伴声影。一般有强回声或薄密度的影像表现，可呈单个或多个钙化灶。

(2)肝内钙化灶的原因有两大类：肝脏新陈代谢或以往疾病留下的痕迹，并无明显症状，对身体没有伤害，无须特殊治疗。

(3)肝内钙化灶常发生于肝内胆管结石、肝内慢性炎症等疾病。这些疾病使肝细胞坏死，纤维组织增生，逐渐形成瘢痕，随之钙盐在炎症部位沉淀造成的一种病理变化，也有极少数的肝内钙化灶属于先天发育异常引起的肝脏畸形。

(4)通常情况下，肝内钙化灶不会出现伴随症状，仅肝内胆管结石患者可能出现肝区闷胀的感觉，但一般对身体没有明显的影响。因此不需要特殊治疗，可遵医嘱或进行定期复查。

(5)如果身体出现不适症状，应前往肝胆外科诊断治疗。

(6)在日常生活和工作中，患者需要保证充足的休息，生活规律，多喝水，以高蛋白、低脂、高维生素饮食为主，保证能量供给的同时减轻肝脏以及胃肠道的负担。

汇总医生： 樊兴国

主检日期： 2024-12-24

主检医生：

## 分科结果

## 身高、体重、血压

项目名称	检查结果	项目名称	检查结果
身高	157cm	体重	54kg
血压	118/73mmHg		

## \*小结:

未见异常

操作员：张悦 检查日期：2024-12-22 检查医生：名燕凌

## 妇科内诊

项目名称	检查结果	项目名称	检查结果
外阴	正常	尿道口	正常
阴道	通畅	子宫	正常
附件	正常	宫颈	光滑
后穹窿	正常		

## \*小结:

未见异常

操作员：智美玲 检查日期：2024-12-22 检查医生：智美玲

## 检验报告

## 尿液分析+尿沉渣

项目名称	检查结果	单位	参考值	提示
白细胞尿	8	个/u1	0--13	
上皮细胞(EC)	23	/HP	0--28	
管型(CAST)	0	个/u1	0--1	
霉菌(尿)	0	/HP	0--0	
结晶	0	/HP	0--10	
透明度(CLA)	清亮			
胆红素(BIL)	-		阴性	
隐血(ERY)	3+		阴性	
小圆上皮细胞(SRC)	0	个/u1	0--0	
维生素C	-		阴性	
异常红细胞	0	个/u1	0--3	
红细胞(正常)	0	个/u1	0--6	
鳞状上皮细胞	23	个/u1	0--0	↑
粘液丝	11	个/u1	0--0	↑
颜色(Colour)	淡黄色			
尿葡萄糖(GLU)	-		阴性	
酮体(KET)	-		阴性	
比重(SG)	1.025		1.003--1.030	
酸碱度(PH)	6.0		4.5--8.0	
尿蛋白质(PRO)	-		阴性	
尿胆原(URO)	-		阴性	
亚硝酸盐(NIT)	-		阴性	
红细胞(尿)(RBC)	0	个/u1	0--6	
尿白细胞(LEU)	-		阴性	

## \*小结：

隐血(ERY) 3+ 鳞状上皮细胞偏高(23 /HP) 粘液丝偏高(11 /HP)

操作员：王小雪 检查日期：2024-12-22

检查医生：康建忠

## 血常规（五分类）

项目名称	检查结果	单位	参考值	提示
白细胞(WBC)	6.21	$10^9/L$	3.5--9.5	
淋巴细胞绝对值(LY#)	1.72	$10^9/L$	1.1--3.2	
淋巴细胞百分比(LY%)	27.7	%	20--50	
中性粒细胞绝对值(GR#)	4.02	$10^9/L$	1.8--6.3	
中性粒细胞百分比(GR%)	64.8	%	40--75	
嗜碱性粒细胞绝对值(BA#)	0.02	$10^9/L$	0--0.06	
嗜碱性粒细胞百分比(BA%)	0.4	%	0--1.0	
嗜酸性粒细胞绝对值(E0#)	0.19	$10^9/L$	0.02--0.52	
嗜酸性粒细胞百分比(E0%)	3.0	%	0.4--8.0	
血小板(PLT)	250	$10^9/L$	125--350	
血小板分布宽度(PDW)	16.2	%	15--17	
平均血小板体积(MPV)	8.7	f1	6.0--14.0	
血小板压积(PCT)	0.217	%	0.11--0.28	
红细胞(RBC)	4.53	$10^{12}/L$	3.8--5.1	
血红蛋白	137	g/L	115--150	
红细胞压积(HCT)	41.5	%	35--45	
红细胞平均体积(MCV)	91.7	f1	82--100	
平均血红蛋白含量(MCH)	30.2	pg	27--34	
平均血红蛋白浓度(MCHC)	329	g/L	316--354	
单核细胞绝对值(MO#)	0.26	$10^9/L$	0.1--0.60	
单核细胞百分比(MO%)	4.1	%	3--10	
红细胞分布宽度标准差(RDW-SD)	43.3	f1	35--56	
红细胞分布宽度变异系数(RDW-CV)	12.6	%	10.6--16.6	

大血小板比率	18.1	%	11--45	
大血小板数目	45	$10^9/L$	30--90	
未成熟粒细胞数目	0.03	$10^9/L$	0--999	
未成熟粒细胞百分比	0.5	%	0--100	
有核红细胞数目	0.000	$10^9/L$	0--9999	
有核红细胞百分比	0.00	/100WBC	0--9999	

**\*小结:**

未见异常

操作员：贺琰 检查日期：2024-12-22 检查医生：康建忠

**同型半胱氨酸**

项目名称	检查结果	单位	参考值	提示
同型半胱氨酸	11.00	$\mu\text{mol/L}$	0--20	

**\*小结:**

未见异常

操作员：贺琰 检查日期：2024-12-22 检查医生：康建忠

**生殖道微生态**

项目名称	检查结果	单位	参考值	提示
线索细胞	-			
清洁度	II			
上皮细胞(白带)	++			
滴虫	-			
G-球菌	-			
霉菌	-			
G-杆菌	++			
G+杆菌	-			
G+球菌	-			

**\*小结:**

G-杆菌++

## 生化全项 1

项目名称	检查结果	单位	参考值	提示
碳酸氢根(HCO3)	23.00	mmol/L	22--29	
总蛋白(T PROT)	69.7	g/L	65--85	
白蛋白(ALB)	43.10	g/L	40--55	
球蛋白(GLB)	26.60	g/L	15--35	
白蛋白/球蛋白(ALB/GLB)	1.62		1.0--2.5	
碱性磷酸酶(ALP)	60.0	U/L	50--135	
肌酐(CREA)	61.90	umol/L	41--73	
尿酸(UA)	393.00	umol/L	140--340	↑
钾(K)	3.67	mmol/L	3.5--5.5	
钠(Na)	141.6	mmol/L	136--145	
氯(Cl)	97.8	mmol/L	96--108	
钙(Ca)	2.42	mmol/L	2.11--2.52	
乳酸脱氢酶(LDH)	107.00	U/L	120--250	↓
淀粉酶(AMY)	29.00	IU/L	35--135	↓
葡萄糖(GLU)	4.39	mmol/L	3.89--6.1	
总胆红素(TBIL)	13.50	umol/L	0--21	
直接胆红素(DBIL)	5.8	umol/L	0--8.0	
间接胆红素(IBIL)	7.70	umol/L	0--17.39	
丙氨酸氨基转移酶(ALT)	13.00	U/L	7--40	
门冬氨酸氨基转移酶(AST)	17.00	U/L	13--35	
尿素测定(Urea)	5.40	mmol/L	2.6--7.5	
肌酸激酶(CK)	59.00	U/L	40--200	
α-羟丁酸脱氢酶	89.00	U/L	72--182	
C反应蛋白	13.00	mg/dl	0--3	↑

动脉硬化指数	1.25		1.31--3.19	↓
谷草比谷丙	1.31		0.4--2.5	
总胆固醇(CHOL)	4.52	mmol/L	2.59--5.2	
甘油三脂(TG)	0.65	mmol/L	0.7--1.7	↓
低密度脂蛋白(LDL)	2.16	mmol/L	0--4.13	
高密度脂蛋白(HDL)	1.73	mmol/L	0.77--1.55	↑

**\*小结:**

尿酸(UA)偏高(393.00 umol/L) 乳酸脱氢酶(LDH)偏低(107.00 U/L) 淀粉酶(AMY)偏低(29.00 IU/L) C反应蛋白偏高(13.00 mg/L) 动脉硬化指数偏低(1.25) 甘油三脂(TG)偏低(0.65 mmol/L) 高密度脂蛋白(HDL)偏高(1.73 mmol/L)

操作员：贺琰 检查日期:2024-12-22 检查医生:康健忠

# 大同现代医学检验实验室

## 液基薄层细胞学图文报告

ID: 2024112126

病理号: 103351

姓名: 张丽芳

性别: 女

年龄: 50岁

送检科室:

电话号码: 15535283988

床号:

病历号:

体检号: 2212120659

送检医院: 大同瑞慈康复体检

送检日期: 2024-12-23

末次月经:

送检医生:

采样日期:

报告日期: 2024-12-23

标本满意度: 满意

细胞量: >40%

红细胞:

经期样本:

颈管细胞:

化生细胞:

鳞状细胞:

宫颈柱状细胞:

未见上皮内病变/恶性细胞:

正常范围内:

良性反应性改变:

- 炎性:
- 放疗:
- 妊娠:
- 萎缩性:
- 宫内避孕器:
- 其他:

- 轻度:
- 中度:
- 重度:

病原体: 滴虫感染:  念珠菌感染:  细菌感染:

提示 HPV 感染:  疱疹病毒感染:

鳞状上皮细胞分析:

非典型鳞状细胞:

- 倾向上皮内瘤变:
- 倾向良性反应性改变:
- 不能明确意义(ASC-US):
- 不排除高度病变(ASC-H):

上皮内低度病变:  鳞癌:

上皮内高度病变:

- CIN2:
- CIN3:

腺上皮细胞分析:

非典型腺细胞:

- 宫内膜:
- 来源不明:

非典型腺细胞(宫颈管):

- 倾向原位腺癌:
- 不能明确意义:
- 倾向良性反应性改变:

腺癌:

- 宫颈管:
- 宫内膜:
- 其它:

炎细胞:

- 轻度:
- 中度:
- 重度:

可疑腺癌:

诊断意见: 未见上皮内病变或恶性细胞 (NILM)。

建议:

报告医师: 张荣生

地址: 大同市魏都大道 79 号, 本报告医师签字后有效  
咨询: 0352-2830587 4006-122-995

妇科细胞学是筛查项目, 出于技术原因, 可能会有假阴性结果, 本检测仅对来样负责, 如果对结果有疑义, 请在收到报告 7 天内与我们联系。

# 大同瑞慈康复医院 12导联心电图报告

张丽芳 女 50岁 体检号:408263

病床号:

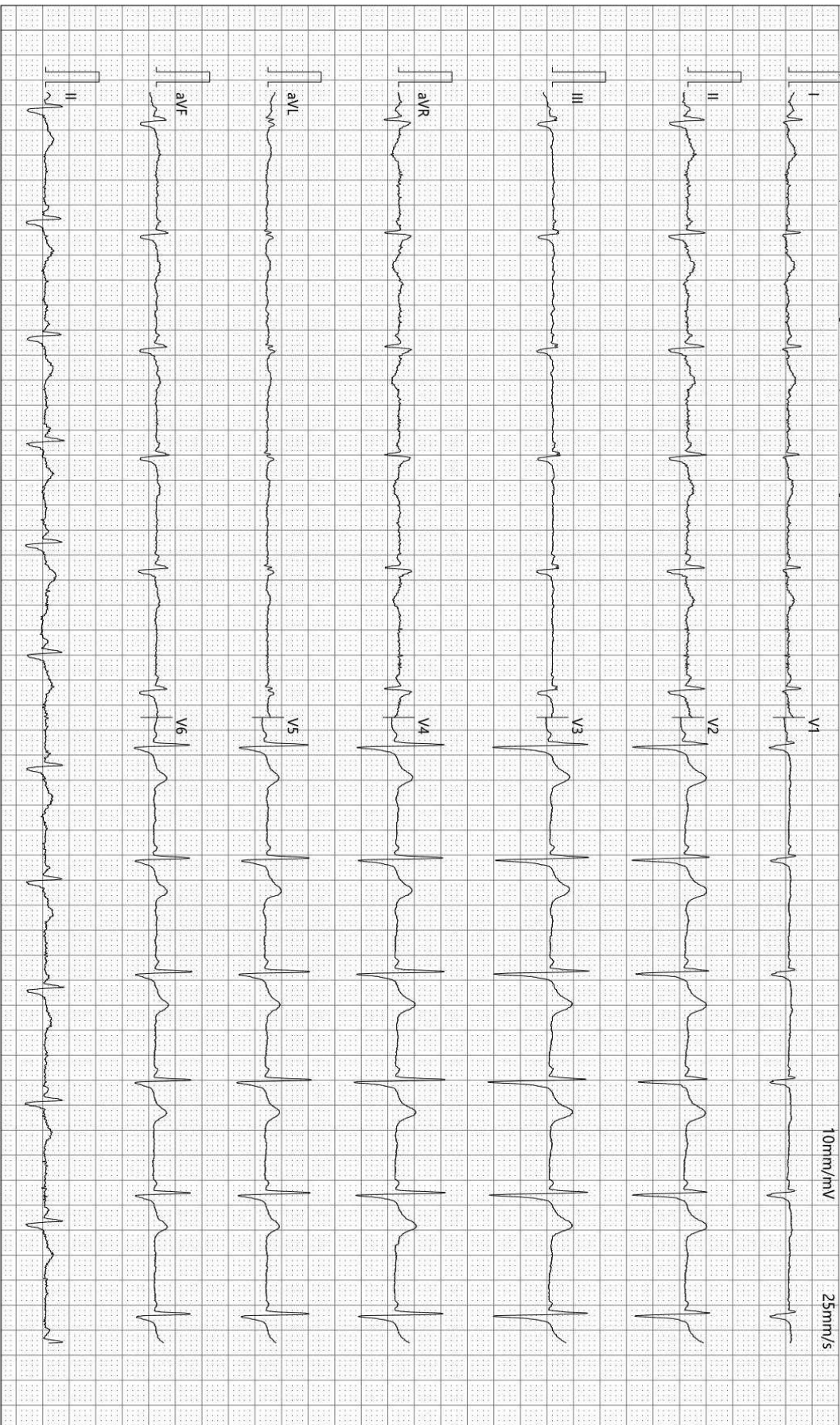
诊断结果:

- 1.窦性心律不齐
- 2.短PR间期
- 3.心电图左偏

诊断医生:

*张之生*

HR : 67bpm [60 ~ 100bpm]  
 P : 89ms [0 ~ 110ms]  
 PR : 108 ↓ ms [120 ~ 200ms]  
 QRS : 110 ↑ ms [60 ~ 100ms]  
 QT/QTc : 382/404ms [320 ~ 440/0 ~ 460ms]  
 P/QRS/T : 57/-33 ↓ /37deg. [0 ~ 75/-30 ~ 90/0 ~ 75deg]  
 RV5/SV1 : 0.841/0.335mV [0.0 ~ 2.5/0.0 ~ 2.0mV]



检查时间:2024-12-22 09:43:59

诊断时间:2024-12-22 09:50:32

SEMIP V1.90

仅供临床参考

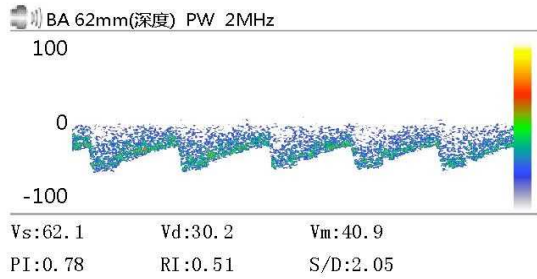
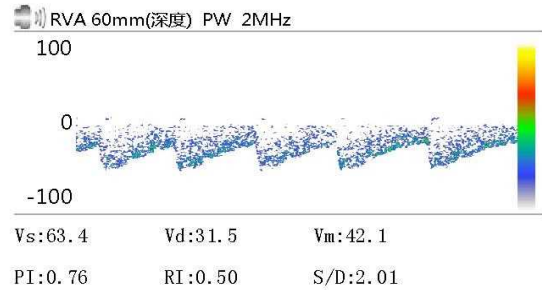
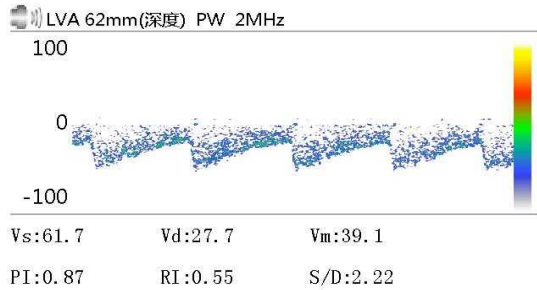
Text



# 大同瑞慈健康体检

## 颅内多普勒血流图 (TCD) 检查报告单

姓名: 张丽芳      性别: 女      年龄: 50 岁      检查号: 2212120659  
 申请科室: 体检科      申请医师: 李菊蓉      检查类型: 颅内血管      床号:



Vs:      Vd:      Vm:  
 PI:      RI:      S/D:

Vs:      Vd:      Vm:  
 PI:      RI:      S/D:

Vs:      Vd:      Vm:  
 PI:      RI:      S/D:

### 医生意见

结论: 椎-基底动脉脑血管超声未见异常。

李菊蓉

检查日期: 2024-12-22

本报告单仅提供临床参考

Rich 大同瑞慈康复医院  
超声诊断图文报告

流水号: 2212120659

超声号: 1778324

姓名: 张丽芳

年龄: 50 岁

性别: 女

检查设备: Vivid E95

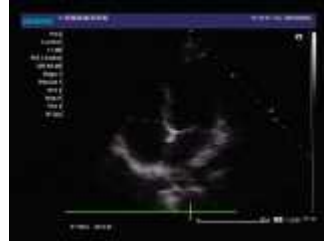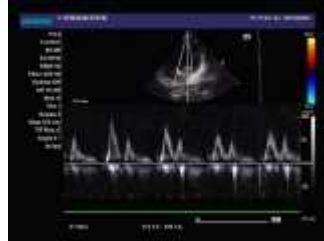体检号: 408263

申请医院: 本院

体检科室: 体检科

检查部位: 心脏彩超

经典图像:



影像所见:

超声测量 (单位: mm)

升主动脉内径 28 (32±3mm)

左房内径 23 (35mm)

室间隔 10 (8-11mm)

左室内径 42 (47±4mm)

左室后壁 9 (8-11mm)

EF63% (50-80%)

右室内径 25 (36±4mm)

右房内径 28 (36±4mm)

FS34% (28-41%)

主肺动脉内径 20 (23±3mm)

升主动脉内径正常, 心脏各腔室大小正常, 室间隔厚度正常, 左室壁未见明显节段性运动异常, 各瓣膜及启闭功能未见明显异常, 舒张期二尖瓣口血流频谱 E/A>1, 心包腔未见积液。

影像诊断:

心脏结构及功能未见明显异常

报告医师: 李菊蓉

检查日期: 2024-12-22

审核医师: 李菊蓉

报告日期: 2024-12-22



Rich 大同瑞慈康复医院  
超声诊断图文报告

流水号：2212120659

超声号：1778318

姓名：张丽芳

年龄：50 岁

性别：女

检查设备：Vivid E95

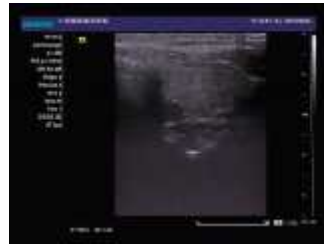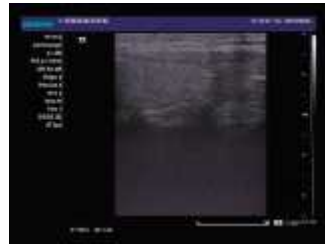体检号：408263

申请医院：本院

体检科室：体检科

检查部位：甲状腺彩超

经典图像：



影像所见：

甲状腺双侧叶形态正常，包膜完整，实质回声均匀，CDFI：未见异常血流信号。  
双侧颈部未见明显肿大淋巴结。

影像诊断：

甲状腺双侧叶未见异常

报告医师：李菊蓉

检查日期：2024-12-22



注：本报告仅供临床医生参考！

地址：大同市魏都大道 79 号。若有疑问，请致电：0352--2830580

## 大同瑞慈康复医院 超声诊断图文报告

流水号：2212120659

超声号：1778326

姓名：张丽芳

年龄：50 岁

性别：女

检查设备：Vivid E95

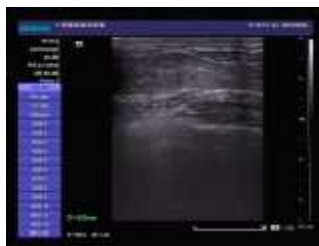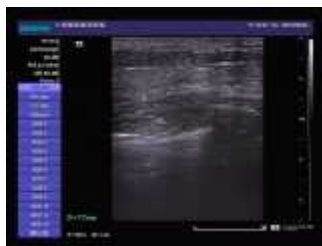体检号：408263

申请医院：本院

体检科室：体检科

检查部位：乳腺彩超

经典图像：



影像所见：

双侧乳腺腺体层次清晰，右乳腺体厚 0.8cm，左乳腺体厚 0.7cm，乳导管未见扩张，未见明显占位性病变，CDFI：未见异常血流信号。  
双侧腋下未见明显肿大淋巴结。

影像诊断：

双侧乳腺未见明显异常

报告医师：李菊蓉

检查日期：2024-12-22

审核医师：李菊蓉

报告日期：2024-12-22



注：本报告仅供临床医生参考！

地址：大同市魏都大道 79 号。若有疑问，请致电：0352---2830580

## 大同瑞慈康复医院 超声诊断图文报告

流水号：2212120659

超声号：1778321

姓名：张丽芳

年龄：50 岁

性别：女

检查设备：Vivid E95

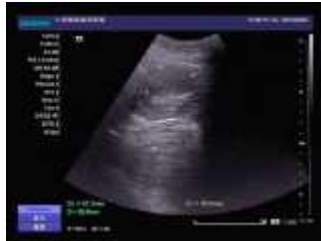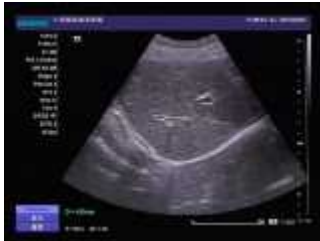体检号：408263

申请医院：本院

体检科室：体检科

检查部位：全腹彩超

经典图像：



影像所见：

肝脏大小形态正常，包膜光滑完整，于肝内可见直径约 0.4cm 强回声斑，余实质回声均匀，肝内管道系统走行清晰，门静脉及肝内胆管不扩张。

胆囊大小形态正常，壁不厚、光滑，囊内透声好，肝外胆管不扩张。

胰腺大小形态正常，实质回声均匀，主胰管不扩张。

脾脏大小形态正常，实质回声均匀，脾门静脉不宽。

双肾大小形态正常，皮髓质分界清晰，集合系统未见分离，双侧输尿管未见扩张。

膀胱充盈佳，未见明显异常。

前位子宫，大小约 4.7\*3.0\*4.8cm，肌壁回声均匀，内膜线清晰，厚 0.6cm，宫颈厚约 2.5cm，双侧附件区未见异常。

影像诊断：

肝内钙化灶

报告医师：李菊蓉

检查日期：2024-12-22

审核医师：李菊蓉

报告日期：2024-12-22



注：本报告仅供临床医生参考！

地址：大同市魏都大道 79 号。若有疑问，请致电：0352---2830580



## 双源 CT 诊断图文报告

ID 号：2212120659

影像号：CT20241221070

姓名：张丽芳

年龄：50 岁

性别：女

检查设备：西门子量子双源 CT

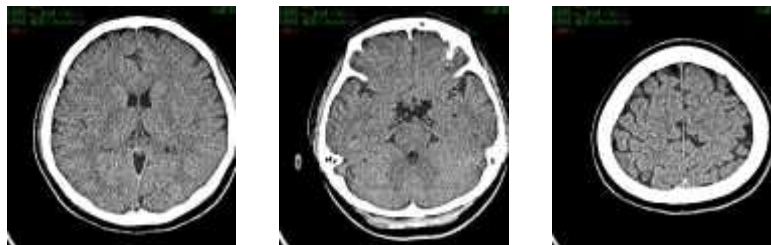体检号：408263

申请医院：本院

体检科室：体检科

检查部位：脑部双源 CT

经典图像：



影像所见：

颅脑结构双侧对称，脑实质内未见异常密度。中线结构居中。脑沟、裂、池及脑室系统等未见异常。

影像诊断：

颅脑未见明显异常

报告医师：剧艳军

检查日期：2024-12-23

审核医师：剧艳军

报告日期：2024-12-23



注：本报告仅供临床医生参考！

地址：大同市魏都大道 79 号。若有疑问，请致电：0352---2830580



## 双源 CT 诊断图文报告

ID 号：2212120659

影像号：CT20241221071

姓名：张丽芳

年龄：50 岁

性别：女

检查设备：西门子量子双源 CT

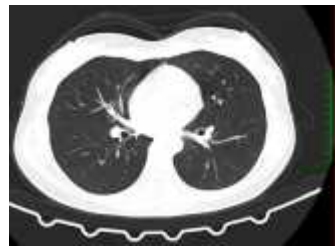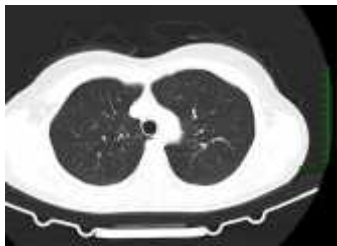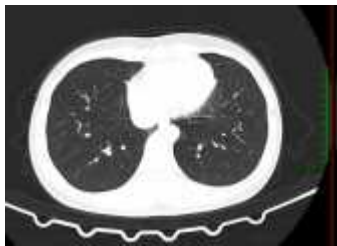体检号：408263

申请医院：本院

体检科室：体检科

检查部位：肺部双源 CT

### 经典图像：



### 影像所见：

胸廓对称，骨性肋骨完整，胸壁软组织结构良好，两肺支气管血管纹理走行分布良好，支气管束结构清晰，双肺通气良好。肺门结构未见异常。纵隔无偏移，段以上支气管通畅。心影及大血管形态结构正常，纵隔内未见肿大淋巴结。胸膜未见异常。

### 影像诊断：

胸部未见明显异常

---

报告医师：剧艳军

检查日期：2024-12-23

审核医师：剧艳军

报告日期：2024-12-23

---



注：本报告仅供临床医生参考！

地址：大同市魏都大道 79 号。若有疑问，请致电：0352---2830580

---