



2212120647

大同瑞慈健康体检

报 告 册

体检编号	408251	工号	13
姓名	郭佳英		
性别	女	年龄	29岁
单位	开源街道		
部门	开源街道		
联系电话	18406503668		
体检日期	2025-04-24		

尊敬的郭佳英女士您好！

首先，瑞慈健康体检全体员工欢迎您的光临，并对您的信任表示衷心的感谢！

您于 2025-04-24 （体检编号：408251）完成健康检查，本机构的各科医生已根据您的体检项目及结果，汇总成此份健康体检报告，并经总检医生审核。据此提出对您健康状况的综合分析及建议。

瑞慈健康体检倡导“大健康、大康复”，提出“健康是第一财富（Rich）”的人文理念。希望您仔细阅读并妥善地保管此份健康体检报告，并认真关注报告中的提示与建议，若您对报告内容有任何疑问，可直接与瑞慈健康体检客服部联系，进一步咨询。

健康体检咨询电话：0352-2824444

客户服务咨询电话：0352-2830597

400-6112995

瑞慈健康体检报告由下列内容组成：

第一部分：主检报告

第二部分：分科分项结果

第三部分：检验报告

第四部分：附表

主检报告

检查综述

- 1、【生化全项 1】 碱性磷酸酶 (ALP) 偏低 (29.0 U/L) 总胆固醇 (CHOL) 偏高 (5.80 mmol/L) 甘油三酯 (TG) 偏高 (1.99 mmol/L)
- 2、【尿液分析+尿沉渣】 粘液丝偏高 (25 /HP)
- 3、【肺部双源 CT】 右肺中叶结节钙化灶 左肺上叶结节硬化灶，低危结节。
- 4、【妇科内诊】 (1) 阴道炎
- 5、【心电图】 1. 窦性心律不齐
- 6、【乳腺彩超】 左侧乳腺结节 BI-RADS 3 级
- 7、【全腹彩超】 1. 子宫肌瘤 (多发) 2. 子宫肌壁间多发钙化斑

医生建议

【碱性磷酸酶 (ALP) 偏低】：

(1) 建议内科结合临床参考。

【总胆固醇 (CHOL) 偏高】：

(1) 总胆固醇是脂质的主要成分之一，其数量受年龄、家族、性别、饮食、遗传等多种因素影响。总胆固醇对人体生长发育以及新陈代谢有重要的作用，正常值是 2.59-5.20mmol/L。

(2) 总胆固醇升高后，会增加类脂物质的堆积，会产生更多的血管斑块，进而增加心脑血管疾病的风险。大于 5.21-5.69mmol/L 是胆固醇的临界偏高，即使是一个完全健康的人，只要总胆固醇 > 7.2mmol/L 或低密度脂蛋白 > 4.9mmol/L，未来发生心脑血管的风险就明显增高，应该马上治疗。

(3) 总胆固醇升高根据病因可分为两大类：一是原发性，是由于遗传因素缺陷所致，另一种是继发性，可引起其升高的疾病主要有糖尿病、高血压、甲减、肝肾疾病等。

(4) 降低总胆固醇的治疗中，原发性偏高应积极应用降脂药，曾经选择他汀类药物，胆固醇不能达标的，可联合用药（如依折麦布等）。

(5) 如果总胆固醇偏高，且患者有糖尿病、高血压、甲减、肝肾疾病或者已经发生心脑血管疾病的人更应积极用药，控制降低疾病风险。

(6) 戒烟，增强运动，采用低脂、低糖饮食，少食富含脂肪、胆固醇及饱和脂肪酸的食物，多进食蔬菜、水果、豆制品、粗粮、鱼和高纤维食品。

(7) 必要时在医师指导下使用降脂药物治疗，并前往内分泌科复诊。

【甘油三酯 (TG) 偏高】：

(1) 甘油三酯是甘油和脂肪酸所构成的有机化合物，甘油三酯测定是脂类代谢的重要指标之一。

(2) 甘油三酯增高与冠心病的发生有着重要的相关性，随年龄增大而有上升的趋势，其增高最常见于高脂和过量糖类饮食、肥胖等。

(3) 甘油三酯主要功能是为机体提供能量，其正常值在 0.7-1.7mmol/L 之间，1.7-2.29mmol/L 为边缘增高，提示应该注意饮食和运动了。

(4) 甘油三酯大于 2.3mmol/L，就称为高甘油三酯血症。甘油三酯增高虽然不会直接导致血管斑块的形成，但也会间接引起心脑血管疾病风险增加，同时，当甘油三酯大于 5.6mmol/L 时，还会增加急性胰腺炎的风险，所以降低甘油三酯的基础主要是控制饮食，饮食控制不佳可以选择药物治疗。

(5) 生活方式的干预是控制甘油三酯水平升高的基础，包括减重，增加运动量，限制酒精摄入以及避免食用果糖和高碳水化合物食物。多食蔬菜水果，定期复查。

(6) 明显增高者在医师的指导下使用降脂药物治疗，首选他汀和贝特类药物。

【粘液丝偏高】：

- (1)尿常规中粘液丝是由尿路中细胞分泌出来的，在有尿路感染时分泌会明显增多，且伴有炎症细胞的出现。
- (2)粘液丝偏高，可分为生理性偏高和病理性偏高两种，生理性偏高一般是由于喝水较少导致的尿液浓缩，一般在喝水后就能达到稀释的效果。
- (3)病理性的粘液丝偏高是由于泌尿系炎症或者是前列腺炎导致的，需要注意观察，多喝水，同时有白细胞等炎症细胞增多时，应及时服用抗感染药物治疗。如果仅有粘液丝的增多而没有白细胞等炎症细胞增多时，尿路有炎症的可能性不大。
- (4)建议平时饮食注意清淡，多喝水，少吃油腻和辛辣的食物，要注意个人清洁卫生，勤洗阴部，注意休息。

【右肺中叶结节】：

- (1)结节不是一种疾病，而是医学影像学上的专业名称。所谓肺部小结节是单一边界清楚，直径小于或等于5mm，周围被含气肺组织包绕的病变。肺部小结节大多数为良性，但也有早期肺癌和肺部转移癌的可能。建议定期复查并呼吸科诊治。

【左肺上叶结节硬化灶】：

- (1)结节不是一种疾病，而是医学影像学上的专业名称。所谓肺部小结节是单一边界清楚，直径小于或等于5mm，周围被含气肺组织包绕的病变。肺部小结节大多数为良性，但也有早期肺癌和肺部转移癌的可能。建议定期复查并呼吸科诊治。
- (2)肺钙化灶、硬结灶是肺部的病理性产物，主要是肺部曾有过炎症或结核感染等病变，在机体修复的过程中，这些病变被纤维组织填充，并有钙质沉淀，形成的钙化结节或者钙化灶，提示是一个陈旧性病变。建议定期复查。

【阴道炎】：

- (1)阴道炎是阴道粘膜及粘膜下结缔组织的炎症，是妇科门诊常见的疾病。
- (2)正常健康妇女，由于解剖学及生物化学特点，阴道对病原体的侵入有自然防御功能，当阴道的自然防御功能遭到破坏，则病原体易于侵入，导致阴道炎症。
- (3)绝经后妇女由于雌激素缺乏，阴道上皮菲薄，细胞内糖原含量减少，阴道PH高达7左右，故阴道抵抗力低下，比青春期及育龄妇女易受感染。
- (4)阴道炎临床上以白带的性状发生改变以及外阴痒痒灼痛为主要临床特点，感染累及尿道时，可有尿痛、尿急等症状。常见的阴道炎有细菌性阴道病、滴虫性阴道炎、霉菌性阴道炎、老年性阴道炎。
- (5)阴道炎由不同的病原体感染所致，一旦出现外阴不适，白带异常，立即去医院检查，确定病原体，针对病因治疗。

【窦性心律不齐】：

- (1)供内科临床参考，可见于正常人，无重要临床意义。
- (2)见于正常人，是一种随呼吸节律而变化的正常心律。

【左侧乳腺结节】：

- (1)建议乳腺科诊断治疗。

【子宫肌瘤】：

- (1)子宫肌瘤又称子宫平滑肌瘤，是女性生殖器最常见的一种良性肿瘤，多见于30—50岁妇女，以40—50岁最为多见。
- (2)子宫肌瘤根据肌瘤与子宫壁的关系分3类：肌壁间肌瘤、浆膜下肌瘤和粘膜下肌瘤。
- (3)子宫肌瘤多无症状，少数表现为阴道出血，腹部触及肿物以及压迫症状等。如发生蒂扭转或其他情况时可引起疼痛。以多发性子宫肌瘤为常见。
- (4)治疗必须根据患者年龄、生育要求、症状、肌瘤大小等情况全面考虑，肌瘤小且无症状，尤其近绝经年龄者，雌激素水平低落，肌瘤可自然萎缩或消失，通常不需治疗，每3—6个月随访一次；若肌瘤较大或症状明显继发贫血者，常需手术切除。

【子宫肌壁间多发钙化斑】：

- (1)建议妇科诊断治疗

汇总医生： 樊兴国

主检日期： 2025-04-25

主检医生：

分科结果

身高、体重、血压

项目名称	检查结果	项目名称	检查结果
身高	160cm	体重	50kg
血压	116/68mmHg		

***小结:**

未见异常

操作员：张悦 检查日期：2025-04-24 检查医生：名燕凌

妇科内诊

项目名称	检查结果	项目名称	检查结果
外阴	正常	尿道口	正常
阴道	黏膜充血	子宫	正常
附件	正常	宫颈	光滑
后穹窿	正常		

***小结:**

(1) 阴道炎

操作员：智美玲 检查日期：2025-04-24 检查医生：智美玲

检验报告

尿液分析+尿沉渣

项目名称	检查结果	单位	参考值	提示
白细胞尿	0	个/u1	0--13	
上皮细胞(EC)	0	/HP	0--28	
管型(CAST)	0	个/u1	0--1	
霉菌(尿)	0	/HP	0--0	
结晶	5	/HP	0--10	
透明度(CLA)	清亮			
胆红素(BIL)	-		阴性	
隐血(ERY)	-		阴性	
小圆上皮细胞(SRC)	0	个/u1	0--0	
维生素C	-		阴性	
异常红细胞	0	个/u1	0--3	
红细胞(正常)	2	个/u1	0--6	
鳞状上皮细胞	0	个/u1	0--0	
粘液丝	25	个/u1	0--0	↑
颜色(Colour)	淡黄色			
尿葡萄糖(GLU)	-		阴性	
酮体(KET)	-		阴性	
比重(SG)	1.025		1.003--1.030	
酸碱度(PH)	6.0		4.5--8.0	
尿蛋白质(PRO)	-		阴性	
尿胆原(URO)	-		阴性	
亚硝酸盐(NIT)	-		阴性	
红细胞(尿)(RBC)	2	个/u1	0--6	
尿白细胞(LEU)	-		阴性	

*小结:

粘液丝偏高(25 /HP)

操作员：黄璐瑶 检查日期:2025-04-24 检查医生:康建忠

血常规（五分类）

项目名称	检查结果	单位	参考值	提示
白细胞(WBC)	3.99	$10^9/L$	3.5--9.5	
淋巴细胞绝对值(LY#)	1.35	$10^9/L$	1.1--3.2	
淋巴细胞百分比(LY%)	33.8	%	20--50	
中性粒细胞绝对值(GR#)	2.29	$10^9/L$	1.8--6.3	
中性粒细胞百分比(GR%)	57.5	%	40--75	
嗜碱性粒细胞绝对值(BA#)	0.04	$10^9/L$	0--0.06	
嗜碱性粒细胞百分比(BA%)	0.9	%	0--1.0	
嗜酸性粒细胞绝对值(E0#)	0.10	$10^9/L$	0.02--0.52	
嗜酸性粒细胞百分比(E0%)	2.5	%	0.4--8.0	
血小板(PLT)	245	$10^9/L$	125--350	
血小板分布宽度(PDW)	15.7	%	15--17	
平均血小板体积(MPV)	8.9	f1	6.0--14.0	
血小板压积(PCT)	0.219	%	0.11--0.28	
红细胞(RBC)	4.38	$10^{12}/L$	3.8--5.1	
血红蛋白	133	g/L	115--150	
红细胞压积(HCT)	40.0	%	35--45	
红细胞平均体积(MCV)	91.2	f1	82--100	
平均血红蛋白含量(MCH)	30.4	pg	27--34	
平均血红蛋白浓度(MCHC)	333	g/L	316--354	
单核细胞绝对值(MO#)	0.21	$10^9/L$	0.1--0.60	
单核细胞百分比(MO%)	5.3	%	3--10	
红细胞分布宽度标准差(RDW-SD)	42.3	f1	35--56	
红细胞分布宽度变异系数(RDW-CV)	12.4	%	10.6--16.6	

大血小板比率	17.8	%	11--45	
大血小板数目	44	10 ⁹ /L	30--90	
未成熟粒细胞数目	0.00	10 ⁹ /L	0--999	
未成熟粒细胞百分比	0.0	%	0--100	
有核红细胞数目	0.000	10 ⁹ /L	0--9999	
有核红细胞百分比	0.00	/100WBC	0--9999	

***小结:**

未见异常

操作员：祁佳佳 检查日期:2025-04-24 检查医生:康建忠

同型半胱氨酸

项目名称	检查结果	单位	参考值	提示
同型半胱氨酸	6.40	umol/L	0--15	

***小结:**

未见异常

操作员：梁可欣 检查日期:2025-04-24 检查医生:康建忠

生殖道微生态

项目名称	检查结果	单位	参考值	提示
线索细胞	-			
清洁度	II			
上皮细胞(白带)	++			
滴虫	-			
G-球菌	-			
霉菌	-			
G-杆菌	-			
G+杆菌	-			
G+球菌	-			

***小结:**

未见异常

生化全项 1

项目名称	检查结果	单位	参考值	提示
碳酸氢根(HCO3)	23.80	mmol/L	22--29	
总蛋白(T PROT)	74.0	g/L	65--85	
白蛋白(ALB)	44.60	g/L	40--55	
球蛋白(GLB)	29.40	g/L	15--35	
白蛋白/球蛋白(ALB/GLB)	1.52		1.0--2.5	
碱性磷酸酶(ALP)	29.0	U/L	35--100	↓
肌酐(CREA)	56.20	umol/L	41--73	
尿酸(UA)	233.00	umol/L	140--340	
钾(K)	3.96	mmol/L	3.5--5.5	
钠(Na)	142.6	mmol/L	136--145	
氯(Cl)	98.8	mmol/L	96--108	
钙(Ca)	2.30	mmol/L	2.11--2.52	
乳酸脱氢酶(LDH)	160.00	U/L	120--250	
淀粉酶(AMY)	66.00	IU/L	35--135	
葡萄糖(GLU)	5.03	mmol/L	3.89--6.1	
总胆红素(TBIL)	13.60	umol/L	0--21	
直接胆红素(DBIL)	3.5	umol/L	0--8.0	
间接胆红素(IBIL)	10.10	umol/L	0--17.39	
丙氨酸氨基转移酶(ALT)	21.00	U/L	7--40	
门冬氨酸氨基转移酶(AST)	26.00	U/L	13--35	
尿素测定(Urea)	5.27	mmol/L	2.6--7.5	
肌酸激酶(CK)	113.00	U/L	40--200	
α-羟丁酸脱氢酶	174.00	U/L	72--182	
C反应蛋白	0.40	mg/dl	0--3	

动脉硬化指数	2.06		1.31--3.19	
谷草比谷丙	1.24		0.4--2.5	
总胆固醇(CHOL)	5.80	mmol/L	2.59--5.2	↑
甘油三脂(TG)	1.99	mmol/L	0.7--1.7	↑
低密度脂蛋白(LDL)	2.89	mmol/L	0--4.13	
高密度脂蛋白(HDL)	1.40	mmol/L	0.77--1.55	

***小结:**

碱性磷酸酶(ALP) 偏低(29.0 U/L) 总胆固醇(CHOL) 偏高(5.80 mmol/L) 甘油三脂(TG) 偏高(1.99 mmol/L)

操作员：梁可欣 检查日期:2025-04-24 检查医生:康建忠

大同现代医学检验实验室

液基薄层细胞学图文报告

ID: 2025115546

病理号: 105507

姓名: 郭佳英

性别: 女

年龄: 29岁

送检科室:

电话号码: 18406503668

床号:

病历号:

体检号: 2212120647

送检医院: 大同瑞慈康复体检

送检日期: 2025-04-24

末次月经:

送检医生:

采样日期:

报告日期: 2025-04-24

标本满意度: 满意

细胞量: >45%

红细胞:

经期样本:

颈管细胞:

化生细胞:

鳞状细胞:

宫颈柱状细胞:

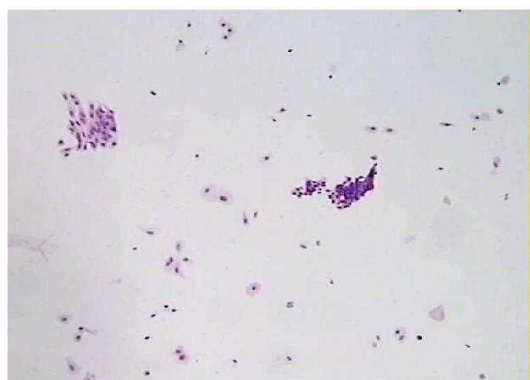
未见上皮内病变/恶性细胞:

正常范围内:

良性反应性改变:

- 炎性:
- 放疗:
- 妊娠:
- 萎缩性:
- 宫内避孕器:
- 其他:

- 轻度:
- 中度:
- 重度:



病原体: 滴虫感染: 念珠菌感染: 细菌感染:

提示 HPV 感染: 疱疹病毒感染:

鳞状上皮细胞分析:

- 非典型鳞状细胞:
- 倾向上皮内瘤变:
 - 倾向良性反应性改变:
 - 不能明确意义(ASC-US):
 - 不排除高度病变(ASC-H):

- 上皮内低度病变: 鳞癌:
- 上皮内高度病变:
- CIN2:
 - CIN3:

腺上皮细胞分析:

非典型腺细胞:

- 宫内膜:
- 来源不明:

非典型腺细胞(宫颈管):

- 倾向原位腺癌:
- 不能明确意义:
- 倾向良性反应性改变:

腺癌:

- 宫颈管:
- 宫内膜:
- 其它:

炎细胞:

- 轻度:
- 中度:
- 重度:

可疑腺癌:

诊断意见: 未见上皮内病变或恶性细胞 (NILM)。

建议:

报告医师: 张荣生

地址: 大同市魏都大道 79 号, 本报告医师签字后有效
咨询: 0352-2830587 4006-122-995

妇科细胞学是筛查项目, 出于技术原因, 可能会有假阴性结果, 本检测仅对来样负责, 如果对结果有疑义, 请在收到报告 7 天内与我们联系。

大同瑞慈康复医院 12导联心电图报告

郭佳英 女 29岁

体检号:408251

病床号:

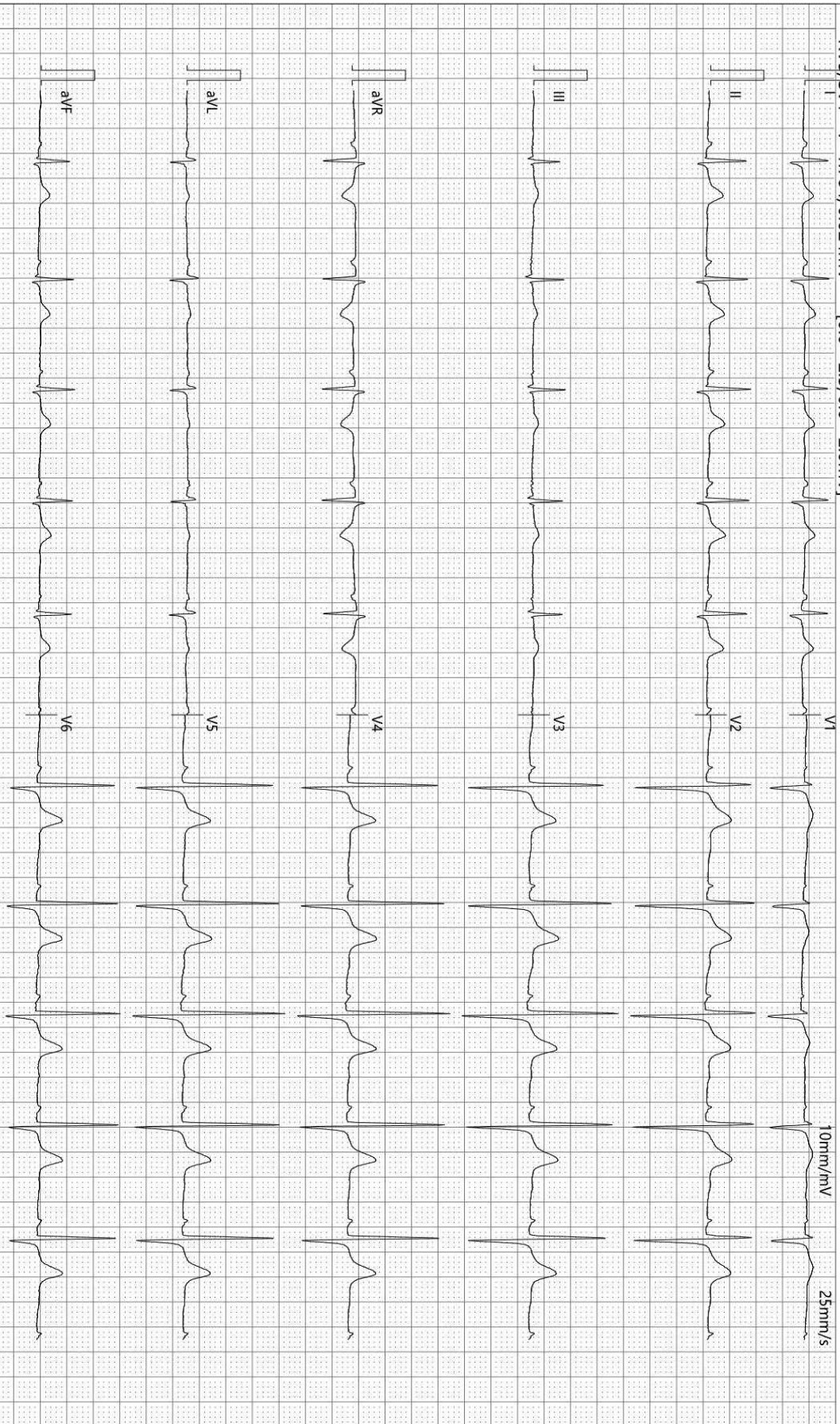
诊断结果:

窦性心律不齐

诊断医生:

曹佳
同杏峰

HR : 67bpm [60 ~ 100bpm]
P : 88ms [0 ~ 110ms]
PR : 149ms [120 ~ 200ms]
QRS : 95ms [60 ~ 100ms]
QT/QTc : 389/411ms [320 ~ 440/0 ~ 460ms]
P/QRS/T : 13/68/48deg. [0 ~ 75/-30 ~ 90/0 ~ 75deg]
RV5/SV1 : 1.784/0.624mV [0.0 ~ 2.5/0.0 ~ 2.0mV]



检查时间:2025-04-24 08:43:39

诊断时间:2025-04-24 08:53:00

SEMIP V1.90

仅供临床参考

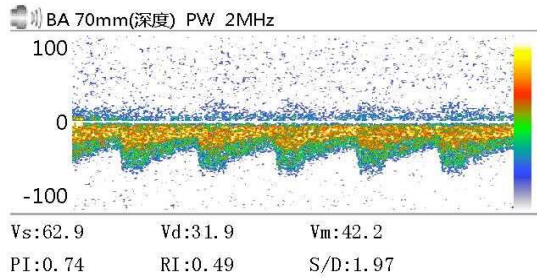
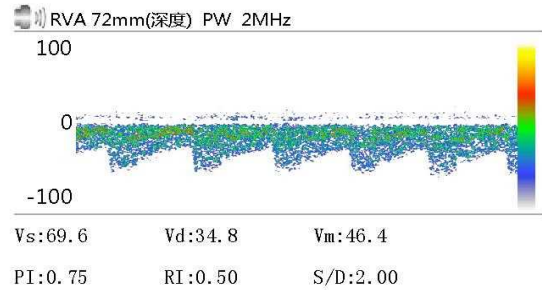
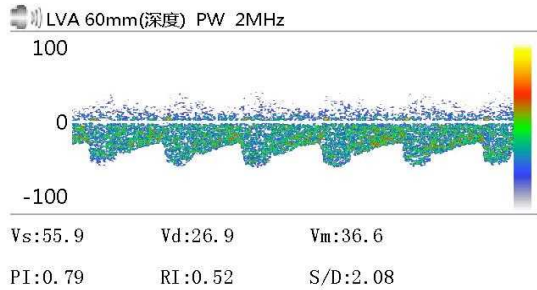
Text



大同瑞慈健康体检

颅内多普勒血流图 (TCD) 检查报告单

姓名: 郭佳英 性别: 女 年龄: 29 岁 检查号: 2212120647
 申请科室: 体检科 申请医师: 李菊蓉 检查类型: 颅内血管 床号:



Vs: Vd: Vm:
 PI: RI: S/D:

Vs: Vd: Vm:
 PI: RI: S/D:

Vs: Vd: Vm:
 PI: RI: S/D:

医生意见

结论: 椎-基底动脉脑血管超声未见异常。

李菊蓉

检查日期: 2025-04-24

本报告单仅提供临床参考

Rich 大同瑞慈康复医院
超声诊断图文报告

流水号: 2212120647

超声号: 1833257

姓名: 郭佳英

年龄: 29 岁

性别: 女

检查设备: Vivid E95

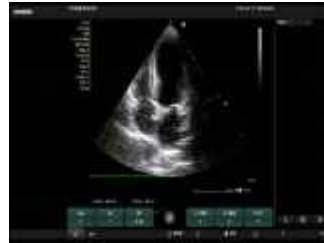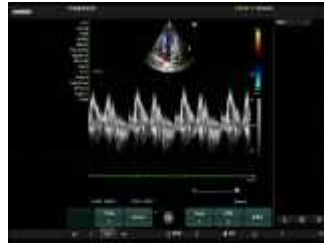
体检号: 408251

申请医院: 本院

体检科室: 体检科

检查部位: 心脏彩超

经典图像:



影像所见:

超声测量 (单位: mm)

升主动脉内径 24 (32±3mm)

左房内径 24 (35mm)

室间隔 9 (8-11mm)

左室内径 38 (47±4mm)

左室后壁 8 (8-11mm)

EF62% (50-80%)

右室内径 28 (36±4mm)

右房内径 26 (36±4mm)

FS33% (28-41%)

主肺动脉内径 16 (23±3mm)

升主动脉内径正常, 心脏各腔室大小正常, 室间隔厚度正常, 左室壁未见明显节段性运动异常, 各瓣膜及启闭功能未见明显异常, 舒张期二尖瓣口血流频谱 E/A>1, 心包腔未见积液。

影像诊断:

心脏结构及功能未见明显异常

报告医师: 柴芳

检查日期: 2025-04-24

审核医师: 柴芳

报告日期: 2025-04-24



注: 本报告仅供临床医生参考!

地址: 大同市魏都大道 79 号。若有疑问, 请致电: 0352---2830580

Rich 大同瑞慈康复医院
超声诊断图文报告

流水号: 2212120647

超声号: 1833240

姓名: 郭佳英

年龄: 29 岁

性别: 女

检查设备: Vivid E95

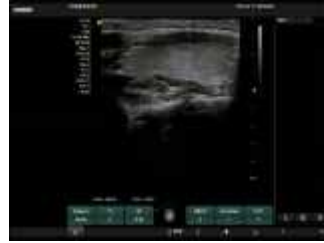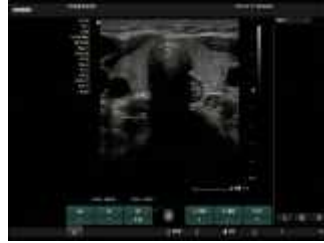体检号: 408251

申请医院: 本院

体检科室: 体检科

检查部位: 甲状腺彩超

经典图像:



影像所见:

甲状腺双侧叶形态正常, 包膜完整, 实质回声均匀, CDFI: 未见异常血流信号。
双侧颈部未见明显肿大淋巴结。

影像诊断:

甲状腺双侧叶未见异常

报告医师: 柴芳

检查日期: 2025-04-24

审核医师: 柴芳

报告日期: 2025-04-24



注: 本报告仅供临床医生参考!

地址: 大同市魏都大道 79 号。若有疑问, 请致电: 0352---2830580

Rich 大同瑞慈康复医院
超声诊断图文报告

流水号: 2212120647

超声号: 1833253

姓名: 郭佳英

年龄: 29 岁

性别: 女

检查设备: Vivid E95

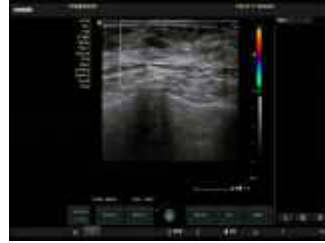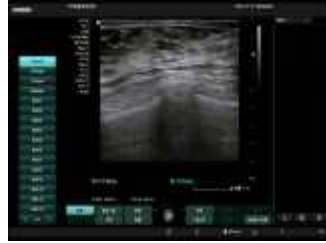体检号: 408251

申请医院: 本院

体检科室: 体检科

检查部位: 乳腺彩超

经典图像:



影像所见:

双侧乳腺腺体层次清晰, 右乳腺体厚 0.9cm, 左乳腺体厚 1.0cm, 左乳 12 点位紧邻乳头处探及低回声结节, 大小约 0.7*0.3cm, 边界清, 形态规则, CDFI: 未见异常血流信号。

双侧腋下未见明显肿大淋巴结。

影像诊断:

左侧乳腺结节 BI-RADS3 级

报告医师: 柴芳

检查日期: 2025-04-24

审核医师: 柴芳

报告日期: 2025-04-24



注: 本报告仅供临床医生参考!

地址: 大同市魏都大道 79 号。若有疑问, 请致电: 0352---2830580

Rich 大同瑞慈康复医院
超声诊断图文报告

流水号: 2212120647

超声号: 1833259

姓名: 郭佳英

年龄: 29 岁

性别: 女

检查设备: Vivid E95

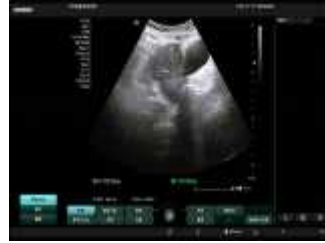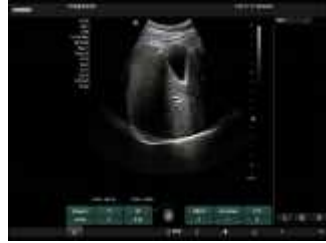体检号: 408251

申请医院: 本院

体检科室: 体检科

检查部位: 全腹彩超

经典图像:



影像所见:

肝脏大小形态正常, 包膜光滑完整, 实质回声均匀, 肝内管道系统走行清晰, 门静脉及肝内胆管不扩张。

胆囊大小形态正常, 壁不厚、光滑, 囊内透声好, 肝外胆管不扩张。

胰腺大小形态正常, 实质回声均匀, 主胰管不扩张。

脾脏大小形态正常, 实质回声均匀, 脾门静脉不宽。

双肾大小形态正常, 皮髓质分界清晰, 集合系统未见分离, 双侧输尿管未见扩张。

膀胱充盈佳, 未见明显异常。

绝经后子宫, 大小正常, 肌壁回声不均匀, 内探及数个低回声结节, 大者约 1.2*1.2cm, 边界清, 肌壁间探及数个强回声斑, 大者直径约 0.7cm, 内膜呈线状, 宫颈厚约 2.0cm, 双侧附件区未见异常。

影像诊断:

1. 子宫肌瘤 (多发)
2. 子宫肌壁间多发钙化斑

报告医师: 柴芳

检查日期: 2025-04-24

审核医师: 柴芳

报告日期: 2025-04-24



注: 本报告仅供临床医生参考!

地址: 大同市魏都大道 79 号。若有疑问, 请致电: 0352---2830580

ID 号: 2212120647

影像号: CT20250424033

姓名: 郭佳英

年龄: 29 岁

性别: 女

检查设备: 西门子量子双源 CT

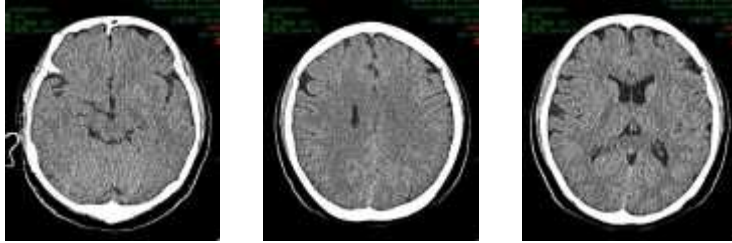体检号: 408251

申请医院: 本院

体检科室: 体检科

检查部位: 脑部双源 CT

经典图像:



影像所见:

颅脑结构双侧对称, 脑实质内未见异常密度。中线结构居中。脑沟、裂、池及脑室系统等未见异常。

影像诊断:

颅脑未见明显异常

报告医师: 剧艳军

检查日期: 2025-04-24

审核医师: 剧艳军

报告日期: 2025-04-24

ID 号: 2212120647

影像号: CT20250424034

姓名: 郭佳英

年龄: 29 岁

性别: 女

检查设备: 西门子量子双源 CT

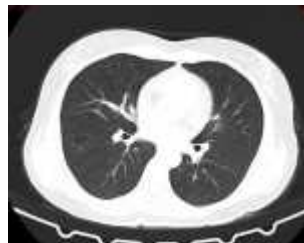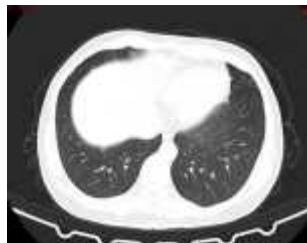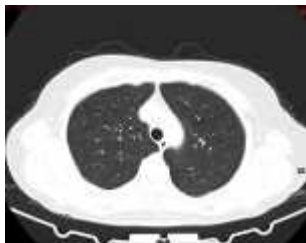体检号: 408251

申请医院: 本院

体检科室: 体检科

检查部位: 肺部双源 CT

经典图像:



影像所见:

胸廓对称, 骨性肋骨完整, 胸壁软组织结构良好, 两肺支气管血管纹理走行分布良好, 支气管束结构清晰, 双肺通气良好, 右肺中叶结节钙化斑点, 直径约 0.3cm (3-25 层面), 左肺上叶结节密度增高, 直径约 0.2cm (3-9 层面)。肺门结构未见异常。纵隔无偏移, 段以上支气管通畅。心影及大血管形态结构正常, 纵隔内未见肿大淋巴结。胸膜未见异常。

影像诊断:

右肺中叶结节钙化灶

左肺上叶结节硬化灶, 低危结节。

报告医师: 剧艳军

检查日期: 2025-04-24

审核医师: 剧艳军

报告日期: 2025-04-24