



2212120635

大同瑞慈健康体检

报 告 册

体检编号	408239	工号	1
姓名	王岗		
性别	男	年龄	47岁
单位	开源街道		
部门	开源街道		
联系电话	18335201115		
体检日期	2023-11-17		

尊敬的王岗先生您好！

首先，瑞慈健康体检全体员工欢迎您的光临，并对您的信任表示衷心的感谢！

您于 2023-11-17 （体检编号：408239）完成健康检查，本机构的各科医生已根据您的体检项目及结果，汇总成此份健康体检报告，并经总检医生审核。据此提出对您健康状况的综合分析及建议。

瑞慈健康体检倡导“大健康、大康复”，提出“健康是第一财富（Rich）”的人文理念。希望您仔细阅读并妥善地保管此份健康体检报告，并认真关注报告中的提示与建议，若您对报告内容有任何疑问，可直接与瑞慈健康体检客服部联系，进一步咨询。

健康体检咨询电话：**0352-2824444**

客户服务咨询电话：**0352-2830597**

400-6112995

瑞慈健康体检报告由下列内容组成：

第一部分：主检报告

第二部分：分科分项结果

第三部分：检验报告

第四部分：附表

主检报告

检查综述

- 1、【身高、体重、血压】（1）体重指数 30.48：轻度肥胖（2）血压 154/101：本次测量血压偏高
- 2、【生化全项 1】尿酸(UA)偏高(426.00 $\mu\text{mol/L}$) 间接胆红素(IBIL)偏高(19.20 $\mu\text{mol/L}$) 总胆固醇(CHOL)偏高(5.92 mmol/L) 甘油三脂(TG)偏高(1.81 mmol/L)
- 3、【尿液分析+尿沉渣】鳞状上皮细胞偏高(1 /HP)
- 4、【颅脑 MRI】1、脑内 MRI 扫描未见异常 2、部分空泡蝶鞍
- 5、【肺部双源 CT】两肺下叶间质改变
- 6、【心脏彩超】左室舒张功能减低
- 7、【颈部血管彩超】左侧颈总动脉窦部、右侧颈内动脉起始处斑块形成
- 8、【全腹彩超】1. 中度脂肪肝 2. 胃肠胀气明显

医生建议

【本次测量血压偏高】：

- (1)高血压是指收缩期和（或）舒张期动脉血压高于正常，并连续三次不同日测量，血压都高于正常标准，可确定患高血压病。
- (2)高血压的发病与遗传、精神过度紧张、肥胖、吸烟、酗酒、嗜盐等因素有关。血压持久增高，可导致心、脑、肾等脏器的损害。
- (3)原发性高血压由于目前原因不明（部分与遗传有关），须终身服药降压。高血压主要危害心、脑血管和肾脏。一旦确诊“高血压”就要终生服药。
- (4)平时应低盐（每天 5~10g）、低脂饮食（少吃动物脂肪与内脏）；忌烟限酒。遵照医嘱坚持服药，定期测量血压，宜控制在 140/90mmHg 以下，若合并有糖尿病和肾病，要把血压控制在 130/80mmHg 以下。
- (5)血压到正常水平时，说明此时选用的降压药和治疗方案基本合适，但并不意味着高血压已被“治愈”，应坚持治疗。若盲目自行停药或间断服药，常会使血压波动很大，而加重心、脑、肾和血管的损害。
- (6)建议您密切关注血压，保持心情舒畅，劳逸结合，适量运动，控制体重，避免过度劳累、情绪激动等。改进生活方式，适当低盐、低脂、低胆固醇饮食，戒烟酒。必要时心血管专科诊治。

【轻度肥胖】：

- (1)体重指数是判断体重超标或偏低的主要指标。体重是反映和衡量一个人健康状况的重要标志之一，过胖和过瘦都不利于健康，身高体重不协调也不会给人以美感。体重的变化，还会直接反映身体长期的热量平衡状态。
- (2)当需要比较及分析一个人的体重对于不同身高的人所带来的健康影响时，体重指数是一个中立而可靠的指标。其主要适用于需要体重测试、体型肥胖和全身检查的人群。
- (3)体重指数（BMI）是世界卫生组织推荐的国际统一使用的肥胖分型标准，也是目前国际上常用的衡量人体胖瘦程度以及是否健康的一个标准，其计算方式为： $\text{BMI}=\text{体重（千克）}/\text{身高（米}\times\text{米）}$ 。成人的标准值是 BMI18.5-23.9 之间。低于 18.5 为体重指数偏低；高于 23.9 则为体重指数偏高。
- (4)一般表现为体重超重或肥胖，超重及肥胖会出现一系列代谢性疾病，如高血压、高血糖、高血脂、高尿酸血症等，所以体重指数偏高者一定要注意控制体重。
- (5)合理控制饮食，食品多样化，食物纤维可适量增加，饮食规律，避免暴饮暴食，低盐、低脂饮食为主，减少高热量食物的摄入。

- (6)加强体育锻炼，每天最少保持 30 分钟的中等强度运动。鼓励每天至少快步走 6000 步比较健康。肥胖患者不适合较剧烈的运动，会加重膝关节的负担，可以选择游泳、划船等对膝关节负荷较小的运动。
- (7)定期检查血糖、血脂、肝功、肝脏 B 超等，积极治疗基础性疾病。
- (8)减少热量摄取及增加热量消耗。强调以健康行为、饮食、运动为主的综合治疗。

【尿酸(UA)偏高】：

- (1)尿酸(UA)是体内嘌呤代谢的最终产物。食物中的核酸分解生成嘌呤，体内组织中的核酸分解成嘌呤核苷，嘌呤和嘌呤核苷经过分解脱氨及氧化作用生成尿酸(UA)。
- (2)大部分的尿酸由肾脏排出，其余在肝脏分解破坏或随胆汁排泄。肾脏在排泄尿酸过程中，由肾小球滤出尿酸，若肾功能不好的人，排泄功能差，尿中排出的尿酸少了，血尿酸就会增高。
- (3)常见于肾脏疾病(如急性慢性肾炎、肾结核、肾积水晚期等)；还可见于长期吃高嘌呤食物，如动物内脏、海鲜、贝类等，这种情况下，若不控制饮食，导致嘌呤长期偏高，即使肾功能正常，也会受高浓度尿酸的影响。
- (4)另外，需要警惕的是，若尿酸长期偏高，会由尿酸盐结晶沉积引起痛风性关节炎、慢性间质性肾炎，血尿酸增高是诊断痛风的主要依据。
- (5)应避免食用含嘌呤高的食物，如各种动物内脏、豆制品、海鲜等，不要喝酒，尤其是啤酒。忌酸性食物，忌醋，多喝水，每日尿量在 2 公升以上，碱化尿液。
- (6)必要时在肾内科医生指导下进行降尿酸治疗，定期复查。

【间接胆红素(IBIL)偏高】：

- (1)间接胆红素(IBIL)是未被肝细胞摄取、未与葡萄糖结合的胆红素为结合胆红素，也就是间接胆红素。
- (2)间接胆红素升高，是因为血液中的红细胞被大量破坏，大量的间接胆红素被释放入血，同时血液中的间接胆红素含量远远超出了肝细胞对胆红素的摄取、代谢和排泄能力。
- (3)因此间接胆红素升高，往往提示溶血性黄疸，最有可能就是溶血性贫血，或者是由于输血血型不合及其他恶性疾病导致的溶血。
- (4)总胆红素、间接胆红素、直接胆红素这三项是反映胆红素代谢的指标，而胆红素长期以来是作为溶血及肝胆疾病的重要异常指标。胆红素检查主要用于黄疸检查，反映肝脏疾病和胆道梗阻，如肝细胞发生炎症坏死等损害时会引起黄疸，胆道疾病及溶血性疾病也可引起黄疸。
- (5)总胆红素、间接胆红素、直接胆红素均升高：见于肝细胞性黄疸，如急性慢性肝炎、肝硬化、肝坏死等。
- (6)总胆红素及间接胆红素升高：见于溶血性黄疸，如溶血性贫血，溶血性输血反应，新生儿溶血病。
- (7)总胆红素及直接胆红素升高：见于梗阻性黄疸，如胆石症、胆管炎、肝癌胰头癌等，其升高程度与病情呈正相关，且癌性梗阻高于良性梗阻。
- (8)总之，看肝功能化验单，要结合病情、病史、查体和其它相关的化验单、影像检查，排除生理性升高的因素(如有无感冒、酗酒、过于劳累、熬夜等情况)，全面综合考虑。

【总胆固醇(CHOL)偏高】：

- (1)总胆固醇是脂质的主要成分之一，其数量受年龄、家族、性别、饮食、遗传等多种因素影响。总胆固醇对人体生长发育以及新陈代谢有重要的作用，正常值是 2.59-5.20mmol/L。
- (2)总胆固醇升高后，会增加类脂物质的堆积，会产生更多的血管斑块，进而增加心脑血管疾病的风险。大于 5.21-5.69mmol/L 是胆固醇的临界偏高，即使是一个完全健康的人，只要总胆固醇>7.2mmol/L 或低密度脂蛋白>4.9mmol/L，未来发生心脑血管的风险就明显增高，应该马上治疗。
- (3)总胆固醇升高根据病因可分为两大类：一是原发性，是由于遗传因素缺陷所致，另一种是继发性，可引起其升高的疾病主要有糖尿病、高血压、甲减、肝肾疾病等。
- (4)降低总胆固醇的治疗中，原发性偏高应积极应用降脂药，曾经选择他汀类药物，胆固醇任不能达标的，可联合用药(如依折麦布等)。
- (5)如果总胆固醇偏高，且患者有糖尿病、高血压、甲减、肝肾疾病或者已经发生心脑血管疾病的人更应积极用药，控制降低疾病风险。
- (6)戒烟，增强运动，采用低脂、低糖饮食，少食富含脂肪、胆固醇及饱和脂肪酸的食物，多进食蔬菜、水果、豆制品、粗粮、鱼和高纤维食品。
- (7)必要时在医师指导下使用降脂药物治疗，并前往内分泌科复诊。

【甘油三脂(TG)偏高】：

- (1) 甘油三酯是甘油和脂肪酸所构成的有机化合物，甘油三酯测定是脂类代谢的重要指标之一。
- (2) 甘油三酯增高与冠心病的发生有着重要的相关性，随年龄增大而有上升的趋势，其增高最常见于高脂和过量糖类饮食、肥胖等。
- (3) 甘油三酯主要功能是为机体提供能量，其正常值在 0.7-1.7mmol/L 之间，1.7-2.29mmol/L 为边缘增高，提示应该注意饮食和运动了。
- (4) 甘油三酯大于 2.3mmol/L，就称为高甘油三酯血症。甘油三酯增高虽然不会直接导致血管斑块的形成，但也会间接引起心脑血管疾病风险增加，同时，当甘油三酯大于 5.6mmol/L 时，还会增加急性胰腺炎的风险，所以降低甘油三酯的基础主要是控制饮食，饮食控制不佳可以选择药物治疗。
- (5) 生活方式的干预是控制甘油三酯水平升高的基础，包括减重，增加运动量，限制酒精摄入以及避免食用果糖和高碳水化合物食物。多食蔬菜水果，定期复查。
- (6) 明显增高者在医师的指导下使用降脂药物治疗，首选他汀和贝特类药物。

【鳞状上皮细胞偏高】：

- (1) 在生理情况下，机体正常的新陈代谢都会引起鳞状上皮细胞的脱离，这是一种正常的机体现象。如果长时间出现鳞状上皮细胞偏高的现象时，则有可能是尿路感染、泌尿系统结石等因素导致，应及时往泌尿外科进一步诊断治疗。

【空泡蝶鞍】：

- (1) 正常的蝶鞍内由脑垂体占满，无蛛网膜和脑脊液，但有的人蝶鞍内垂体组织缩小，大部分被蛛网膜和脑脊液占用形成的“囊泡”，称为空泡蝶鞍。有的因压迫垂体可产生相应的临床内分泌症状，建议神经内科结合临床诊治。但大多数人没有任何表现，无需治疗，定期复查。

【两肺下叶间质改变】：

- (1) 建议呼吸内科诊断治疗。

【左室舒张功能减低】：

- (1) 左心室舒张功能是指心肌弹性减低，心脏泵血功能减退。其引起原因，一是随着年龄的增长，心肌组织进行性变。其二是由于冠心病、高血压等慢性心肌病变。一般来说没有原发病变及年龄偏大的人员又无症状，不需要特殊处理，建议心内科结合临床考虑。

【右侧颈内动脉起始处斑块形成】：

- (1) 颈动脉斑块是动脉硬化后，血管里面的垃圾沉淀在血管壁形成。斑块又分为硬斑和软斑两种。硬斑比较稳定，不容易脱落，软斑不稳定，容易破裂脱落，从而形成血管栓塞。
- (2) 建议：1. 减低胆固醇水平。2. 减低高血糖、高血压等高危因素，将血压、血糖控制在理想水平。3. 积极进行生活干预，控制饮食，改善饮食结构，适量增加运动，戒烟限酒。4. 必要时药物治疗。

【中度脂肪肝】：

- (1) 脂肪肝是指肝脏被脂肪浸润，为一种多病因引起的获得性疾病。
- (2) 脂肪肝是以肝细胞脂肪变性和脂肪蓄积为病理特征，最常见易患因素有超重或肥胖、进食油腻食物、高脂血症（尤其甘油三酯升高）、营养失调（营养过量或不足）、饮酒、高脂血症、少运动、糖耐量异常、减肥造成体重急剧下降、营养不良、中毒和药物等。
- (3) 当肝内脂类（主要为甘油三酯）含量超过肝重的 5% 时为脂肪肝。脂肪肝是一个常见的临床现象，不是一个独立性的疾病。
- (4) 值得注意的是，过多的脂肪在肝组织、肝细胞内浸润，引起肝细胞肿大，严重可致肝硬化。脂肪肝是可逆性的，合理饮食、运动及治疗后可恢复。
- (5) 合理控制饮食，控制总摄入量，低盐、低脂和低糖类饮食，少吃动物内脏，多吃蔬菜水果；
- (6) 控制危险因素，如控制体重、改善胰岛素抵抗、调整血脂紊乱，戒酒、戒烟，坚持长期有氧运动，加强体育锻炼；
- (7) 定期复查腹部彩超、血脂、肝功能。

【胃肠胀气】：

(1) 建议消化内科就诊；定期复查。

汇总医生： 丁昊炜

主检日期： 2023-11-18

主检医生：

分科结果

身高、体重、血压

项目名称	检查结果	项目名称	检查结果
身高	167cm	体重	85kg
血压	154/101mmHg		

***小结：**

- (1) 体重指数 30.48：轻度肥胖
- (2) 血压 154/101：本次测量血压偏高

操作员：张悦 检查日期:2023-11-17 检查医生：卢文举

检验报告

尿液分析+尿沉渣

项目名称	检查结果	单位	参考值	提示
白细胞尿	0	个/ul	0--13	
上皮细胞(EC)	1	/HP	0--28	
管型(CAST)	0	个/ul	0--1	
霉菌(尿)	0	/HP	0--0	
结晶	0	/HP	0--10	
透明度(CLA)	清亮			
胆红素(BIL)	-		阴性	
隐血(ERY)	-		阴性	
小圆上皮细胞(SRC)	0	个/ul	0--0	
维生素C	-		阴性	
异常红细胞	0	个/ul	0--3	
红细胞(正常)	1	个/ul	0--6	
鳞状上皮细胞	1	个/ul	0--0	↑
粘液丝	0	个/ul	0--0	
颜色(Colour)	淡黄色			
尿葡萄糖(GLU)	-		阴性	
酮体(KET)	-		阴性	
比重(SG)	1.020		1.003--1.030	
酸碱度(PH)	6.5		4.5--8.0	
尿蛋白质(PRO)	-		阴性	
尿胆原(URO)	-		阴性	
亚硝酸盐(NIT)	-		阴性	
红细胞(尿)(RBC)	1	个/ul	0--6	
尿白细胞(LEU)	-		阴性	

*小结:

鳞状上皮细胞偏高(1 /HP)

操作员：余雅倩 检查日期:2023-11-17 检查医生:陈建国

血常规（五分类）

项目名称	检查结果	单位	参考值	提示
白细胞(WBC)	6.64	10 ⁹ /L	3.5--9.5	
淋巴细胞绝对值(LY#)	1.59	10 ⁹ /L	1.1--3.2	
淋巴细胞百分比(LY%)	23.9	%	20--50	
中性粒细胞绝对值(GR#)	4.50	10 ⁹ /L	1.8--6.3	
中性粒细胞百分比(GR%)	67.9	%	40--75	
嗜碱性粒细胞绝对值(BA#)	0.03	10 ⁹ /L	0--0.06	
嗜碱性粒细胞百分比(BA%)	0.4	%	0--1.0	
嗜酸性粒细胞绝对值(EO#)	0.09	10 ⁹ /L	0.02--0.52	
嗜酸性粒细胞百分比(EO%)	1.4	%	0.4--8.0	
血小板(PLT)	156	10 ⁹ /L	125--350	
血小板分布宽度(PDW)	16.9	%	15--17	
平均血小板体积(MPV)	12.0	fl	6.0--14.0	
血小板压积(PCT)	0.187	%	0.11--0.28	
红细胞(RBC)	5.26	10 ¹² /L	4.3--5.8	
血红蛋白	155	g/L	130--175	
红细胞压积(HCT)	46.4	%	40--50	
红细胞平均体积(MCV)	88.3	fl	82--100	
平均血红蛋白含量(MCH)	29.4	pg	27--34	
平均血红蛋白浓度(MCHC)	333	g/L	316--354	
单核细胞绝对值(MO#)	0.43	10 ⁹ /L	0.1--0.60	
单核细胞百分比(MO%)	6.4	%	3--10	
红细胞分布宽度标准差	43.7	fl	35--56	

(RDW-SD)				
红细胞分布宽度变异系数 (RDW-CV)	13.0	%	10.6--16.6	
大血小板比率	40.0	%	11--45	
大血小板数目	62	10 ⁹ /L	30--90	
未成熟粒细胞数目	0.01	10 ⁹ /L	0--999	
未成熟粒细胞百分比	0.1	%	0--100	
有核红细胞数目	0.000	10 ⁹ /L	0--9999	
有核红细胞百分比	0.00	/100WBC	0--9999	

***小结:**

未见异常

操作员：余雅倩 检查日期:2023-11-17 检查医生:陈建国

维生素 D

项目名称	检查结果	单位	参考值	提示
维生素 D	33.6	ng/ml	0--10.0 缺乏 @ 10.1--30 不足@30.1-- 100.0 正常 @>100.0 过量	

***小结:**

未见异常

操作员：王文静 检查日期:2023-11-17 检查医生:陈建国

同型半胱氨酸

项目名称	检查结果	单位	参考值	提示
同型半胱氨酸	14.54	umol/L	0--15	

***小结:**

未见异常

操作员：王文静 检查日期:2023-11-17 检查医生:陈建国

生化全项 1

项目名称	检查结果	单位	参考值	提示
碳酸氢根(HCO3)	22.60	mmol/L	22--29	
总蛋白(T PROT)	74.7	g/L	65--85	
白蛋白(ALB)	46.70	g/L	40--55	
球蛋白(GLB)	28.00	g/L	15--35	
白蛋白/球蛋白(ALB/GLB)	1.67		1.0--2.5	
碱性磷酸酶(ALP)	68.0	U/L	45--125	
肌酐(CREA)	67.00	umol/L	57--97	
尿酸(UA)	426.00	umol/L	200--420	↑
钾(K)	3.73	mmol/L	3.5--5.5	
钠(Na)	144.4	mmol/L	136--145	
氯(Cl)	103.2	mmol/L	96--108	
钙(Ca)	2.42	mmol/L	2.11--2.52	
乳酸脱氢酶(LDH)	175.00	U/L	120--250	
淀粉酶(AMY)	50.00	IU/L	35--135	
葡萄糖(GLU)	5.46	mmol/L	3.89--6.1	
总胆红素(TBIL)	23.70	umol/L	0--26	
直接胆红素(DBIL)	4.5	umol/L	0--8.0	
间接胆红素(IBIL)	19.20	umol/L	0--17.39	↑
丙氨酸氨基转移酶(ALT)	30.00	U/L	9--50	
门冬氨酸氨基转移酶(AST)	22.00	U/L	15--40	
尿素测定 (Urea)	4.90	mmol/L	3.1--8.0	
肌酸激酶(CK)	196.00	U/L	50--310	
α-羟丁酸脱氢酶	154.00	U/L	72--182	
C 反应蛋白	1.50	mg/dl	0--3	
动脉硬化指数	2.11		1.31--3.19	

谷草比谷丙	0.73		0.4--2.5	
总胆固醇(CHOL)	5.92	mmol/L	2.59--5.2	↑
甘油三脂(TG)	1.81	mmol/L	0.7--1.7	↑
低密度脂蛋白(LDL)	3.27	mmol/L	0--4.13	
高密度脂蛋白(HDL)	1.55	mmol/L	0.77--1.55	

***小结：**

尿酸(UA)偏高(426.00 umol/L) 间接胆红素(IBIL)偏高(19.20 umol/L) 总胆固醇(CHOL)偏高(5.92 mmol/L) 甘油三脂(TG)偏高(1.81 mmol/L)

操作员：王文静 检查日期:2023-11-17 检查医生:陈建国

(男) 肿瘤三项

项目名称	检查结果	单位	参考值	提示
前列腺特异性抗原(PSA)	0.32	ng/ml	0--2.0	
癌胚抗原(CEA)	0.84	ng/ml	0--5	
甲胎蛋白(AFP)	2.4	ng/ml	0--7	

***小结：**

未见异常

操作员：王文静 检查日期:2023-11-17 检查医生:陈建国

大同瑞慈康复医院 12导联心电图报告

王岗 男 47岁

体检号:408239

病床号:

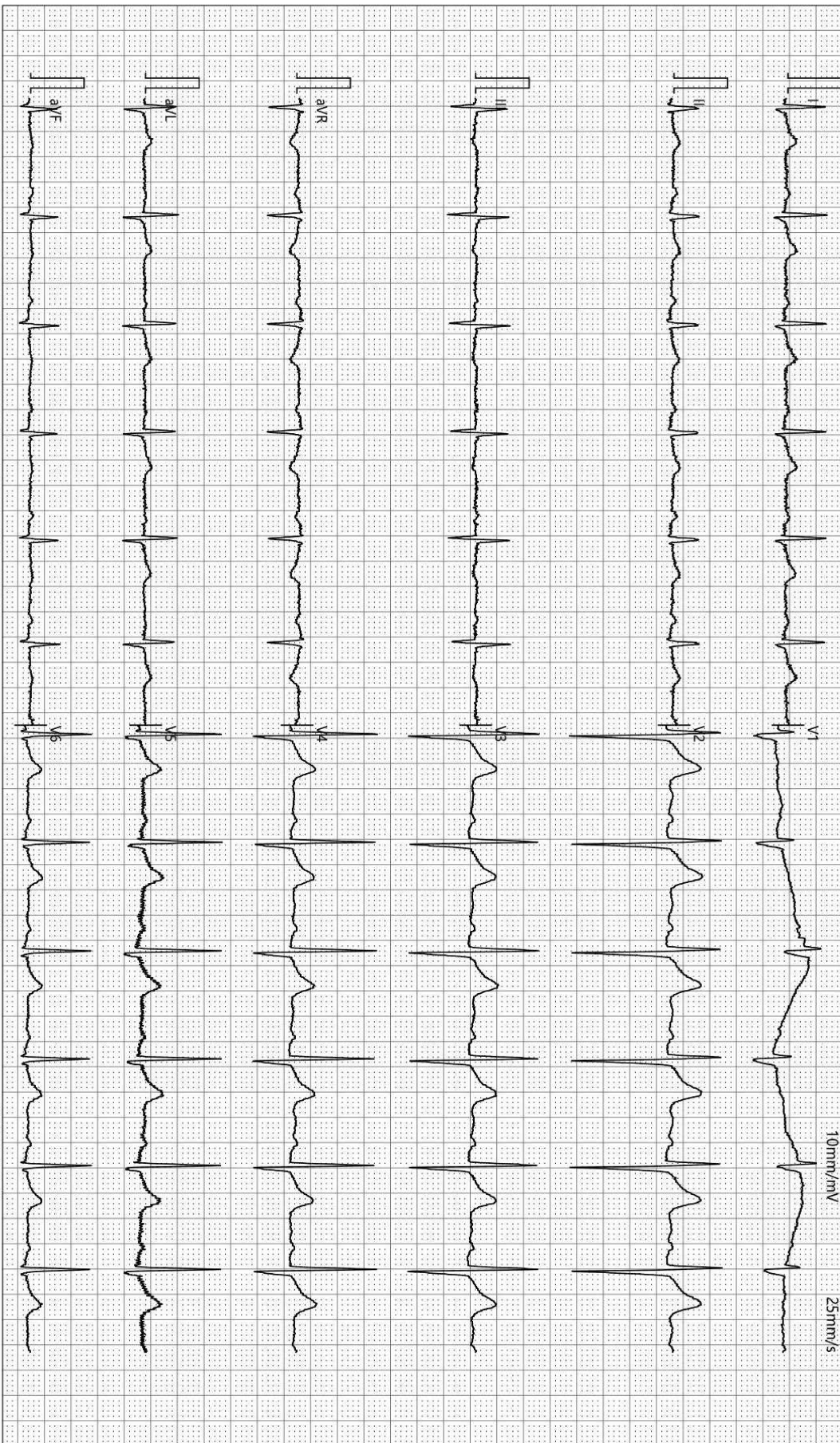
诊断结果:

- 1.窦性心律
- 2.正常心电图

诊断医生:

张生 陶志娟

HR : 70bpm [60~100bpm]
 P : 115 f ms [0~110ms]
 PR : 197ms [120~200ms]
 QRS : 95ms [60~100ms]
 QT/QTc : 401/433ms [320~440/0~450ms]
 P/QRS/T : 47/40/16deg. [0~75/-30~90/0~75deg]
 RV5/SV1 : 1.530/0.398mV [0.0~2.5/0.0~2.0mV]



检查时间:2023-11-17 09:04:55

诊断时间:2023-11-17 09:46:00

SEMIP V1.90

仅供临床参考

Text




大同瑞慈健康体检

颅内多普勒血流图 (TCD) 检查报告单


姓名: 王岗 性别: 男 年龄: 47 岁 检查号: 2212120635
 申请科室: 体检科 申请医师: 李菊蓉 检查类型: 颅内血管 床号:

LVA 67mm(深度) PW 2MHz



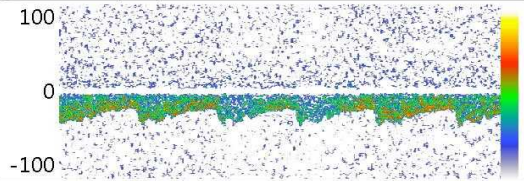
Vs:43.1 Vd:22.4 Vm:29.3
 PI:0.71 RI:0.48 S/D:1.93

RVA 72mm(深度) PW 2MHz



Vs:44.3 Vd:25.3 Vm:31.6
 PI:0.60 RI:0.43 S/D:1.75

BA 69mm(深度) PW 2MHz



Vs:42.2 Vd:22.4 Vm:29.0
 PI:0.69 RI:0.47 S/D:1.89

Vs: Vd: Vm:
 PI: RI: S/D:

Vs: Vd: Vm:
 PI: RI: S/D:

Vs: Vd: Vm:
 PI: RI: S/D:

医生意见

结论: 椎-基底动脉脑血管超声未见异常。

李菊蓉

检查日期: 2023-11-17

本报告单仅提供临床参考

大同瑞慈健康体检

骨密度检测报告

受检者信息

受检者ID: 2212120635

姓名: 王岗

出生年月日: 1976/10/10

年龄: 47

性别: 男

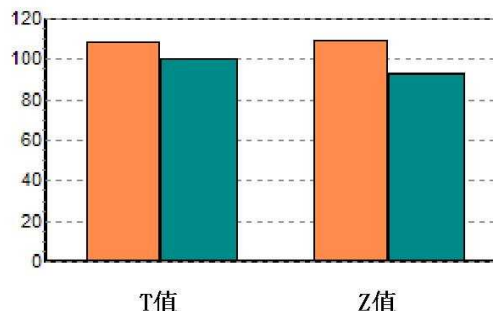
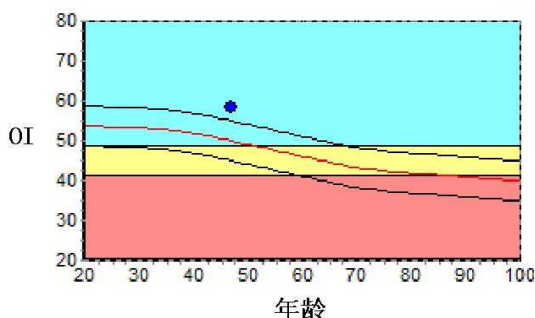
测定部位(右/左): 右

测定结果

测定日期: 2023/11/17 9:43:07

测试编号: 1/1

受测者 平均值



数据库: Asia

OI: 58.5

SOS: 1375.1 m/s, BUA: 45.5

T值: 0.94

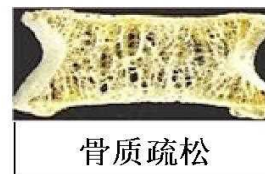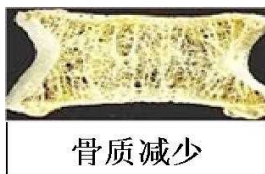Z值: 1.72

成人比: 108.7 %

同龄比: 117.2 %

OPR: N/A %

结果分析



注解

以上结论仅供参考

科室:

医生签名:

医院地址 大同瑞慈健康体检

地址 大同市平城区魏都大道79号

联系电话 0352-2824444

操作者 名燕凌

MRI 诊断图文报告

流水号: 2212120635

影像号: MR20231117029

姓名: 王岗

年龄: 47 岁

性别: 男

检查设备: 西门子 1.5T 磁共振

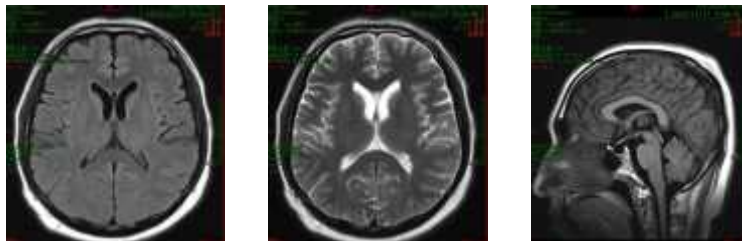体检号: 408239

申请医院: 本院

体检科室: 体检科

检查部位: 颅脑 MRI

经典图像:



影像所见:

双侧大脑半球对称, 皮髓质分界清, 未见异常信号。脑干、双侧小脑半球未见异常信号及占位征象。脑室、脑池无扩大, 脑沟、脑裂无增宽。中线结构居中。垂体变薄。

影像诊断:

- 1、脑内 MRI 扫描未见异常
- 2、部分空泡蝶鞍

报告医师: 李贵 1

检查日期: 2023-11-17

审核医师: 陈江莲

报告日期: 2023-11-17

双源 CT 诊断图文报告

流水号: 2212120635

影像号: CT20231117070

姓名: 王岗

年龄: 47 岁

性别: 男

检查设备: 西门子量子双源 CT

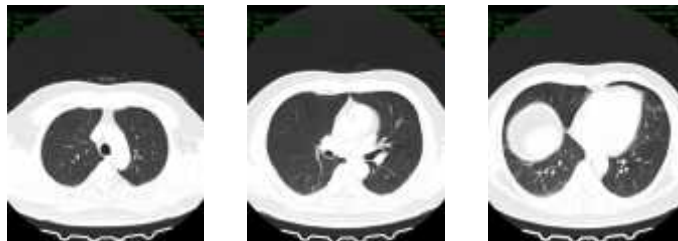体检号: 408239

申请医院: 本院

体检科室: 体检科

检查部位: 肺部双源 CT

经典图像:



影像所见:

胸廓对称, 骨性肋骨完整, 胸壁软组织结构良好, 两肺支气管血管纹理走行分布良好, 支气管束结构清晰, 两肺下叶间质密度增高, 两肺双肺通气良好。肺门结构未见异常。纵隔无偏移, 段以上支气管通畅。心影及大血管形态结构正常, 纵隔内未见肿大淋巴结。胸膜未见异常。

影像诊断:

两肺下叶间质改变

报告医师: 剧艳军

检查日期: 2023-11-17

审核医师: 剧艳军

报告日期: 2023-11-17

超声诊断图文报告

流水号: 2212120635

影像号: 1451867

姓名: 王岗

年龄: 47 岁

性别: 男

检查设备: Vivid E95

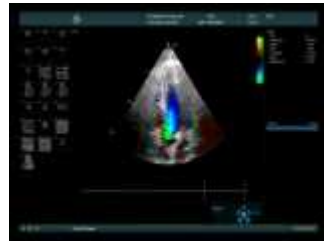
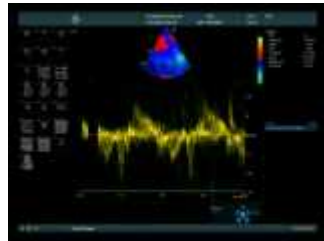
体检号: 408239

申请医院: 本院

体检科室: 体检科

检查部位: 心脏彩超

经典图像:



影像所见:

超声测量 (单位: mm)

升主动脉内径 28 (32±3mm)

左房内径 32 (35mm)

室间隔 10 (8-11mm)

左室内径 45 (47±4mm)

左室后壁 9 (8-11mm)

EF66% (50-80%)

右室内径 28 (36±4mm)

右房内径 32 (36±4mm)

FS36% (28-41%)

主肺动脉内径 20 (23±3mm)

升主动脉内径正常, 心脏各腔室大小正常, 室间隔厚度正常, 左室壁未见明显节段性运动异常, 各瓣膜及启闭功能未见明显异常, 舒张期二尖瓣口血流频谱 E/A<1, 心包腔未见积液。

影像诊断:

左室舒张功能减低

报告医师: 李霞

检查日期: 2023-11-17

审核医师: 李霞

报告日期: 2023-11-17



大同市医学影像研究中心

注: 本报告仅供临床医生参考!

地址: 大同市魏都大道 79 号。若有疑问, 请致电: 0352---2830580

超声诊断图文报告

流水号: 2212120635

影像号: 1451862

姓名: 王岗

年龄: 47 岁

性别: 男

检查设备: Vivid E95

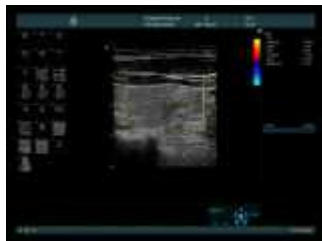
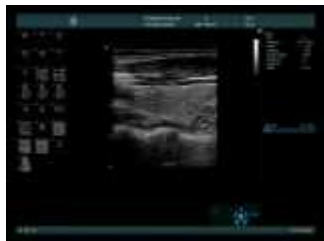体检号: 408239

申请医院: 本院

体检科室: 体检科

检查部位: 甲状腺彩超

经典图像:



影像所见:

甲状腺双侧叶形态正常, 包膜完整, 实质回声均匀, CDFI: 未见异常血流信号。
双侧颈部未见明显肿大淋巴结。

影像诊断:

甲状腺双侧叶未见异常

报告医师: 李霞

检查日期: 2023-11-17

审核医师: 李霞

报告日期: 2023-11-17

超声诊断图文报告

流水号: 2212120635

影像号: 1451865

姓名: 王岗

年龄: 47 岁

性别: 男

检查设备: Vivid E95

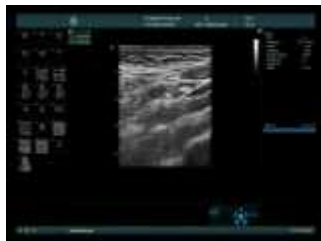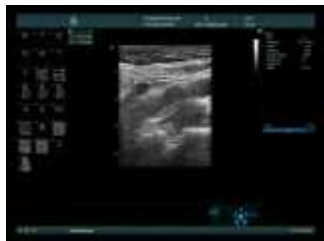体检号: 408239

申请医院: 本院

体检科室: 体检科

检查部位: 颈部血管彩超

经典图像:



影像所见:

左侧颈总动脉窦部探及大小约 2.5*1.3mm 强回声斑, 右侧颈内动脉起始处探及大小约 10.7*2.2mm 低回声结节, 右锁骨下动脉起始处、左侧颈内、右侧颈总动脉、双侧颈外动脉起始段内中膜不增厚, 内壁欠光滑, 管壁未见明确强回声斑。CDFI: 血流充盈好。PW: 频谱形态正常。

双侧椎动脉走行正常, 椎动脉内径正常, 管壁不厚, 管腔内为无回声, CDFI: 血流充盈好。PW: 频谱正常。

	内径 mm	流速 cm/s	RI
左侧椎动脉	3.2	38.5	0.58
右侧椎动脉	3.0	45.5	0.60

影像诊断:

左侧颈总动脉窦部、右侧颈内动脉起始处斑块形成

报告医师: 李霞

检查日期: 2023-11-17

审核医师: 李霞

报告日期: 2023-11-17

超声诊断图文报告

流水号: 2212120635

影像号: 1451869

姓名: 王岗

年龄: 47 岁

性别: 男

检查设备: Vivid E95

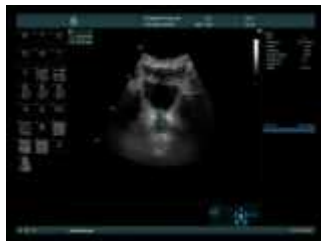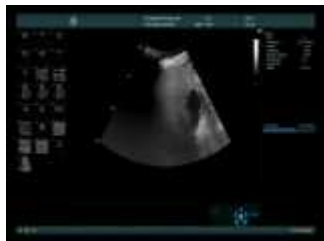体检号: 408239

申请医院: 本院

体检科室: 体检科

检查部位: 全腹彩超

经典图像:



影像所见:

因胃肠胀气明显, 各脏器显示不清晰

肝脏大小形态正常, 包膜光滑完整, 实质回声细腻、增强, 肝内管道系统走行欠清晰, 门静脉及肝内胆管不扩张。

胆囊大小形态正常, 壁不厚、光滑, 囊内透声好, 肝外胆管不扩张。

胰腺大小形态正常, 实质回声均匀, 主胰管不扩张。

脾脏大小形态正常, 实质回声均匀, 脾门静脉不宽。

双肾大小形态正常, 皮髓质分界清晰, 集合系统未见分离, 双侧输尿管未见扩张。

膀胱充盈欠佳。

前列腺形态正常, 大小约 3.3*2.8*2.7cm, 实质回声欠均匀。

影像诊断:

1. 中度脂肪肝
2. 胃肠胀气明显

报告医师: 李霞

检查日期: 2023-11-17

审核医师: 李霞

报告日期: 2023-11-17