



2212120627

大同瑞慈健康体检

报 告 册

体检编号	408231	工号	90
姓名	张利利		
性别	女	年龄	61岁
单位	丰镇市税务局		
部门	丰镇市税务局		
联系电话	13847465998		
体检日期	2024-06-22		

尊敬的张利利女士您好！

首先，瑞慈健康体检全体员工欢迎您的光临，并对您的信任表示衷心的感谢！

您于 2024-06-22 （体检编号：408231）完成健康检查，本机构的各科医生已根据您的体检项目及结果，汇总成此份健康体检报告，并经总检医生审核。据此提出对您健康状况的综合分析及建议。

瑞慈健康体检倡导“大健康、大康复”，提出“健康是第一财富（Rich）”的人文理念。希望您仔细阅读并妥善地保管此份健康体检报告，并认真关注报告中的提示与建议，若您对报告内容有任何疑问，可直接与瑞慈健康体检客服部联系，进一步咨询。

健康体检咨询电话：**0352-2824444**

客户服务咨询电话：**0352-2830597**

400-6112995

瑞慈健康体检报告由下列内容组成：

第一部分：主检报告

第二部分：分科分项结果

第三部分：检验报告

第四部分：附表

主检报告

检查综述

- 【身高、体重、血压】（1）体重指数 25.53：超重（2）血压 171/84：本次测量收缩期血压偏高
- 【生化全项 3】葡萄糖 (GLU) 偏高 (12.34 mmol/L) 门冬氨酸氨基转移酶 (AST) 偏高 (43.00 U/L) α -羟丁酸脱氢酶偏高 (185.00 U/L) 果糖胺偏高 (2.70 mmol/L) 单胺氧化酶偏高 (16.76 U/L) 动脉硬化指数偏低 (1.25) 载脂蛋白 A1 (apoA1) 偏高 (1.79 g/L)
- 【糖化血红蛋白】糖化血红蛋白偏高 (7.3 %)
- 【尿液分析+尿沉渣】白细胞尿偏高 (29 个/u1) 尿葡萄糖 (GLU) 2+ 亚硝酸盐 (NIT) 1+ 尿白细胞 (LEU) 1+
- 【颅脑 MRI】1、双侧侧脑室旁白质区多发腔隙性脑梗死（慢性期）2、双侧额顶叶皮髓质交界处多发缺血灶
- 【颈椎 MRI】1、颈 3-4、4-5、5-6 椎间盘突出（中央型）2、颈 4-颈 7 椎体骨质增生，生理曲度变直
- 3、甲状腺异常信号，建议：甲状腺检查
- 【腰椎 MRI】1、腰 4-5 椎间盘突出（右旁中央型）2、腰 4 椎体血管瘤 3、腰椎椎体骨质增生，腰部皮下脂肪层水肿
- 【甲状腺彩超】甲状腺双侧叶结节 TI-RADS 2-3 级 定期复查
- 【颈部血管彩超】右锁骨下动脉起始处内中膜不均匀增厚
- 【全腹彩超】子宫肌瘤
- 【肺部双源 CT】两肺散在多发纤维钙化灶

医生建议

【超重】：

(1) 体重指数是判断体重超标或偏低的主要指标。体重是反映和衡量一个人健康状况的重要标志之一，过胖和过瘦都不利于健康，身高体重不协调也不会给人以美感。体重的变化，还会直接反映身体长期的热量平衡状态。

(2) 当需要比较及分析一个人的体重对于不同身高的人所带来的健康影响时，体重指数是一个中立而可靠的指标。其主要适用于需要体重测试、体型肥胖和全身检查的人群。

(3) 体重指数 (BMI) 是世界卫生组织推荐的国际统一使用的肥胖分型标准，也是目前国际上常用的衡量人体胖瘦程度以及是否健康的一个标准，其计算方式为： $BMI = \text{体重 (千克)} / \text{身高 (米} \times \text{米)}$ 。成人的标准值是 BMI 18.5-23.9 之间。低于 18.5 为体重指数偏低；高于 23.9 则为体重指数偏高。

(4) 一般表现为体重超重或肥胖，超重及肥胖会出现一系列代谢性疾病，如高血压、高血糖、高血脂、高尿酸血症等，所以体重指数偏高者一定要注意控制体重。

(5) 合理控制饮食，食品多样化，食物纤维可适量增加，饮食规律，避免暴饮暴食，低盐、低脂饮食为主，减少高热量食物的摄入。

(6) 加强体育锻炼，每天最少保持 30 分钟的中等强度运动。鼓励每天至少快步走 6000 步比较健康。肥胖患者不适合较剧烈的运动，会加重膝关节的负担，可以选择游泳、划船等对膝关节负荷较小的运动。

(7) 定期检查血糖、血脂、肝功、肝脏 B 超等，积极治疗基础性疾病。

(8) 减少热量摄取及增加热量消耗。强调以健康行为、饮食、运动为主的综合治疗。

【本次测量收缩期血压偏高】：

(1) 所谓单纯收缩期高血压，顾名思义是指一个人的舒张压（即低压）不高，仅仅是收缩压（即高压）超过正常范围。

(2)单纯收缩期高血压标准为收缩压在 140mmHg 以上，舒张压为 90mmHg 以下。如果收缩压在 140-149mmHg，又称单纯收缩期临界高血压。由于单纯收缩期高血压大部分发生在 60 岁以上的老年人，故又称老年单纯收缩期高血压。

(3)当病人患动脉硬化、甲状腺功能亢进、主动脉关闭不全、体循环动静脉瘘、动脉导管未闭及原因不明的高动力循环状态时，也常伴有收缩期高血压，但这些不包括在单纯收缩期高血压范围内。

(4)劳逸结合，保持良好身心状态。避免各种诱因：如情绪低落、紧张等。改进生活方式，适当低盐、低脂、低胆固醇饮食，戒烟酒。必要时心血管专科诊治，定期复诊。

(5)平时应低盐（每天 5~10g）、低脂饮食（少吃动物脂肪与内脏）；忌烟限酒。遵照医嘱坚持服药，定期测量血压，宜控制在 140/90mmHg 以下，若合并有糖尿病和肾病，要把血压控制在 130/80mmHg 以下。

(6)血压到正常水平时，说明此时选用的降压药和治疗方案基本合适，但并不意味着高血压已被“治愈”，应坚持治疗。若盲目自行停药或间断服药，常会使血压波动很大，而加重心、脑、肾和血管的损害。

【门冬氨酸氨基转移酶(AST)偏高】：

(1)门冬氨酸氨基转移酶（AST），通常存在于人体的心肌细胞和肝细胞线粒体中，心肌细胞中含量最高，它也是心肌酶谱的重要组成部分之一。

(2)一般情况下，门冬氨酸氨基转移酶大于正常值上限 2-3 倍才具有意义，生理性的升高多见于劳累、熬夜、饮酒、剧烈运动等情况。

(3)当心肌细胞或者肝细胞受损的时候，血液中的门冬氨酸氨基转移酶就会明显升高，最常见的原因是心肌梗塞。在心肌梗塞早期 6-12 小时之内就会明显升高，且通常增高的程度与梗塞病灶大小成正比。

(4)在急慢性肝炎、肝外伤、酒精性肝损伤、脂肪肝的患者中，门冬氨酸氨基转移酶也会异常的升高；此外，心肌炎、肾炎、肺炎等疾患，门冬氨酸氨基转移酶也会轻度升高。

(5)病理情况下的门冬氨酸氨基转移酶异常升高，多见于体内的重要细胞损伤，应该积极的去医院消化内科完善相关检查，结合临床诊治。

(6)平时生活中，避免过度劳累、不熬夜、戒烟酒、适度的运动、进食高蛋白低脂饮食、多吃新鲜的果蔬。

【单胺氧化酶偏高】：

(1)建议内科进一步复查。

【葡萄糖(GLU)偏高】：

(1)正常情况下，人体中糖的分解和合成代谢处于动态平衡，保持相对恒定。血清葡萄糖是指血液中的葡萄糖浓度，是诊断糖尿病最重要检查项目之一。

(2)空腹血糖偏高可分为生理性偏高（如餐后、高糖饮食、剧烈运动、情绪激动等均可引起一过性增高，经过休息后血糖值可以恢复正常）和病理性增高（如糖尿病、甲状腺功能亢进、库欣综合征等）。

(3)空腹血糖生理性增高经过调整饮食结构、避免剧烈活动、控制情绪等方式后可自行缓解，血糖值可以恢复正常。

(4)排除生理性增高因素经复查仍然增高者属于病理性增高，应及时到内分泌科复诊，明确血糖偏高的原因及所患疾病的种类。

(5)如果是首次检查发现血糖偏高，应及时到医院内分泌科进行详细的检查及正规的治疗。

(6)已确诊的糖尿病患者，如血糖仍较高则说明血糖控制不佳，应及时到医院内分泌科诊治，修正以往的治疗方案及改变一些不良的生活习惯。

(7)糖尿病的治疗强调早期治疗、长期治疗、综合治疗和措施个体化，综合防治包括糖尿病教育、饮食治疗、体育锻炼、药物治疗和血糖监测五个方面。

【果糖胺偏高】：

(1)建议内分泌科结合临床参考。

【动脉硬化指数偏低】：

(1)建议内科结合临床参考。

【α-羟丁酸脱氢酶偏高】：

(1)建议内科结合临床参考。

【载脂蛋白 A1 (apoA1) 偏高】：

(1) 建议内科结合临床参考。

【糖化血红蛋白偏高】：

(1) 糖化血红蛋白主要用于评定糖尿病的控制程度，也可作为判断预后的指标，但其结果的准确性会受到红细胞及血红蛋白数量的影响。此项指标反映受检者过去 2 到 3 个月的血糖平均水平，偏高提示控制不理想，建议内分泌科结合临床诊治。

【尿葡萄糖 (GLU) 2+】：

(1) 结合血糖、肾功能、肝功能结果分析，如有糖尿病者，提示血糖控制不理想，建议积极治疗原发病。常见于糖尿病，肾性糖尿，肝功能不全，甲亢等，请往内分泌科结合临床进一步检查、治疗。

(2) 在个别情况下，如果肾糖阈是降低的，也会出现尿葡萄糖阳性，但此时血糖是正常的。

【亚硝酸盐 (NIT) 1+】：

(1) 建议泌尿外科诊断治疗。

【尿白细胞 (LEU) 1+】：

(1) 建议泌尿外科诊断治疗。

【白细胞尿偏高】：

(1) 白细胞尿偏高，一般提示为泌尿系感染，白细胞数目跟感染的程度相关，细菌感染的程度越重，白细胞数目增加的越高。建议往泌尿外科诊断治疗。

【双侧额顶叶皮髓质交界处多发缺血灶】：

(1) 脑缺血灶就是脑部毛细血管发生堵塞后形成血管中空，血液不再流过，局部脑细胞缺氧坏死后形成的病灶。

(2) 脑缺血灶是一种比较常见的脑内出血疾病，引起的原因比较多，常见于老年人，尤其是合并有高血压、糖尿病等危险因素的老人更加常见。

(3) 如果患有高血压这种慢性疾病，有可能会出这种疾病的表现，尤其是一些中老年朋友，长期的慢性疾病高血压，容易诱发脑缺血灶的发病，所以说患者要及时发现，及时治疗。

(4) 脑缺血灶的一般症状是出现头晕头痛等现象，如果是病情发展后就有可能导致偏瘫、语言不清、大小便失禁、失去记忆力、甚至是意识糊涂、失明等情况。部分患者在临床上可以没有任何的临床表现，只是在无意中检查头颅 CT 或者磁共振才发现。

(5) 脑内多发缺血灶在发病初期症状不是很明显，而且没什么危害。但是这种疾病却极易容易复发，让神经受损。而严重后果是会导致整个中枢神经功能损害，会发生瘫痪甚至危及生命。

(6) 如果这种缺血灶是孤立的、个别的或者是很小的，一般不是什么大病。但是如果是弥漫性的病变，病灶比较大，往往提示患者动脉硬化的程度很重。

(7) 饮食中需避免辛辣油炸、脂肪和胆固醇含量高的食物，多补充富含纤维素、维生素、蛋白质和钙质的食物，有助于脑部症状恢复。

(8) 6、多吃纤维素含量比较高的食物，可以起到降低血脂的作用，如番薯、香蕉、大豆类等。多吃大蒜，因为大蒜能稀释血液，能起到缓解供血不足的症状还能降血压。

(9) 多吃鱼和鸡蛋，因为鱼和鸡蛋富含蛋白质和钙质，能对大脑的细胞起到刺激作用，从而提高大脑记忆力。菠萝、土豆泥、葡萄糖等都能对记忆力起到改善的作用，起到提高记忆力的效果。

(10) 避免不合理饮食。提倡采用低盐、低脂、低热量及富含维生素饮食，每日食盐量不超过 6g。多食蔬菜、水果和纤维素丰富食物，既含丰富的维生素、纤维素，又含钾、钙丰富而含钠低的食物。

(11) 保持健康的生活方式，戒烟、禁止酗酒。吸烟和酗酒可使血管痉挛，心跳加快，血压升高，血浆纤维蛋白含量增加，血液粘度增加，减少脑血流量及加速动脉硬化等。因此，向患者讲明吸烟的危害性，采用心理咨询、口服戒烟药等综合性干预措施，避免大量饮酒，控制体重。

(12) 对原发病及早治疗，严格按照医嘱服药，进行正规治疗，控制血压、血脂、血糖。避免长期服药导致血液高凝，不得滥用药物，需在医生指导下服药。保持健康的体重，保持心情愉悦。

(13)对于心血管患者等高危人群需每年进行影像学和实验室检查，有一定的早期筛查作用。

【双侧侧脑室旁白质区多发腔隙性脑梗死（慢性期）】：

(1)建议神经科诊断治疗

【椎间盘突出（中央型）】：

(1)椎间盘突出症指椎间盘的纤维环破裂，髓核组织从破裂处突出（脱出）于后方或者椎管内，导致相邻脊神经根遭受刺激，从而产生颈部、腰部疼痛或下肢麻木疼痛一系列症状。临床上可分为膨隆型、突出型、脱垂游离型等。建议骨科诊治。

【甲状腺异常信号】：

(1)建议甲状腺检查。

【椎体骨质增生】：

(1)椎体骨质增生是老年人常见的骨关节病变，注意病变部位的骨关节适度运动，必要时请到骨科门诊进一步诊治咨询。

【生理曲度变直】：

(1)建议脊柱外科进一步诊断治疗。

【腰部皮下脂肪层水肿】：

(1)建议进一步复查。

【腰椎椎体骨质增生】：

(1)建议骨科诊断治疗

【椎间盘突出】：

(1)椎间盘突出症指椎间盘的纤维环破裂，髓核组织从破裂处突出（脱出）于后方或者椎管内，导致相邻脊神经根遭受刺激，从而产生颈部、腰部疼痛或下肢麻木疼痛一系列症状。临床上可分为膨隆型、突出型、脱垂游离型等。建议骨科诊治。

【椎体血管瘤】：

(1)建议往脊柱外科复诊；定期复查。

【甲状腺双侧叶结节】：

(1)甲状腺结节是一种常见的甲状腺疾病，很多甲状腺疾病可表现为结节，如可由甲状腺退行性变、炎症、自身免疫性及新生物等多种病变所致。甲状腺结节在各个年龄段的男女人群中均可见到，但中年女性中较多。

(2)甲状腺结节分良性和恶性两大类，良性的占绝大多数，恶性者不足1%，判断甲状腺结节的良恶主要依靠病史、体格检查、放射性核素扫描、穿刺细胞学检查。

(3)建议往外科就诊，进一步检查，明确诊断，结合临床诊治并定期复查。

【右锁骨下动脉起始处内中膜不均匀增厚】：

(1)建议心血管内科诊断治疗。

【子宫肌瘤】：

(1)子宫肌瘤又称子宫平滑肌瘤，是女性生殖器最常见的一种良性肿瘤，多见于30—50岁妇女，以40—50岁最为多见。

(2)子宫肌瘤根据肌瘤与子宫壁的关系分3类：肌壁间肌瘤、浆膜下肌瘤和粘膜下肌瘤。

(3) 子宫肌瘤多无症状，少数表现为阴道出血，腹部触及肿物以及压迫症状等。如发生蒂扭转或其他情况时可引起疼痛。以多发性子宫肌瘤为常见。

(4) 治疗必须根据患者年龄、生育要求、症状、肌瘤大小等情况全面考虑，肌瘤小且无症状，尤其近绝经年龄者，雌激素水平低落，肌瘤可自然萎缩或消失，通常不需治疗，每3-6个月随访一次；若肌瘤较大或症状明显继发贫血者，常需手术切除。

【两肺散在多发纤维钙化灶】：

(1) 建议呼吸科诊断治疗

汇总医生： 樊兴国

主检日期： 2024-06-24

主检医生：

分科结果

身高、体重、血压

项目名称	检查结果	项目名称	检查结果
身高	162cm	体重	67kg
血压	171/84mmHg		

***小结：**

(1) 体重指数 25.53：超重

(2) 血压 171/84：本次测量收缩期血压偏高

操作员：张文静 检查日期：2024-06-22 检查医生：名燕凌

妇科内诊

项目名称	检查结果	项目名称	检查结果
外阴	正常	尿道口	正常
阴道	通畅	子宫	正常
附件	正常	宫颈	光滑
后穹窿	正常		

***小结：**

未见异常

操作员：薛荣丽 检查日期：2024-06-22 检查医生：薛荣丽

检验报告

尿液分析+尿沉渣

项目名称	检查结果	单位	参考值	提示
白细胞尿	29	个/ul	0--13	↑
上皮细胞(EC)	0	/HP	0--28	
管型(CAST)	0	个/ul	0--1	
霉菌(尿)	0	/HP	0--0	
结晶	0	/HP	0--10	
透明度(CLA)	清亮			
胆红素(BIL)	-		阴性	
隐血(ERY)	-		阴性	
小圆上皮细胞(SRC)	0	个/ul	0--0	
维生素C	-		阴性	
异常红细胞	0	个/ul	0--3	
红细胞(正常)	0	个/ul	0--6	
鳞状上皮细胞	0	个/ul	0--0	
粘液丝	0	个/ul	0--0	
颜色(Colour)	淡黄色			
尿葡萄糖(GLU)	2+		阴性	
酮体(KET)	-		阴性	
比重(SG)	1.020		1.003--1.030	
酸碱度(PH)	6.5		4.5--8.0	
尿蛋白质(PRO)	-		阴性	
尿胆原(URO)	-		阴性	
亚硝酸盐(NIT)	1+		阴性	
红细胞(尿)(RBC)	0	个/ul	0--6	
尿白细胞(LEU)	1+		阴性	

*小结:

白细胞尿偏高(29 个/ul) 尿葡萄糖(GLU)2+ 亚硝酸盐(NIT)1+ 尿白细胞(LEU)1+

操作员：黄璐瑶 检查日期:2024-06-22 检查医生:陈建国

血常规（五分类）

项目名称	检查结果	单位	参考值	提示
白细胞(WBC)	4.69	10 ⁹ /L	3.5--9.5	
淋巴细胞绝对值(LY#)	2.01	10 ⁹ /L	1.1--3.2	
淋巴细胞百分比(LY%)	42.8	%	20--50	
中性粒细胞绝对值(GR#)	1.99	10 ⁹ /L	1.8--6.3	
中性粒细胞百分比(GR%)	42.6	%	40--75	
嗜碱性粒细胞绝对值(BA#)	0.03	10 ⁹ /L	0--0.06	
嗜碱性粒细胞百分比(BA%)	0.7	%	0--1.0	
嗜酸性粒细胞绝对值(EO#)	0.35	10 ⁹ /L	0.02--0.52	
嗜酸性粒细胞百分比(EO%)	7.4	%	0.4--8.0	
血小板(PLT)	187	10 ⁹ /L	125--350	
血小板分布宽度(PDW)	16.0	%	15--17	
平均血小板体积(MPV)	12.4	fl	6.0--14.0	
血小板压积(PCT)	0.231	%	0.11--0.28	
红细胞(RBC)	4.69	10 ¹² /L	3.8--5.1	
血红蛋白	141	g/L	115--150	
红细胞压积(HCT)	42.5	%	35--45	
红细胞平均体积(MCV)	90.6	fl	82--100	
平均血红蛋白含量(MCH)	30.1	pg	27--34	
平均血红蛋白浓度(MCHC)	332	g/L	316--354	
单核细胞绝对值(MO#)	0.31	10 ⁹ /L	0.1--0.60	
单核细胞百分比(MO%)	6.5	%	3--10	
红细胞分布宽度标准差	42.6	fl	35--56	

(RDW-SD)				
红细胞分布宽度变异系数 (RDW-CV)	12.5	%	10.6--16.6	
大血小板比率	42.1	%	11--45	
大血小板数目	79	10 ⁹ /L	30--90	
未成熟粒细胞数目	0.00	10 ⁹ /L	0--999	
未成熟粒细胞百分比	0.0	%	0--100	
有核红细胞数目	0.000	10 ⁹ /L	0--9999	
有核红细胞百分比	0.00	/100WBC	0--9999	

***小结:**

未见异常

操作员：黄璐瑶 检查日期：2024-06-22 检查医生：陈建国

生化全项 3

项目名称	检查结果	单位	参考值	提示
碳酸氢根(HCO3)	26.5	mmol/L	22--29	
总蛋白(T PROT)	80.3	g/L	65--85	
白蛋白(ALB)	47.50	g/L	40--55	
球蛋白(GLB)	32.80	g/L	15--35	
白蛋白/球蛋白(ALB/GLB)	1.45		1.0--2.5	
γ-谷氨酰转肽酶(GGT)	43.0	U/L	7--45	
碱性磷酸酶(ALP)	70.0	U/L	50--135	
总胆汁酸(TBA)	6.6	umol/L	0.5--10	
肌酐(CREA)	44.00	umol/L	41--81	
尿酸(UA)	288.00	umol/L	140--340	
乳酸脱氢酶(LDH)	224.00	U/L	120--250	
淀粉酶(AMY)	77.00	IU/L	35--135	
葡萄糖(GLU)	12.34	mmol/L	3.89--6.1	↑

总胆红素(TBIL)	15.60	umol/L	0--21	
直接胆红素(DBIL)	4.0	umol/L	0--8.0	
间接胆红素(IBIL)	11.60	umol/L	0--17.39	
丙氨酸氨基转移酶(ALT)	40.00	U/L	7--40	
门冬氨酸氨基转移酶(AST)	43.00	U/L	13--35	↑
尿素测定 (Urea)	3.80	mmol/L	3.1--8.8	
肌酸激酶(CK)	72.00	U/L	40--200	
肌酸激酶同工酶(CK-Mb(M))	12	U/L	0--25	
α-羟丁酸脱氢酶	185.00	U/L	72--182	↑
同型半胱氨酸	10.17	umol/L	0--20	
C 反应蛋白	1.50	mg/dl	0--3	
胆碱酯酶	7617	U/L	4000--12600	
果糖胺	2.70	mmol/L	1.4--2.4	↑
脂蛋白(a)	9.71	mg/dl	0--30	
酮体	0.20	mmol/L	0.00--0.28	
单胺氧化酶	16.76	U/L	0--12	↑
胱抑素 C 测定	0.74	mg/l	0--1.35	
D-二聚体	0.52	ug/ml	0--1.35	
肌红蛋白	44.00	ng/ml	0--90	
动脉硬化指数	1.25		1.31--3.19	↓
谷草比谷丙	1.07		0.4--2.5	
载脂蛋白 A1(apoA1)	1.79	g/L	1.20--1.76	↑
高敏肌钙蛋白 (Tnl)	13.41	pg/ml	0--46.47	
总胆固醇(CHOL)	3.79	mmol/L	2.59--5.2	
甘油三脂(TG)	1.31	mmol/L	0.7--1.7	
低密度脂蛋白(LDL)	1.84	mmol/L	0--4.13	
高密度脂蛋白(HDL)	1.47	mmol/L	0.77--1.55	

载脂蛋白 B(APOB)	0.76	g/L	0.63--1.14
--------------	------	-----	------------

***小结:**

葡萄糖(GLU)偏高(12.34 mmol/L) 门冬氨酸氨基转移酶(AST)偏高(43.00 U/L) α-羟丁酸脱氢酶偏高(185.00 U/L) 果糖胺偏高(2.70 mmol/L) 单胺氧化酶偏高(16.76 U/L) 动脉硬化指数偏低(1.25) 载脂蛋白 A1(apoA1)偏高(1.79 g/L)

操作员：梁可欣 检查日期:2024-06-22 检查医生:陈建国

生殖道微生物

项目名称	检查结果	单位	参考值	提示
线索细胞	-			
清洁度	II			
上皮细胞(白带)	++			
滴虫	-			
G-球菌	-			
霉菌	-			
G-杆菌	-			
G+杆菌	-			
G+球菌	-			

***小结:**

未见异常

操作员：余雅倩 检查日期:2024-06-23 检查医生:陈建国

糖化血红蛋白

项目名称	检查结果	单位	参考值	提示
糖化血红蛋白	7.3		4.1--6.0	↑

***小结:**

糖化血红蛋白偏高(7.3 %)

操作员：王文静 检查日期:2024-06-22 检查医生:陈建国

人乳头瘤病毒检查 (HPV)

项目名称	检查结果	单位	参考值	提示
HPV 高危亚型 16	阴性(-)		阴性	
HPV 高危亚型 18	阴性(-)		阴性	
HPV 高危亚型 31	阴性(-)		阴性	
HPV 高危亚型 26	阴性(-)		阴性	
HPV 高危亚型 33	阴性(-)		阴性	
HPV 高危亚型 35	阴性(-)		阴性	
HPV 高危亚型 39	阴性(-)		阴性	
HPV 高危亚型 45	阴性(-)		阴性	
HPV 高危亚型 51	阴性(-)		阴性	
HPV 高危亚型 52	阴性(-)		阴性	
HPV 高危亚型 53	阴性(-)		阴性	
HPV 高危亚型 56	阴性(-)		阴性	
HPV 高危亚型 58	阴性(-)		阴性	
HPV 高危亚型 59	阴性(-)		阴性	
HPV 高危亚型 66	阴性(-)		阴性	
HPV 高危亚型 68	阴性(-)		阴性	
HPV 高危亚型 73	阴性(-)		阴性	
HPV 高危亚型 82	阴性(-)		阴性	
HPV 低危亚型 6	阴性(-)		阴性	
HPV 低危亚型 11	阴性(-)		阴性	
HPV 低危亚型 42	阴性(-)		阴性	
HPV 低危亚型 43	阴性(-)		阴性	
HPV 低危亚型 81	阴性(-)		阴性	

***小结:**

未见异常

操作员：祁佳佳 检查日期：2024-06-24

检查医生：康建忠

大同现代医学检验实验室

液基薄层细胞学图文报告

ID: 2024100841

病理号: 094317

姓名: 张利利

性别: 女

年龄: 61岁

送检科室: 体检科

电话号码: 13847465998

床号:

病历号:

体检号: 2212120627

送检医院: 大同瑞慈康复体检

送检日期: 2024-06-23

末次月经:

送检医生:

采样日期:

报告日期: 2024-06-23

标本满意度: 满意

细胞量: >40%

红细胞:

经期样本:

颈管细胞:

化生细胞:

鳞状细胞:

宫颈柱状细胞:

未见上皮内病变/恶性细胞:

正常范围内:

良性反应性改变:

- 炎性:
- 放疗:
- 妊娠:
- 萎缩性:
- 宫内避孕器:
- 其他:

- 轻度:
- 中度:
- 重度:

病原体: 滴虫感染: 念珠菌感染: 细菌感染:

提示 HPV 感染: 疱疹病毒感染:

鳞状上皮细胞分析:

非典型鳞状细胞:

- 倾向上皮内瘤变:
- 倾向良性反应性改变:
- 不能明确意义(ASC-US):
- 不排除高度病变(ASC-H):

上皮内低度病变: 鳞癌:

上皮内高度病变:

- CIN2:
- CIN3:

腺上皮细胞分析:

非典型腺细胞:

- 宫内膜:
- 来源不明:

非典型腺细胞(宫颈管):

- 倾向原位腺癌:
- 不能明确意义:
- 倾向良性反应性改变:

腺癌:

- 宫颈管:
- 宫内膜:
- 其它:

炎细胞:

- 轻度:
- 中度:
- 重度:

可疑腺癌:

诊断意见: 未见上皮内病变或恶性细胞 (NILM)。

建议:

报告医师: 张荣生

地址: 大同市魏都大道 79 号, 本报告医师签字后有效
咨询: 0352-2830587 4006-122-995

妇科细胞学是筛查项目, 出于技术原因, 可能会有假阴性结果, 本检测仅对来样负责, 如果对结果有疑义, 请在收到报告 7 天内与我们联系。

双源 CT 诊断图文报告

流水号: 2212120627

影像号: CT20240622031

姓名: 张利利

年龄: 61 岁

性别: 女

检查设备: 西门子量子双源 CT

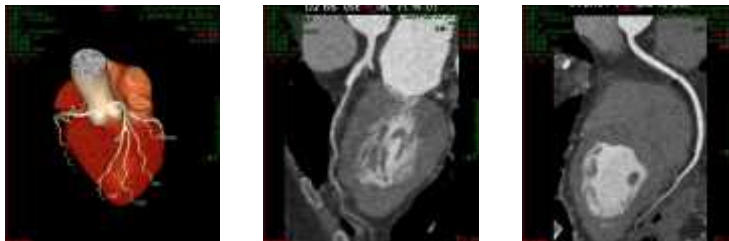体检号: 408231

申请医院: 本院

体检科室: 体检科

检查部位: 冠状动脉 CTA

经典图像:



影像所见:

冠状动脉起源正常, 冠状动脉发育呈右优势型。

左冠状动脉主干、前降支、对角支及回旋支管壁光滑, 未见钙化及非钙化斑块, 管腔未见狭窄及闭塞。

右冠状动脉、后降支及左室后支管壁光滑, 未见钙化及非钙化斑块, 管腔未见狭窄及闭塞。

影像诊断:

双源 CT 冠状动脉成像未见病变征象

[提示] 冠状动脉狭窄程度表述: 轻度 (25-49%) 中度 (50-69%) 重度 (70-99%) 闭塞 (100%)

报告医师: 张剑峰

检查日期: 2024-06-22

审核医师: 叶道斌

报告日期: 2024-06-22

MRI 诊断图文报告

流水号: 2212120627

影像号: MR20240622018

姓名: 张利利

年龄: 61 岁

性别: 女

检查设备: 西门子 1.5T 磁共振

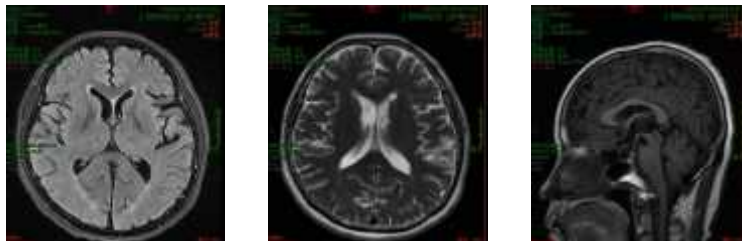体检号: 408231

申请医院: 本院

体检科室: 体检科

检查部位: 颅脑 MRI

经典图像:



影像所见:

双侧侧脑室旁白质区、额顶叶皮髓质交界处见多发斑片状长 T1 长 T2 信号, T2FLAIR 呈高信号, DWI 未见异常信号。脑干、双侧小脑半球未见异常信号及占位征象, 脑室、脑池无扩大, 脑沟、脑裂无增宽。中线结构居中。

影像诊断:

- 1、双侧侧脑室旁白质区多发腔隙性脑梗死 (慢性期)
- 2、双侧额顶叶皮髓质交界处多发缺血灶

报告医师: 李贵 1

检查日期: 2024-06-22

审核医师: 叶道斌

报告日期: 2024-06-22

MRI 诊断图文报告

流水号: 2212120627

影像号: MR20240622017

姓名: 张利利

年龄: 61 岁

性别: 女

检查设备: 西门子 1.5T 磁共振

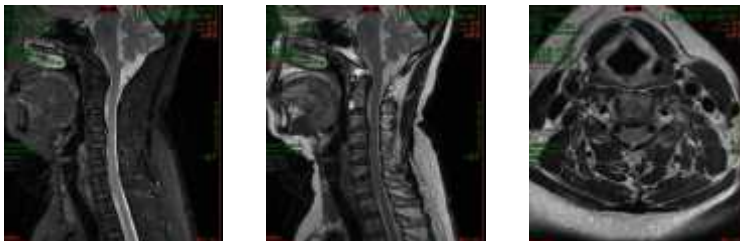体检号: 408231

申请医院: 本院

体检科室: 体检科

检查部位: 颈椎 MRI

经典图像:



影像所见:

颈椎椎体序列正常, 生理曲度变直。颈 4-颈 7 椎体边缘变尖。各椎间盘脱水变性, 于 T2WI 像信号减低, 颈 3-4、4-5、5-6 椎间盘向后突出, 双侧椎间孔无狭窄, 硬膜囊受压。脊髓内未见异常信号。甲状腺右叶分别见一直径约 0.4cm 及 0.5cm 长 T2 信号。

影像诊断:

- 1、颈 3-4、4-5、5-6 椎间盘突出 (中央型)
- 2、颈 4-颈 7 椎体骨质增生, 生理曲度变直
- 3、甲状腺异常信号, 建议: 甲状腺检查

报告医师: 李贵 1

检查日期: 2024-06-22

审核医师: 叶道斌

报告日期: 2024-06-22

MRI 诊断图文报告

流水号: 2212120627

影像号: MR20240622019

姓名: 张利利

年龄: 61 岁

性别: 女

检查设备: 西门子 1.5T 磁共振

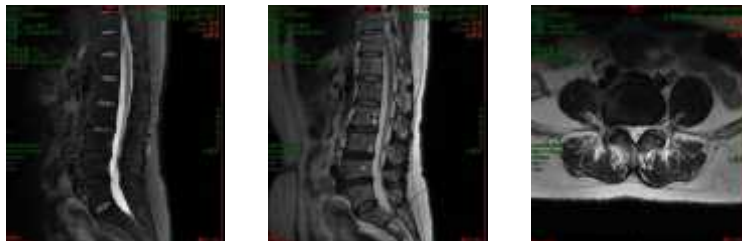体检号: 408231

申请医院: 本院

体检科室: 体检科

检查部位: 腰椎 MRI

经典图像:



影像所见:

腰椎椎体序列正常, 生理曲度存在。诸椎体边缘变尖。腰 4 椎体见一直径约 0.5cm 短 T1 长 T2 信号, T2 抑脂像高信号。腰 1-骶 1 椎间盘脱水变性, 于 T2WI 像信号减低, 腰 4-5 椎间盘向右后突出, 右侧椎间孔狭窄, 硬膜囊及右侧神经根受压。脊髓圆锥位置、形态、信号无异常。腰部皮下脂肪层见条片状长 T1 长 T2 信号, T2 抑脂像呈高信号。

影像诊断:

- 1、腰 4-5 椎间盘突出 (右旁中央型)
- 2、腰 4 椎体血管瘤
- 3、腰椎椎体骨质增生, 腰部皮下脂肪层水肿

报告医师: 李贵 1

检查日期: 2024-06-22

审核医师: 叶道斌

报告日期: 2024-06-22

双源 CT 诊断图文报告

流水号: 2212120627

影像号: CT20240622032

姓名: 张利利

年龄: 61 岁

性别: 女

检查设备: 西门子量子双源 CT

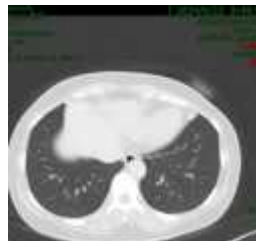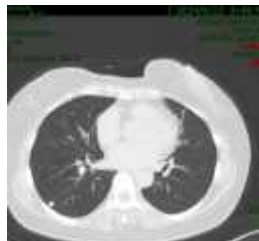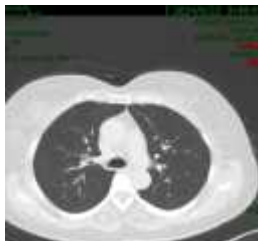体检号: 408231

申请医院: 本院

体检科室: 体检科

检查部位: 肺部双源 CT

经典图像:



影像所见:

胸廓对称, 骨性肋骨完整, 胸壁软组织结构良好, 两肺支气管血管纹理走行分布良好, 支气管束结构清晰, 两肺散在纤维钙化灶分布, 直径约 0.2-0.3cm, 双肺通气良好。肺门结构未见异常。纵隔无偏移, 段以上支气管通畅。心影及大血管形态结构正常, 纵隔内未见肿大淋巴结。胸膜未见异常。

影像诊断:

两肺散在多发纤维钙化灶

报告医师: 剧艳军

检查日期: 2024-06-22

审核医师: 剧艳军

报告日期: 2024-06-22

超声诊断图文报告

流水号: 2212120627

影像号: 1594440

姓名: 张利利

年龄: 61岁

性别: 女

检查设备: Vivid E95

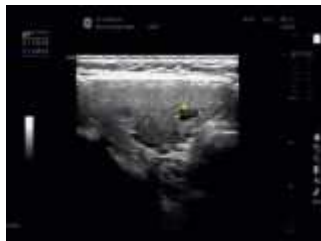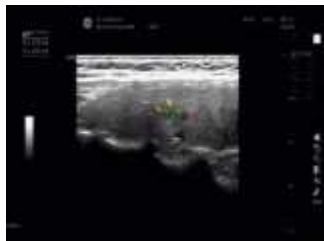体检号: 408231

申请医院: 本院

体检科室: 体检科

检查部位: 甲状腺彩超

经典图像:



影像所见:

甲状腺双侧叶形态正常, 包膜完整, 于右侧叶探及数个囊性及实性结节, 实性结节大者约 0.6*0.3cm, 囊性结节大者约 0.7*0.3cm, 均形态规则, 边界清, 于左侧叶探及低回声结节, 大小约 0.3*0.2cm, 边界清, 形态规则, 余实质回声均匀, CDFI: 未见异常血流信号。

双侧颈部未见明显肿大淋巴结。

影像诊断:

甲状腺双侧叶结节 TI-RADS 2-3级 定期复查

报告医师: 柴芳

检查日期: 2024-06-22

审核医师: 柴芳

报告日期: 2024-06-22

超声诊断图文报告

流水号: 2212120627

影像号: 1594442

姓名: 张利利

年龄: 61 岁

性别: 女

检查设备: Vivid E95

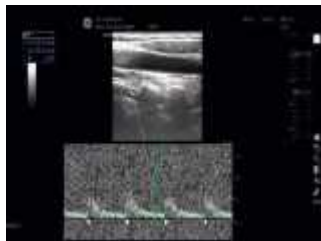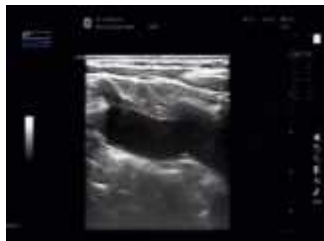体检号: 408231

申请医院: 本院

体检科室: 体检科

检查部位: 颈部血管彩超

经典图像:



影像所见:

右锁骨下动脉起始处内中膜不均匀增厚, 较厚处约 1.2mm, 双侧颈总动脉、颈内、颈外动脉起始段内中膜不增厚, 内壁欠光滑, 管壁未见明确强回声斑。CDFI: 血流充盈好。PW: 频谱形态正常。

双侧椎动脉走行正常, 椎动脉内径正常, 管壁不厚, 管腔内为无回声, CDFI: 血流充盈好。PW: 频谱正常。

影像诊断:

右锁骨下动脉起始处内中膜不均匀增厚

报告医师: 柴芳

检查日期: 2024-06-22

审核医师: 柴芳

报告日期: 2024-06-22



大同市医学影像研究中心

注: 本报告仅供临床医生参考!

地址: 大同市魏都大道 79 号。若有疑问, 请致电: 0352---2830580

超声诊断图文报告

流水号: 2212120627

影像号: 1594444

姓名: 张利利

年龄: 61 岁

性别: 女

检查设备: Vivid E95

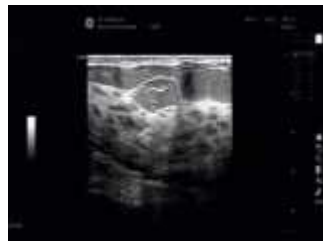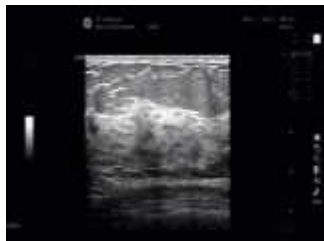体检号: 408231

申请医院: 本院

体检科室: 体检科

检查部位: 乳腺彩超

经典图像:



影像所见:

双侧乳腺腺体层次清晰, 右乳腺体厚 0.7cm, 左乳腺体厚 0.8cm, 乳导管未见扩张, 未见明显占位性病变, CDFI: 未见异常血流信号。

双侧腋下未见明显肿大淋巴结。

影像诊断:

双侧乳腺未见明显异常

报告医师: 柴芳

检查日期: 2024-06-22

审核医师: 柴芳

报告日期: 2024-06-22

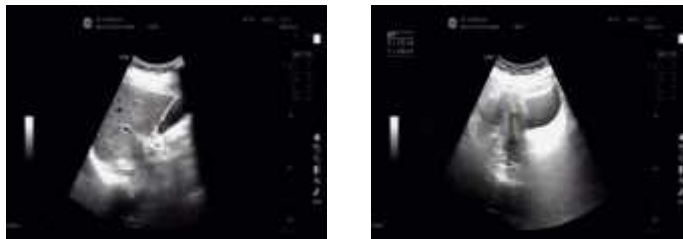
超声诊断图文报告

流水号: 2212120627

影像号: 1594446

姓名: 张利利 年龄: 61岁 性别: 女 检查设备: Vivid E95
体检号: 408231 申请医院: 本院 体检科室: 体检科 检查部位: 全腹彩超

经典图像:



影像所见:

肝脏大小形态正常, 包膜光滑完整, 实质回声均匀, 肝内管道系统走行清晰, 门静脉及肝内胆管不扩张。
胆囊大小形态正常, 壁不厚、光滑, 囊内透声好, 肝外胆管不扩张。
胰腺大小形态正常, 实质回声均匀, 主胰管不扩张。
脾脏大小形态正常, 实质回声均匀, 脾门静脉不宽。
双肾大小形态正常, 皮髓质分界清晰, 集合系统未见分离, 双侧输尿管未见扩张。
膀胱充盈佳, 未见明显异常。
绝经后子宫, 肌壁回声不均匀, 前壁探及低回声结节, 大小约 0.9*0.8cm, 边界清, 形态规则, 内膜呈线状, 宫颈厚约 2.0cm, 双侧附件区未见异常。

影像诊断:

子宫肌瘤

报告医师: 柴芳

检查日期: 2024-06-22

审核医师: 柴芳

报告日期: 2024-06-22