



2212120621

# 大同瑞慈健康体检

## 报 告 册

体检编号	408225	工号	84
姓名	白洁		
性别	女	年龄	56岁
单位	丰镇市税务局		
部门	丰镇市税务局		
联系电话	15847450651		
体检日期	2024-07-13		

尊敬的白洁女士您好！

首先，瑞慈健康体检全体员工欢迎您的光临，并对您的信任表示衷心的感谢！

您于 2024-07-13 （体检编号：408225）完成健康检查，本机构的各科医生已根据您的体检项目及结果，汇总成此份健康体检报告，并经总检医生审核。据此提出对您健康状况的综合分析及建议。

瑞慈健康体检倡导“大健康、大康复”，提出“健康是第一财富（Rich）”的人文理念。希望您仔细阅读并妥善地保管此份健康体检报告，并认真关注报告中的提示与建议，若您对报告内容有任何疑问，可直接与瑞慈健康体检客服部联系，进一步咨询。

健康体检咨询电话：**0352-2824444**

客户服务咨询电话：**0352-2830597**

**400-6112995**

瑞慈健康体检报告由下列内容组成：

第一部分：主检报告

第二部分：分科分项结果

第三部分：检验报告

第四部分：附表

## 主检报告

### 检查综述

- 【颅脑 MRI】 左侧额叶、右侧顶叶皮髓质交界处多发缺血灶
- 【腰椎 MRI】 1、腰 2-3、3-4、4-5 椎间盘突出（中央型） 2、腰椎椎体骨质增生
- 【肺部双源 CT】 左肺下叶纤维粘连
- 【心电图】 1. 窦性心动过缓伴不齐

### 医生建议

【左侧额叶、右侧顶叶皮髓质交界处多发缺血灶】：

- (1) 建议神经科诊断治疗

【椎间盘突出（中央型）】：

(1) 椎间盘突出症指椎间盘的纤维环破裂，髓核组织从破裂处突出（脱出）于后方或者椎管内，导致相邻脊神经根遭受刺激，从而产生颈部、腰部疼痛或下肢麻木疼痛一系列症状。临床上可分为膨隆型、突出型、脱垂游离型等。建议骨科诊治。

【腰椎椎体骨质增生】：

- (1) 建议骨科诊断治疗

【左肺下叶纤维粘连】：

- (1) 建议呼吸内科诊断治疗。

【窦性心动过缓伴不齐】：

- (1) 可见于正常人、体力劳动者、运动员，无症状者可定期随访，跟踪观察。不需治疗。
- (2) 如果有症状（胸闷、黑矇、晕厥等）请做动态心电图等相关检查，有明显窦性心动过缓并窦性心律不齐者可积极治疗心动过缓。在医生指导下服用提升心率的药物如：心宝、红参等。如果每分钟心率低于 45 次伴有晕厥、胸闷等症状时，需安装心脏起搏器。
- (3) 请前往心内科进一步治疗，长期随访。

汇总医生： 丁昊炜

主检日期： 2024-07-15

主检医生：

## 分科结果

### 身高、体重、血压

项目名称	检查结果	项目名称	检查结果
血压	102/61mmHg		

**\*小结:**

未见异常

操作员：杨彦霞 检查日期:2024-07-13 检查医生：名燕凌

### 妇科内诊

项目名称	检查结果	项目名称	检查结果
外阴	正常	尿道口	正常
阴道	通畅	子宫	正常
附件	正常	宫颈	光滑
后穹窿	正常		

**\*小结:**

未见异常

操作员：薛荣丽 检查日期:2024-07-13 检查医生：薛荣丽

### 检验报告

#### 生殖道微生态

项目名称	检查结果	单位	参考值	提示
线索细胞	-			
清洁度	II			
上皮细胞(白带)	++			
滴虫	-			
G-球菌	-			
霉菌	-			
G-杆菌	-			
G+杆菌	-			
G+球菌	-			

**\*小结:**

未见异常

操作员：余雅倩 检查日期:2024-07-14 检查医生:陈建国

#### 人乳头瘤病毒检查 (HPV)

项目名称	检查结果	单位	参考值	提示
HPV 高危亚型 16	阴性(-)		阴性	
HPV 高危亚型 18	阴性(-)		阴性	
HPV 高危亚型 31	阴性(-)		阴性	
HPV 高危亚型 26	阴性(-)		阴性	
HPV 高危亚型 33	阴性(-)		阴性	
HPV 高危亚型 35	阴性(-)		阴性	
HPV 高危亚型 39	阴性(-)		阴性	
HPV 高危亚型 45	阴性(-)		阴性	
HPV 高危亚型 51	阴性(-)		阴性	

HPV 高危亚型 52	阴性(-)		阴性	
HPV 高危亚型 53	阴性(-)		阴性	
HPV 高危亚型 56	阴性(-)		阴性	
HPV 高危亚型 58	阴性(-)		阴性	
HPV 高危亚型 59	阴性(-)		阴性	
HPV 高危亚型 66	阴性(-)		阴性	
HPV 高危亚型 68	阴性(-)		阴性	
HPV 高危亚型 73	阴性(-)		阴性	
HPV 高危亚型 82	阴性(-)		阴性	
HPV 低危亚型 6	阴性(-)		阴性	
HPV 低危亚型 11	阴性(-)		阴性	
HPV 低危亚型 42	阴性(-)		阴性	
HPV 低危亚型 43	阴性(-)		阴性	
HPV 低危亚型 81	阴性(-)		阴性	

**\*小结：**

未见异常

操作员：赵伟 检查日期：2024-07-14 检查医生：康建忠

# 大同现代医学检验实验室

## 液基薄层细胞学图文报告

ID: 2024102770

病理号: 095914

姓名: 白洁

性别: 女

年龄: 56岁

送检科室:

电话号码: 15847450651

床号:

病历号:

体检号: 2212120621

送检医院: 大同瑞慈康复体检 送检日期: 2024-07-14

末次月经:

送检医生:

采样日期:

报告日期: 2024-07-15

标本满意度: 满意

细胞量: >45%

红细胞:

经期样本:

颈管细胞:

化生细胞:

鳞状细胞:

宫颈柱状细胞:

未见上皮内病变/恶性细胞:

正常范围内:

良性反应性改变:

- 炎症: 
  - 轻度:
  - 中度:
  - 重度:
- 放疗:
- 妊娠:
- 萎缩性:
- 宫内避孕器:
- 其他:

病原体: 滴虫感染:  念珠菌感染:  细菌感染:

提示 HPV 感染:  疱疹病毒感染:

鳞状上皮细胞分析:

非典型鳞状细胞:

- 倾向上皮内瘤变:
- 倾向良性反应性改变:
- 不能明确意义(ASC-US):
- 不排除高度病变(ASC-H):

上皮内低度病变:  鳞癌:

上皮内高度病变:

- CIN2:
- CIN3:

腺上皮细胞分析:

非典型腺细胞:

- 宫内膜:
- 来源不明:

非典型腺细胞(宫颈管):

- 倾向原位腺癌:
- 不能明确意义:
- 倾向良性反应性改变:

腺癌:

- 宫颈管:
- 宫内膜:
- 其它:

炎细胞:

- 轻度:
- 中度:
- 重度:

可疑腺癌:

诊断意见: 未见上皮内病变或恶性细胞 (NILM)。

建议:

报告医师: 张荣生

地址: 大同市魏都大道 79 号, 本报告医师签字后有效  
咨询: 0352-2830587 4006-122-995

妇科细胞学是筛查项目, 出于技术原因, 可能会有假阴性结果, 本检测仅对来样负责, 如果对结果有疑义, 请在收到报告 7 天内与我们联系。

大同瑞慈康复医院 12导联心电图报告

白浩 女 56岁

体检号:408225

病床号:

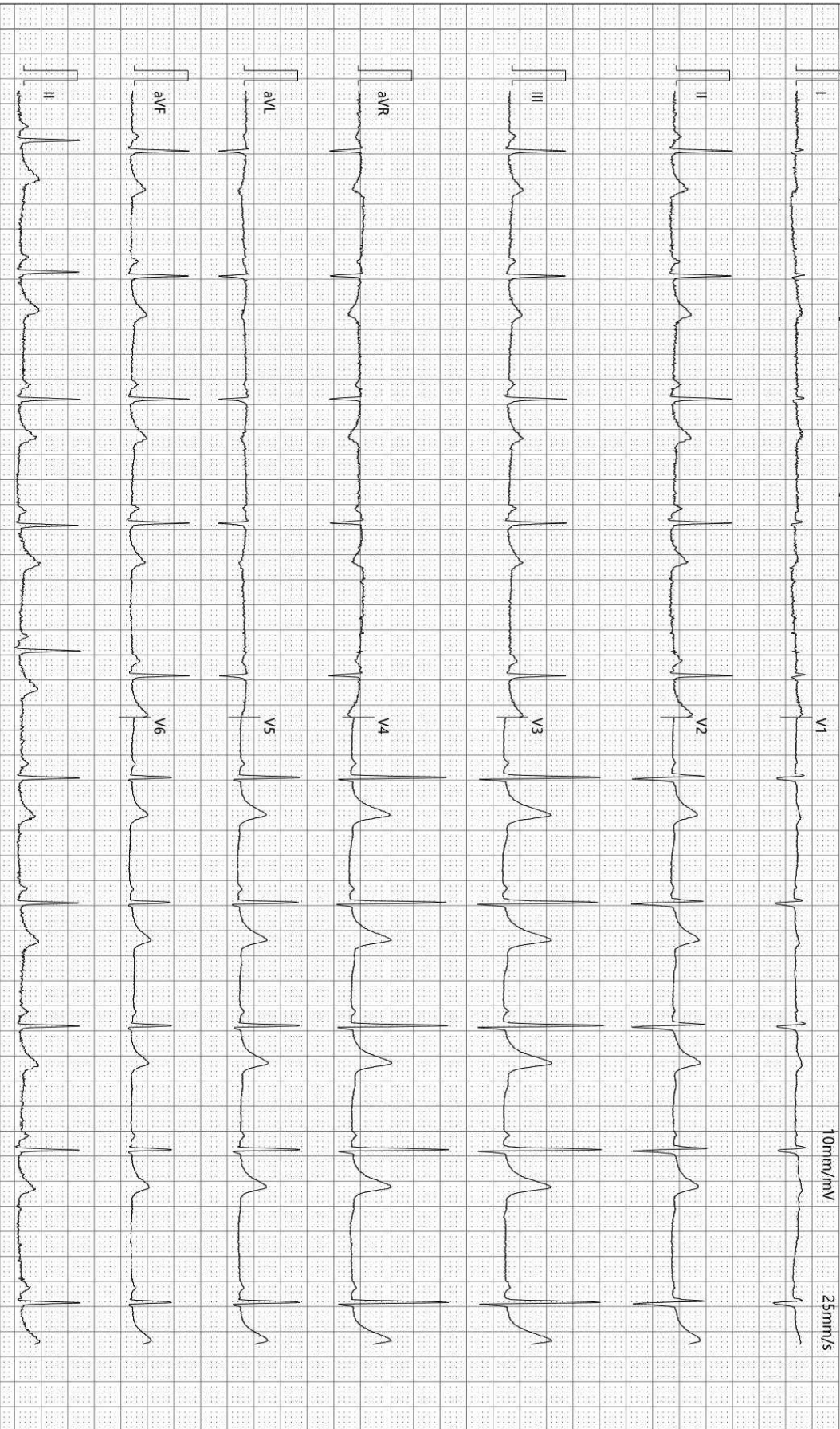
诊断结果:

窦性心动过缓伴不齐

诊断医生:

张之生

HR	: 59 ↓ bpm	[60 ~ 100bpm]
P	: 87ms	[0 ~ 110ms]
PR	: 130ms	[120 ~ 200ms]
QRS	: 75ms	[60 ~ 100ms]
QT/QTc	: 416/414ms	[320 ~ 440/0 ~ 460ms]
P/QRS/T	: 83 ↑ /86/78 ↓ deg.	[0 ~ 75/-30 ~ 90/0 ~ 75deg]
RV5/SV1	: 1.128/0.362mV	[0.0 ~ 2.5/0.0 ~ 2.0mV]



检查时间:2024-07-13 08:56:45

诊断时间:2024-07-13 09:04:16

SEMIP V1.90

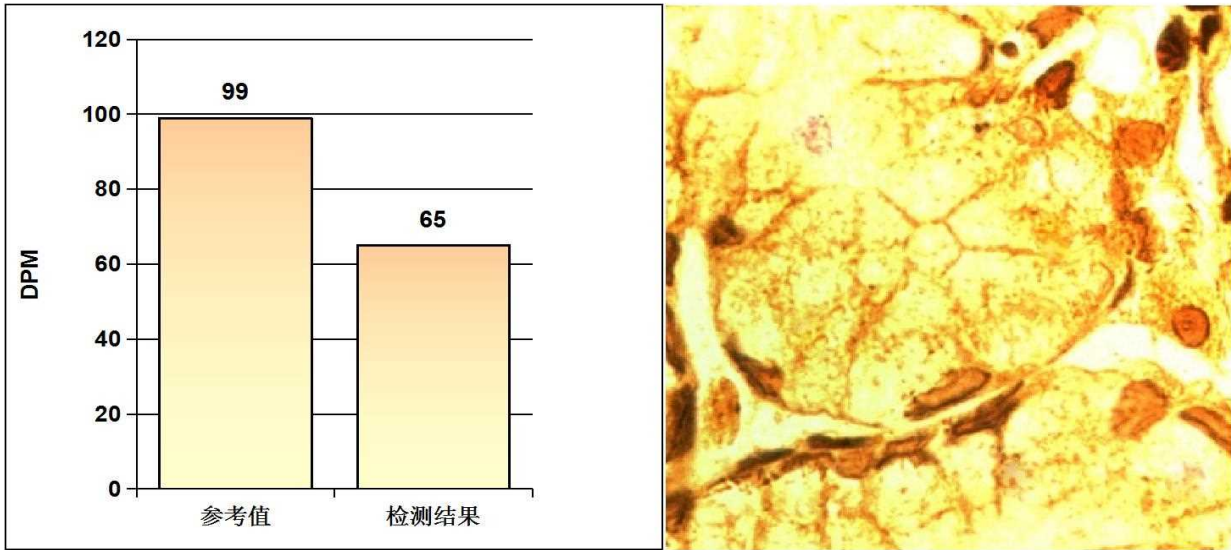
仅供临床参考

# 大同瑞慈康复医院

## <sup>14</sup>C呼气试验检验报告

姓名	白洁	年龄	56	性别	女
住院号	0	日期	2024/7/13 9:02:53	电话	0
送检医生	曹居杰	样品编号	0420	编号	2212120621

### <sup>14</sup>C呼气试验



#### 阳性参考值 (Disintegrations Per Minute(DPM)):

DPM值:	dpm > 2499	阳性++++
	1499 < dpm ≤ 2499	阳性+++
	499 < dpm ≤ 1499	阳性++
	149 < dpm ≤ 499	阳性+
	dpm ≤ 99	阴性
	99 < dpm ≤ 149	不确定

**检测结果:** **dpm= 65** **阴性**

医生建议: 注意保持健康及规律饮食

温馨提示: 您本次检测的结果为阴性

检测医生: 曹居杰



## MRI 诊断图文报告

流水号: 2212120621

影像号: MR20240713016

姓名: 白洁

年龄: 56 岁

性别: 女

检查设备: 西门子 1.5T 磁共振

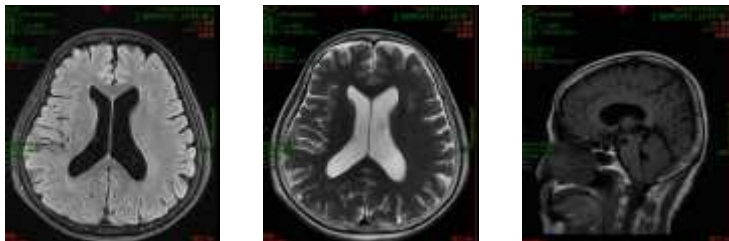体检号: 408225

申请医院: 本院

体检科室: 体检科

检查部位: 颅脑 MRI

经典图像:



影像所见:

左侧额叶、右侧顶叶皮髓质交界处见多发斑点状长 T1 长 T2 信号, T2 FLAIR 呈高信号, DWI 未见异常高信号。脑干、双侧小脑半球未见异常信号及占位征象, 脑室、脑池无扩大, 脑沟、脑裂无增宽, 中线结构居中。垂体未见明显异常。

影像诊断:

左侧额叶、右侧顶叶皮髓质交界处多发缺血灶

报告医师: 叶道斌

检查日期: 2024-07-13

审核医师: 叶道斌

报告日期: 2024-07-13

## MRI 诊断图文报告

流水号: 2212120621

影像号: MR20240713017

姓名: 白洁

年龄: 56 岁

性别: 女

检查设备: 西门子 1.5T 磁共振

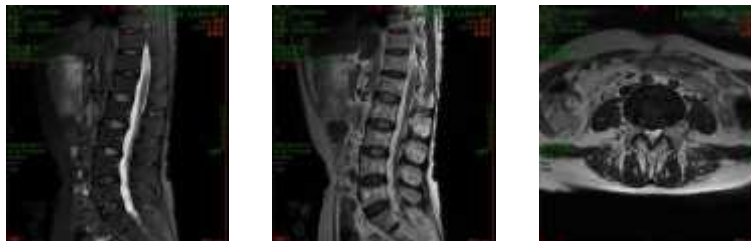体检号: 408225

申请医院: 本院

体检科室: 体检科

检查部位: 腰椎 MRI

经典图像:



影像所见:

腰椎椎体序列正常, 生理曲度存在。诸椎体边缘变尖。腰 1-骶 1 椎间盘脱水变性, 于 T2WI 像信号减低, 腰 2-3、3-4、4-5 椎间盘向后突出, 双侧椎间孔狭窄, 硬膜囊及双侧神经根受压。脊髓圆锥位置、形态、信号无异常。

影像诊断:

- 腰 2-3、3-4、4-5 椎间盘突出 (中央型)
- 腰椎椎体骨质增生

报告医师: 叶道斌

检查日期: 2024-07-13

审核医师: 叶道斌

报告日期: 2024-07-13

## 双源 CT 诊断图文报告

流水号: 2212120621

影像号: CT20240713019

姓名: 白洁

年龄: 56 岁

性别: 女

检查设备: 西门子量子双源 CT

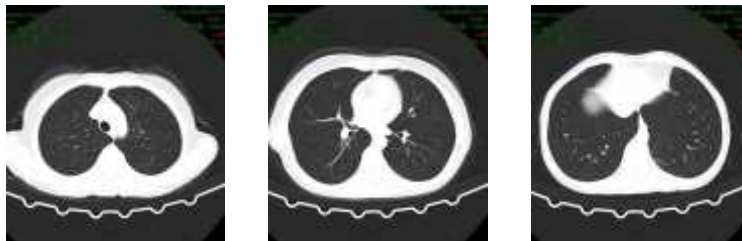体检号: 408225

申请医院: 本院

体检科室: 体检科

检查部位: 肺部双源 CT

经典图像:



影像所见:

胸廓对称, 骨性肋骨完整, 胸壁软组织结构良好, 两肺支气管血管纹理走行分布良好, 支气管束结构清晰, 左肺下叶纤维粘连, 索条形成。双肺通气良好。肺门结构未见异常。纵隔无偏移, 段以上支气管通畅。心影及大血管形态结构正常, 纵隔内未见肿大淋巴结。胸膜未见异常。

影像诊断:

左肺下叶纤维粘连

报告医师: 剧艳军

检查日期: 2024-07-13

审核医师: 剧艳军

报告日期: 2024-07-13

## 超声诊断图文报告

流水号: 2212120621

影像号: 1608343

姓名: 白洁

年龄: 56 岁

性别: 女

检查设备: Vivid E95

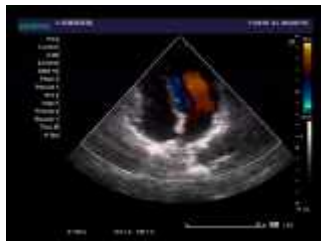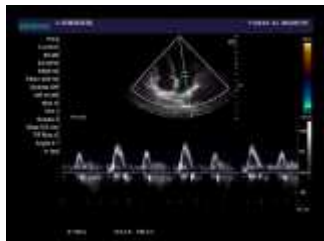体检号: 408225

申请医院: 本院

体检科室: 体检科

检查部位: 心脏彩超

### 经典图像:



### 影像所见:

超声测量 (单位: mm)

升主动脉内径 27 (32±3mm)

左房内径 28 (35mm)

室间隔 8.6 (8-11mm)

左室内径 40 (47±4mm)

左室后壁 8.6 (8-11mm)

EF68% (50-80%)

右室内径 31 (36±4mm)

右房内径 30 (36±4mm)

FS34% (28-41%)

主肺动脉内径 20 (23±3mm)

升主动脉内径正常, 心脏各腔室大小正常, 室间隔厚度正常, 左室壁未见明显节段性运动异常, 各瓣膜及启闭功能未见明显异常, 舒张期二尖瓣口血流频谱 E/A>1, 心包腔未见积液。

### 影像诊断:

心脏结构及功能未见明显异常

报告医师: 李菊蓉

检查日期: 2024-07-13

审核医师: 李菊蓉

报告日期: 2024-07-13

## 超声诊断图文报告

流水号: 2212120621

影像号: 1608345

姓名: 白洁

年龄: 56岁

性别: 女

检查设备: Vivid E95

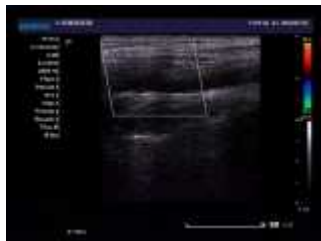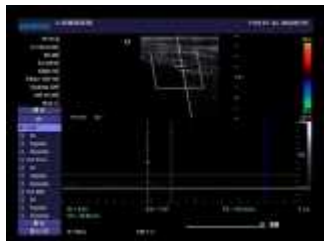体检号: 408225

申请医院: 本院

体检科室: 体检科

检查部位: 颈部血管彩超

经典图像:



影像所见:

右锁骨下动脉起始处、双侧颈总动脉、颈内、颈外动脉起始段内中膜不增厚, 内壁欠光滑, 管壁未见明确强回声斑。CDFI: 血流充盈好。PW: 频谱形态正常。

双侧椎动脉走行正常, 椎动脉内径正常, 管壁不厚, 管腔内为无回声, CDFI: 血流充盈好。PW: 频谱正常。

	内径 mm	流速 cm/s	RI
左侧椎动脉	3.3	39.4	0.49
右侧椎动脉	3.2	41.2	0.51

影像诊断:

双侧颈动脉、椎动脉未见明显异常

报告医师: 李菊蓉

检查日期: 2024-07-13

审核医师: 李菊蓉

报告日期: 2024-07-13

## 超声诊断图文报告

流水号: 2212120621

影像号: 1608646

姓名: 白洁

年龄: 56岁

性别: 女

检查设备: Vivid E95

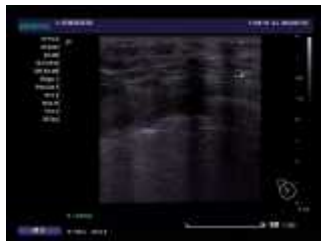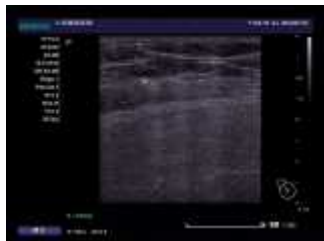体检号: 408225

申请医院: 本院

体检科室: 体检科

检查部位: 乳腺彩超

经典图像:



影像所见:

双侧乳腺腺体层次清晰, 右乳腺体厚 0.9cm, 左乳腺体厚 0.8cm, 乳导管未见扩张, 未见明显占位性病变, CDFI: 未见异常血流信号。

双侧腋下未见明显肿大淋巴结。

影像诊断:

双侧乳腺未见明显异常

报告医师: 李菊蓉

检查日期: 2024-07-13

审核医师: 李菊蓉

报告日期: 2024-07-13

## 超声诊断图文报告

流水号: 2212120621

影像号: 1608822

姓名: 白洁

年龄: 56岁

性别: 女

检查设备: Vivid E95

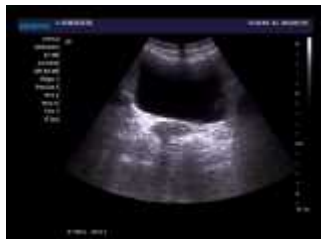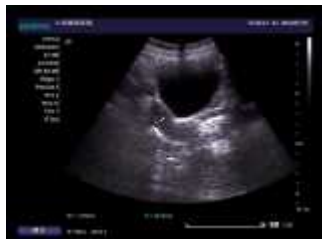体检号: 408225

申请医院: 本院

体检科室: 体检科

检查部位: 盆腔彩超

经典图像:



影像所见:

膀胱充盈佳, 未见明显异常。

绝经后子宫, 大小形态正常, 肌壁回声均匀, 内膜线清晰, 厚 0.4cm, 宫颈厚约 2.3cm, 双侧附件区未见异常。

影像诊断:

子宫、双侧附件区未见明显异常

报告医师: 李菊蓉

检查日期: 2024-07-13

审核医师: 李菊蓉

报告日期: 2024-07-13