



2212120563

大同瑞慈健康体检

报 告 册

体检编号	408167	工号	26
姓名	乜立新 2		
性别	女	年龄	67 岁
单位	丰镇市税务局		
部门	丰镇市税务局		
联系电话	15164752053		
体检日期	2025-05-07		

尊敬的 乜立新 2 女士 您好！

首先,瑞慈健康体检全体员工欢迎您的光临,并对您的信任表示衷心的感谢 !

您于 2025-05-07 (体检编号: 408167) 完成健康检查,本机构的各科医生已根据您的体检项目及结果,汇总成此份健康体检报告,并经总检医生审核。据此提出对您健康状况的综合分析及建议。

瑞慈健康体检倡导“大健康、大康复”,提出“健康是第一财富 (Rich)” 的人文理念。希望您仔细阅读并妥善地保管此份健康体检报告,并认真关注报告中的提示与建议,若您对报告内容有任何疑问,可直接与瑞慈健康体检客服部联系,进一步咨询。

健康体检咨询电话: 0352-2824444

客户服务咨询电话: 0352-2830597

400-6112995

瑞慈健康体检报告由下列内容组成:

第一部分: 主检报告

第二部分: 分科分项结果

第三部分: 检验报告

第四部分: 附表

主检报告

检查综述

- 1、【血常规（五分类）】 红细胞(RBC)偏高($5.12 \times 10^{12}/L$) 血红蛋白偏高(163 g/L) 红细胞压积(HCT)偏高(48.8 %)
- 2、【生化全项 3】 脂蛋白(a)偏高(45.21 mg/dl) 载脂蛋白 A1(apoA1)偏低(1.00 g/L)
- 3、【尿液分析+尿沉渣】 维生素 C+-
- 4、【肺部双源 CT】 1、两肺多发纤维硬结灶、钙化灶 2、迷走右锁骨下动脉（发育变异）
- 5、【左膝关节核磁平扫】 左侧膝关节：髌上囊及关节腔积液
- 6、【右侧膝关节 MRI】 右侧膝关节： 1. 髌上囊及关节腔少量积液 2. 胫骨平台外侧髁异常信号，考虑：骨岛
- 7、【过敏原筛查】 详见图文报告

医生建议

【红细胞压积(HCT)偏高】：

- (1)供内科结合临床参考。
- (2)如果明显升高，复查血常规。

【血红蛋白偏高】：

- (1)由于各种原因引起血液中的红细胞和血红蛋白绝对值增多，多见于机体循环及组织缺氧，血液中促红细胞生成素水平升高，骨髓加速释放细胞有关。
- (2)某些原因使血浆中的水分丢失，血液浓缩，使红细胞和血红蛋白相对增多，如连续剧烈呕吐，大面积烧伤，大量出汗等。
- (3)如轻度升高，不需要治疗。如明显升高，建议到血液科咨询。

【红细胞(RBC)偏高】：

- (1)红细胞异常，但仅凭一次检查结果不一定有临床意义，请您复查血常规。
- (2)如果明显升高，复查血常规。

【载脂蛋白 A1(apoA1)偏低】：

- (1)建议内科结合临床参考。

【脂蛋白(a)偏高】：

- (1)建议内科结合临床参考。

【维生素 C+-】：

- (1)尿液中维生素 C 阳性，一般提示饮食中摄入维生素 C 含量较高的食物，引起尿液中维生素 C 呈阳性反应。建议定期复查尿常规。

【两肺多发纤维硬结灶】：

- (1)肺钙化灶、硬结灶是肺部的病理性产物，主要是肺部曾有过炎症或结核感染等病变，在机体修复的过程中，这些病变被纤维组织填充，并有钙质沉淀，形成的钙化结节或者钙化灶，提示是一个陈旧性病变。建议定期复查。

【迷走右锁骨下动脉（发育变异）】：

(1) 建议定期复查。

【髌上囊及关节腔积液】：

(1) 建议骨科诊断治疗。

【髌上囊及关节腔少量积液】：

(1) 建议骨科诊断治疗。

【胫骨平台外侧髌异常信号，考虑：骨岛】：

(1) 建议骨科诊断治疗

汇总医生： 樊兴国

主检日期： 2025-05-09

主检医生：

分科结果

身高、体重、血压

项目名称	检查结果	项目名称	检查结果
身高	180cm	体重	79kg
血压	126/70mmHg		

***小结:**

未见异常

操作员：张文静

检查日期：2025-05-07

检查医生：名燕凌

检验报告

尿液分析+尿沉渣

项目名称	检查结果	单位	参考值	提示
白细胞尿	0	个/u1	0--13	
上皮细胞(EC)	0	/HP	0--28	
管型(CAST)	0	个/u1	0--1	
霉菌(尿)	0	/HP	0--0	
结晶	0	/HP	0--10	
透明度(CLA)	清亮			
胆红素(BIL)	-		阴性	
隐血(ERY)	-		阴性	
小圆上皮细胞(SRC)	0	个/u1	0--0	
维生素C	+-		阴性	
异常红细胞	0	个/u1	0--3	
红细胞(正常)	0	个/u1	0--6	
鳞状上皮细胞	0	个/u1	0--0	
粘液丝	0	个/u1	0--0	
颜色(Colour)	淡黄色			
尿葡萄糖(GLU)	-		阴性	
酮体(KET)	-		阴性	
比重(SG)	1.020		1.003--1.030	
酸碱度(PH)	6.5		4.5--8.0	
尿蛋白质(PRO)	-		阴性	
尿胆原(URO)	-		阴性	
亚硝酸盐(NIT)	-		阴性	
红细胞(尿)(RBC)	0	个/u1	0--6	
尿白细胞(LEU)	-		阴性	

*小结:

维生素 C+-

操作员：赵伟 检查日期:2025-05-07 检查医生:康建忠

血常规（五分类）

项目名称	检查结果	单位	参考值	提示
白细胞(WBC)	5.64	10 ⁹ /L	3.5--9.5	
淋巴细胞绝对值(LY#)	1.77	10 ⁹ /L	1.1--3.2	
淋巴细胞百分比(LY%)	31.3	%	20--50	
中性粒细胞绝对值(GR#)	3.40	10 ⁹ /L	1.8--6.3	
中性粒细胞百分比(GR%)	60.4	%	40--75	
嗜碱性粒细胞绝对值(BA#)	0.02	10 ⁹ /L	0--0.06	
嗜碱性粒细胞百分比(BA%)	0.4	%	0--1.0	
嗜酸性粒细胞绝对值(E0#)	0.22	10 ⁹ /L	0.02--0.52	
嗜酸性粒细胞百分比(E0%)	3.8	%	0.4--8.0	
血小板(PLT)	156	10 ⁹ /L	125--350	
血小板分布宽度(PDW)	16.9	%	15--17	
平均血小板体积(MPV)	12.1	f1	6.0--14.0	
血小板压积(PCT)	0.189	%	0.11--0.28	
红细胞(RBC)	5.12	10 ¹² /L	3.8--5.1	↑
血红蛋白	163	g/L	115--150	↑
红细胞压积(HCT)	48.8	%	35--45	↑
红细胞平均体积(MCV)	95.3	f1	82--100	
平均血红蛋白含量(MCH)	31.8	pg	27--34	
平均血红蛋白浓度(MCHC)	333	g/L	316--354	
单核细胞绝对值(MO#)	0.23	10 ⁹ /L	0.1--0.60	
单核细胞百分比(MO%)	4.1	%	3--10	
红细胞分布宽度标准差(RDW-SD)	43.0	f1	35--56	
红细胞分布宽度变异系数(RDW-CV)	12.0	%	10.6--16.6	

大血小板比率	41.7	%	11--45	
大血小板数目	65	$10^9/L$	30--90	
未成熟粒细胞数目	0.02	$10^9/L$	0--999	
未成熟粒细胞百分比	0.3	%	0--100	
有核红细胞数目	0.000	$10^9/L$	0--9999	
有核红细胞百分比	0.00	/100WBC	0--9999	

***小结:**

红细胞(RBC)偏高($5.12 \times 10^{12}/L$) 血红蛋白偏高(163 g/L) 红细胞压积(HCT)偏高(48.8 %)

操作员：黄璐瑶 检查日期：2025-05-07 检查医生：康建忠

生化全项 3

项目名称	检查结果	单位	参考值	提示
碳酸氢根(HCO3)	27.60	mmol/L	22--29	
总蛋白(T PROT)	67.2	g/L	65--85	
白蛋白(ALB)	46.40	g/L	40--55	
球蛋白(GLB)	20.80	g/L	15--35	
白蛋白/球蛋白(ALB/GLB)	2.23		1.0--2.5	
γ -谷氨酰转肽酶(GGT)	32.0	U/L	7--45	
碱性磷酸酶(ALP)	69.0	U/L	50--135	
总胆汁酸(TBA)	2.3	umol/L	0.5--10	
肌酐(CREA)	66.10	umol/L	41--81	
尿酸(UA)	299.00	umol/L	140--340	
乳酸脱氢酶(LDH)	148.00	U/L	120--250	
淀粉酶(AMY)	94.00	IU/L	35--135	
葡萄糖(GLU)	5.28	mmol/L	3.89--6.1	
总胆红素(TBIL)	9.30	umol/L	0--21	
直接胆红素(DBIL)	2.4	umol/L	0--8.0	
间接胆红素(IBIL)	6.90	umol/L	0--17.39	
丙氨酸氨基转移酶(ALT)	31.00	U/L	7--40	

门冬氨酸氨基转移酶 (AST)	25.00	U/L	13--35	
尿素测定 (Urea)	4.20	mmol/L	3.1--8.8	
肌酸激酶 (CK)	92.00	U/L	40--200	
肌酸激酶同工酶 (CK-Mb (M))	10	U/L	0--25	
α-羟丁酸脱氢酶	118.00	U/L	72--182	
同型半胱氨酸	15.30	umol/L	0--20	
C反应蛋白	0.9	mg/dl	0--3	
胆碱酯酶	8742	U/L	3930--10800	
果糖胺	1.90	mmol/L	1.4--2.4	
脂蛋白(a)	45.21	mg/dl	0--30	↑
酮体	0.11	mmol/L	0.00--0.28	
单胺氧化酶	10.08	U/L	0--12	
胱抑素 C 测定	0.89	mg/l	0--1.35	
D-二聚体	0.52	ug/ml	0--1.35	
肌红蛋白	52.00	ng/ml	0--90	
动脉硬化指数	3.01		1.31--3.19	
谷草比谷丙	0.81		0.4--2.5	
载脂蛋白 A1 (apoA1)	1.00	g/L	1.20--1.76	↓
高敏肌钙蛋白 (TnI)	7.24	pg/ml	0--46.47	
总胆固醇 (CHOL)	5.07	mmol/L	2.59--5.2	
甘油三脂 (TG)	0.98	mmol/L	0.7--1.7	
低密度脂蛋白 (LDL)	2.98	mmol/L	0--4.13	
高密度脂蛋白 (HDL)	0.99	mmol/L	0.77--1.55	
载脂蛋白 B (APOB)	1.08	g/L	0.63--1.14	

***小结:**

脂蛋白(a)偏高(45.21 mg/dl) 载脂蛋白 A1 (apoA1)偏低(1.00 g/L)

操作员：刘慧芳 检查日期:2025-05-07

检查医生:康建忠

项目名称	检查结果	单位	参考值	提示
红细胞沉降率 (ESR)	2.9	mm/h	0--20	
抗链球菌 O 测定	阴性		阴性	
C 反应蛋白	0.9	mg/dl	0--3	
类风湿因子 (RF)	阴性	IU/ml	阴性	

***小结:**

未见异常

操作员：刘慧芳 检查日期：2025-05-07 检查医生：康建忠

过敏原筛查

项目名称	检查结果	单位	参考值	提示
过敏原筛查	详见图文报告			

***小结:**

详见图文报告

操作员：刘慧芳 检查日期：2025-05-09 检查医生：陈建国

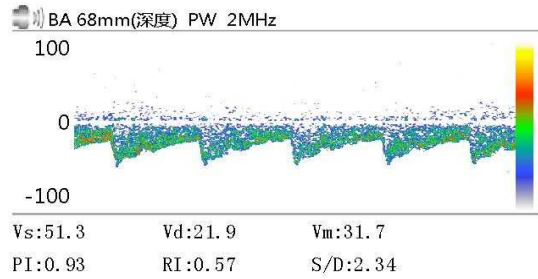
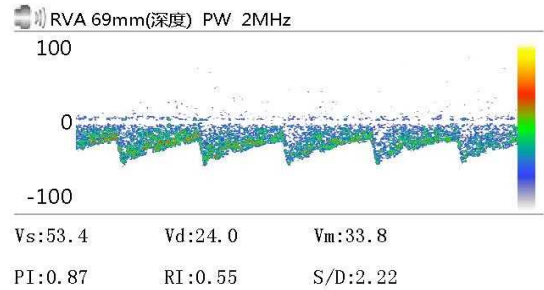
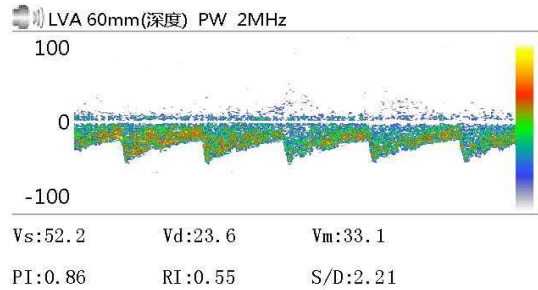
Text



大同瑞慈健康体检

颅内多普勒血流图 (TCD) 检查报告单

姓名: 乜立新2 性别: 男 年龄: 67 岁 检查号: 2212120563
 申请科室: 体检科 申请医师: 李菊蓉 检查类型: 颅内血管 床号:



Vs:	Vd:	Vm:
PI:	RI:	S/D:

Vs:	Vd:	Vm:
PI:	RI:	S/D:

医生意见

结论: 椎-基底动脉脑血管超声未见异常。

李菊蓉

检查日期: 2025-05-07

本报告单仅提供临床参考

Rich 大同瑞慈康复医院
超声诊断图文报告

流水号: 2212120563

超声号: 1838342

姓名: 乜立新 2

年龄: 67 岁

性别: 女

检查设备: Vivid E95

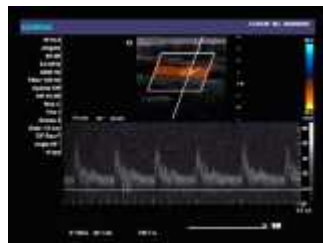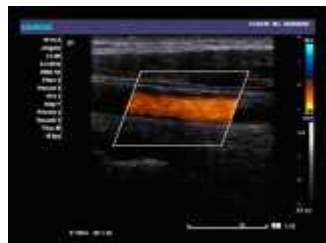
体检号: 408167

申请医院: 本院

体检科室: 体检科

检查部位: 颈部血管彩超

经典图像:



影像所见:

右锁骨下动脉起始处、双侧颈总动脉、颈内、颈外动脉起始段内中膜不增厚, 内壁欠光滑, 管壁未见明确强回声斑。CDFI: 血流充盈好。PW: 频谱形态正常。 双侧椎动脉走行正常, 椎动脉内径正常, 管壁不厚, 管腔内为无回声, CDFI: 血流充盈好。PW: 频谱正常。

影像诊断:

双侧颈动脉、椎动脉未见明显异常

报告医师: 李菊蓉

检查日期: 2025-05-07

审核医师: 李菊蓉

报告日期: 2025-05-07



注: 本报告仅供临床医生参考!

地址: 大同市魏都大道 79 号。若有疑问, 请致电: 0352---2830580

 **大同瑞慈康复医院**
超声诊断图文报告

流水号：2212120563

超声号：1838344

姓名：乜立新 2

年龄：67 岁

性别：女

检查设备：Vivid E95

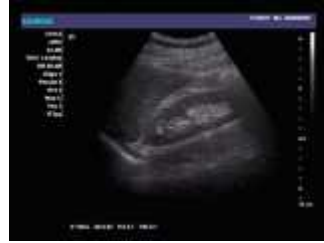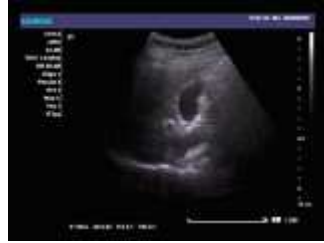体检号：408167

申请医院：本院

体检科室：体检科

检查部位：全腹彩超

经典图像：



影像所见：

肝脏大小形态正常，包膜光滑完整，实质回声均匀，肝内管道系统走行清晰，门静脉及肝内胆管不扩张。
胆囊大小形态正常，壁不厚、光滑，囊内透声好，肝外胆管不扩张。
胰腺大小形态正常，实质回声均匀，主胰管不扩张。
脾脏大小形态正常，实质回声均匀，脾门静脉不宽。
双肾大小形态正常，皮髓质分界清晰，集合系统未见分离，双侧输尿管未见扩张。

影像诊断：

肝、胆、脾、胰、双肾未见明显异常

报告医师：李菊蓉

检查日期：2025-05-07

审核医师：李菊蓉

报告日期：2025-05-07



注：本报告仅供临床医生参考！

地址：大同市魏都大道 79 号。若有疑问，请致电：0352---2830580

ID号: 2212120563

影像号: CT20250507046

姓名: 乜立新 2

年龄: 67 岁

性别: 女

检查设备: 西门子量子双源 CT

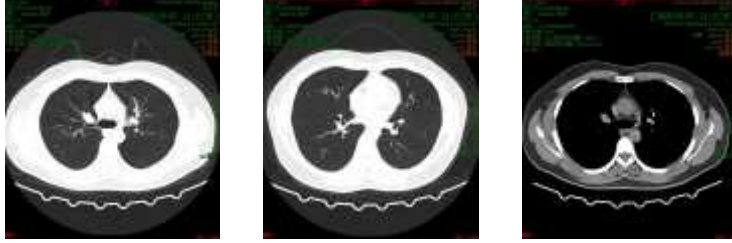体检号: 408167

申请医院: 本院

体检科室: 体检科

检查部位: 肺部双源 CT

经典图像:



影像所见:

双侧胸廓对称, 气管居中。气管及支气管未见狭窄及阻塞。右肺上叶、右肺下叶见多发实性结节, 较大者位于右肺下叶前基底段 (IM353), 大小约为 0.4cm×0.3cm。右肺下叶 (IM367) 见钙化结节, 大小约为 0.3cm×0.3cm。双肺门不大, 形态自然。心脏大小、形态未见异常, 右侧锁骨下动脉起源于左侧主动脉弓降部。纵隔内未见肿块及肿大淋巴结。胸膜无增厚, 胸膜腔内无积液。胸壁软组织及骨骼未见病变征象。

影像诊断:

- 1、两肺多发纤维硬结灶、钙化灶 2、迷走右锁骨下动脉 (发育变异)

报告医师: 张剑峰

检查日期: 2025-05-07

审核医师: 叶道斌

报告日期: 2025-05-07

ID号: 2212120563

影像号: MR20250507045

姓名: 乜立新 2

年龄: 67 岁

性别: 女

检查设备: 西门子 1.5T 磁共振

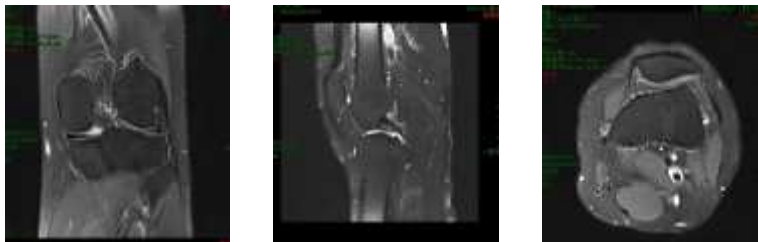体检号: 408167

申请医院: 本院

体检科室: 体检科

检查部位: 左膝关节核磁平扫

经典图像:



影像所见:

左膝关节内外侧半月板大小、形态、信号未见异常，内外侧副韧带及前后交叉韧带未见异常。髌上囊及关节腔内见长 T1, T2、PD 抑脂像呈高信号。所见骨骼无异常征象。关节周围软组织层次清楚。

影像诊断:

左侧膝关节: 髌上囊及关节腔积液

报告医师: 陈江莲

检查日期: 2025-05-07

审核医师: 陈江莲

报告日期: 2025-05-07

MRI 诊断图文报告

ID号: 2212120563

影像号: MR20250507044

姓名: 乜立新 2

年龄: 67 岁

性别: 女

检查设备: 西门子 1.5T 磁共振

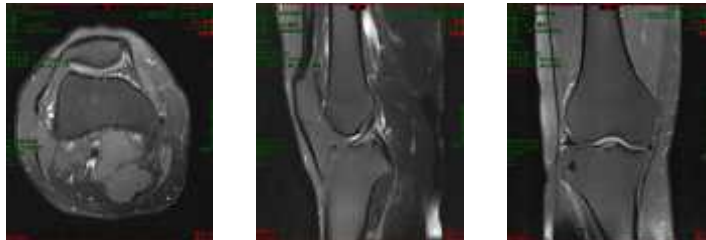体检号: 408167

申请医院: 本院

体检科室: 体检科

检查部位: 右侧膝关节 MRI

经典图像:



影像所见:

右膝关节内外侧半月板大小、形态、信号无异常, 内外侧副韧带及前后交叉韧带未见异常, 髌上囊及关节腔内见长 T1 信号, T2、PD 抑脂像呈高信号, 胫骨平台外侧髁见一直径约 0.5cm 各序列低信号。

影像诊断:

右侧膝关节:

1. 髌上囊及关节腔少量积液
2. 胫骨平台外侧髁异常信号, 考虑: 骨岛

报告医师: 陈江莲

检查日期: 2025-05-07

审核医师: 陈江莲

报告日期: 2025-05-07



医学影像

注: 本报告仅供临床医生参考!

地址: 大同市魏都大道 79 号。若有疑问, 请致电: 0352---2830580