



检 查 结 果

姓名	靳丽清 1
性别	男 年龄 33 岁
联系电话	15104742805
体检日期	2026-05-31

检验报告

尿液分析+尿沉渣

项目名称	检查结果	单位	参考值	提示
白细胞尿	4	个/u1	0--13	
上皮细胞(EC)	1	/HP	0--28	
管型(CAST)	0	个/u1	0--1	
霉菌(尿)	0	/HP	0--0	
结晶	1	/HP	0--10	
透明度(CLA)	清亮			
胆红素(BIL)	-		阴性	
隐血(ERY)	-		阴性	
小圆上皮细胞(SRC)	0	个/u1	0--0	
维生素C	-		阴性	
异常红细胞	1	个/u1	0--3	
红细胞(正常)	1	个/u1	0--6	
鳞状上皮细胞	1	个/u1	0--0	↑
粘液丝	9	个/u1	0--0	↑
颜色(Colour)	淡黄色			
尿葡萄糖(GLU)	-		阴性	
酮体(KET)	-		阴性	
比重(SG)	1.030		1.003--1.030	
酸碱度(PH)	5.0		4.5--8.0	
尿蛋白质(PRO)	+-		阴性	
尿胆原(URO)	-		阴性	
亚硝酸盐(NIT)	-		阴性	
红细胞(尿)(RBC)	2	个/u1	0--6	
尿白细胞(LEU)	-		阴性	

***小结：**

鳞状上皮细胞偏高(1 /HP) 粘液丝偏高(9 /HP) 尿蛋白质(PRO)+-

操作员：荆鹏山 检查日期：2026-05-31

检查医生：祁佳佳

血常规（五分类）

项目名称	检查结果	单位	参考值	提示
白细胞(WBC)	9.63	10 ⁹ /L	3.5--9.5	↑
淋巴细胞绝对值(LY#)	3.89	10 ⁹ /L	1.1--3.2	↑
淋巴细胞百分比(LY%)	40.4	%	20--50	
中性粒细胞绝对值(GR#)	4.94	10 ⁹ /L	1.8--6.3	
中性粒细胞百分比(GR%)	51.4	%	40--75	
嗜碱性粒细胞绝对值(BA#)	0.03	10 ⁹ /L	0--0.06	
嗜碱性粒细胞百分比(BA%)	0.3	%	0--1.0	
嗜酸性粒细胞绝对值(E0#)	0.13	10 ⁹ /L	0.02--0.52	
嗜酸性粒细胞百分比(E0%)	1.3	%	0.4--8	
血小板(PLT)	352	10 ⁹ /L	125--350	↑
血小板分布宽度(PDW)	8.7	f1	9.0--17	↓
平均血小板体积(MPV)	8.7	f1	6.0--14.0	
血小板压积(PCT)	0.305	%	0.11--0.28	↑
红细胞(RBC)	5.24	10 ¹² /L	4.3--5.8	
血红蛋白	170	g/L	130--175	
红细胞压积(HCT)	50.3	%	40--50	↑
红细胞平均体积(MCV)	95.9	f1	82--100	
平均血红蛋白含量(MCH)	32.4	pg	27--34	
平均血红蛋白浓度(MCHC)	338	g/L	316--354	
单核细胞绝对值(MO#)	0.64	10 ⁹ /L	0.1--0.6	↑
单核细胞百分比(MO%)	6.6	%	3--10	
红细胞分布宽度标准差(RDW-SD)	48.4	f1	35--56	
红细胞分布宽度变异系数(RDW-CV)	14.1	%	10.6--16.6	

大血小板比率	17.8	%	11--45
大血小板数目	63	$10^9/L$	30--90
未成熟粒细胞数目	0.01	$10^9/L$	0--0.6
未成熟粒细胞百分比	0.1	%	0--10
有核红细胞数目	0.002	$10^9/L$	0--9999
有核红细胞百分比	0.02	/100WBC	0--9999

***小结:**

白细胞(WBC)偏高($9.63 \times 10^9/L$) 淋巴细胞绝对值(LY#)偏高($3.89 \times 10^9/L$) 血小板(PLT)偏高($352 \times 10^9/L$) 血小板分布宽度(PDW)偏低(8.7 f1) 血小板压积(PCT)偏高(0.305%) 红细胞压积(HCT)偏高(50.3%) 单核细胞绝对值(MO#)偏高($0.64 \times 10^9/L$)

操作员：荆鹏山 检查日期:2026-05-31 检查医生:祁佳佳

生化 1(特殊级)

项目名称	检查结果	单位	参考值	提示
碳酸氢根(HCO3)	24.40	mmol/L	22--29	
总蛋白(T PROT)	73.1	g/L	65--85	
白蛋白(ALB)	49.60	g/L	40--55	
球蛋白(GLB)	23.50	g/L	15--35	
白蛋白/球蛋白(ALB/GLB)	2.11		1.0--2.5	
碱性磷酸酶(ALP)	75.0	U/L	45--125	
肌酐(CREA)	70.40	umol/L	57--97	
尿酸(UA)	414.00	umol/L	200--420	
钾(K)	4.37	mmol/L	3.5--5.3	
钠(Na)	141.2	mmol/L	137--147	
氯(Cl)	99.6	mmol/L	99--110	
钙(Ca)	2.22	mmol/L	2.11--2.52	
乳酸脱氢酶(LDH)	189.00	U/L	120--250	
淀粉酶(AMY)	63.00	IU/L	35--135	
葡萄糖(GLU)	4.91	mmol/L	3.89--6.1	

总胆红素 (TBIL)	25.50	umol/L	0--26	
直接胆红素 (DBIL)	5.4	umol/L	0--8.0	
间接胆红素 (IBIL)	20.10	umol/L	0--17.39	↑
丙氨酸氨基转移酶 (ALT)	112.00	U/L	9--50	↑
门冬氨酸氨基转移酶 (AST)	49.00	U/L	15--40	↑
尿素测定 (Urea)	5.00	mmol/L	3.1--8.0	
肌酸激酶 (CK)	210.00	U/L	50--310	
α-羟丁酸脱氢酶	153.00	U/L	72--182	
C 反应蛋白	1.00	mg/dl	0--3	
动脉硬化指数	2.96		1.31--3.19	
谷草比谷丙	0.44		0.4--2.5	
总胆固醇 (CHOL)	4.36	mmol/L	2.59--5.2	
甘油三脂 (TG)	3.20	mmol/L	0.7--1.7	↑
低密度脂蛋白 (LDL)	2.43	mmol/L	0--4.13	
高密度脂蛋白 (HDL)	0.82	mmol/L	0.77--1.55	

***小结:**

间接胆红素 (IBIL) 偏高 (20.10 umol/L) 丙氨酸氨基转移酶 (ALT) 偏高 (112.00 U/L) 门冬氨酸氨基转移酶 (AST) 偏高 (49.00 U/L) 甘油三脂 (TG) 偏高 (3.20 mmol/L)

操作员：孙钰 检查日期：2026-05-31 检查医生：

体检科 12导联心电图报告

靳丽清1 男 33岁 ID:2212120559

申请科室:体检科

体检号:408163

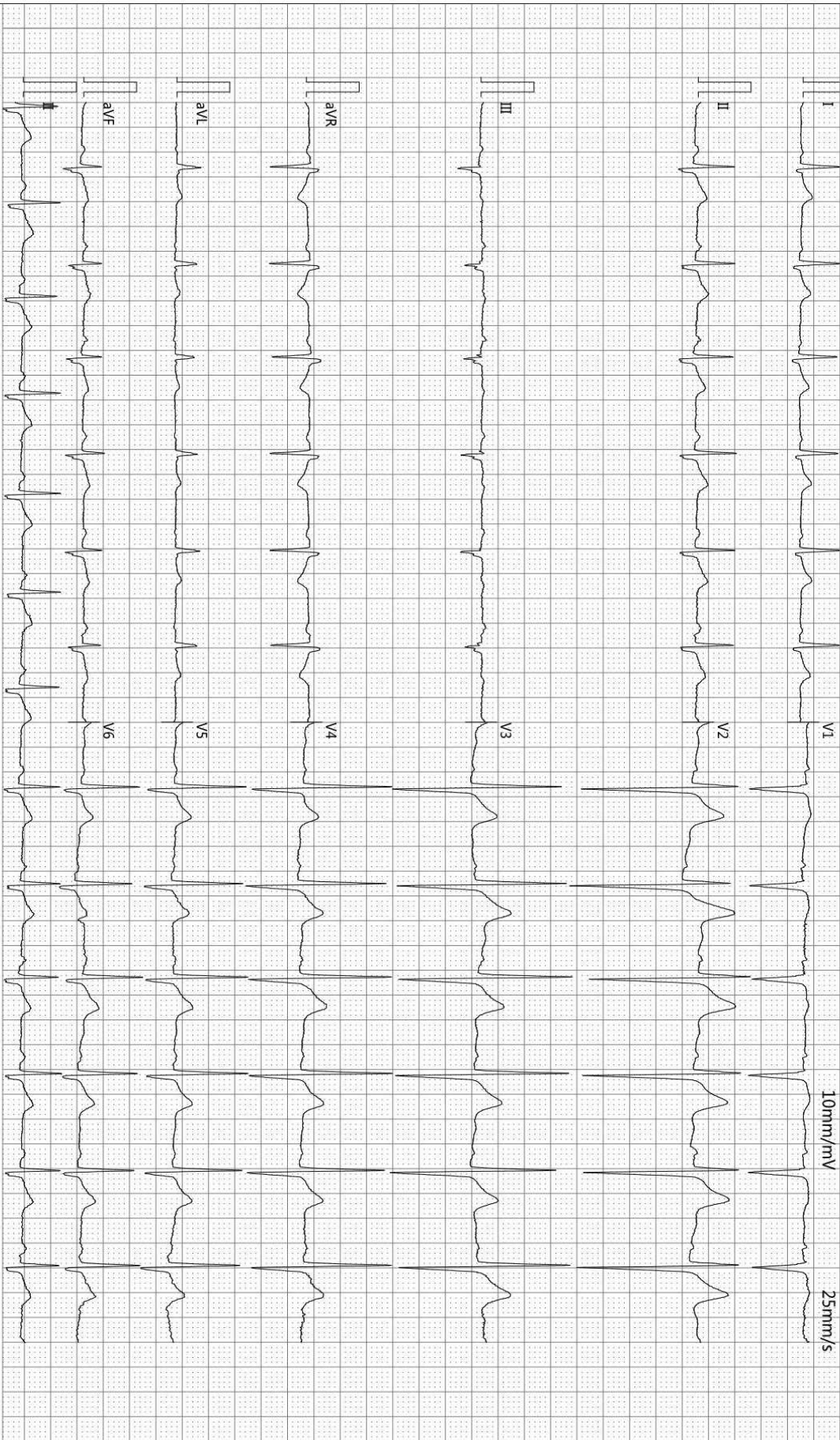
病床号:

HR: 77bpm
QT/QTc:361/409ms

P: 104ms
P/QRS/T: 69/-6/43deg.

PR: 158ms
RV5/SV1: 1.371/1.003mV

QRS: 92ms



诊断结果:

- 1.窦性心律
- 2.正常心电图

-35Hz AC50

检查:2026-05-31 09:38:09

打印:2026-05-31 10:22:36

报告需医生确认:

曾春玲

SEMIP V1.90

仅供临床参考

Rich 大同瑞慈康复医院
超声诊断图文报告

流水号: 2212120559

超声号: 2185536

姓名: 靳丽清 1

年龄: 33 岁

性别: 男

检查设备: Vivid E95

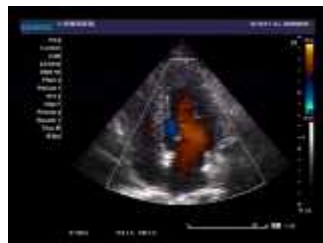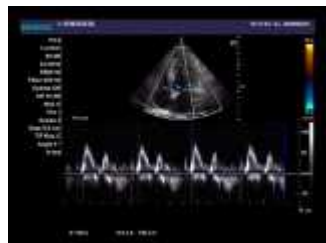
体检号: 408163

申请医院: 本院

体检科室: 体检科

检查部位: 心脏彩超

经典图像:



影像所见:

超声测量 (单位: mm)

升主动脉内径 29 (21-36)

左房内径 34 (22-39)

室间隔 8.6 (8-11)

左室内径 51 (37-54)

左室后壁 8.6 (8-11)

EF63% (50-80%)

右室内径 31 (25-40)

右房内径 31 (25-42)

FS30% (28-41%)

主肺动脉内径 22 (15-25)

升主动脉内径正常, 心脏各腔室大小正常, 室间隔厚度正常, 左室壁未见明显节段性运动异常, 各瓣膜及启闭功能未见明显异常, 舒张期二尖瓣口血流频谱 E/A>1, 心包腔未见积液。

影像诊断:

心脏结构及功能未见明显异常

报告医师: 李菊蓉

检查日期: 2026-05-31

审核医师:

报告日期: 2026-05-31



注: 本报告仅供临床医生参考!

地址: 大同市魏都大道 79 号。若有疑问, 请致电: 0352---2830580

Rich 大同瑞慈康复医院
超声诊断图文报告

流水号: 2212120559

超声号: 2185538

姓名: 靳丽清 1

年龄: 33 岁

性别: 男

检查设备: Vivid E95

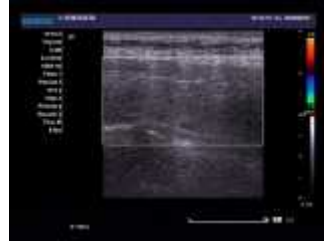
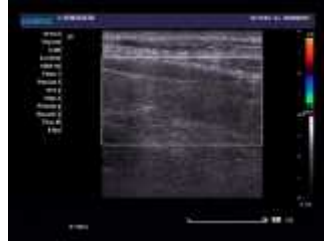体检号: 408163

申请医院: 本院

体检科室: 体检科

检查部位: 甲状腺彩超

经典图像:



影像所见:

甲状腺双侧叶形态正常, 包膜完整, 实质回声均匀, CDFI: 未见异常血流信号。
双侧颈部未见明显肿大淋巴结。

影像诊断:

甲状腺双侧叶未见异常

报告医师: 李菊蓉

检查日期: 2026-05-31

审核医师:

报告日期: 2026-05-31



注: 本报告仅供临床医生参考!

地址: 大同市魏都大道 79 号。若有疑问, 请致电: 0352---2830580

Rich 大同瑞慈康复医院
超声诊断图文报告

流水号: 2212120559

超声号: 2185542

姓名: 靳丽清 1

年龄: 33 岁

性别: 男

检查设备: Vivid E95

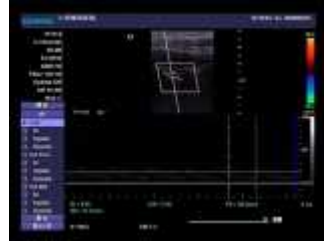
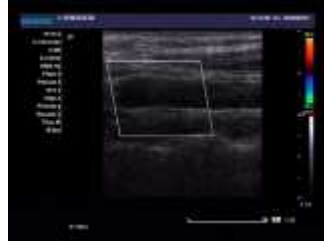
体检号: 408163

申请医院: 本院

体检科室: 体检科

检查部位: 颈部血管彩超

经典图像:



影像所见:

右锁骨下动脉起始处、双侧颈总动脉、颈内、颈外动脉起始段内中膜不增厚, 内壁欠光滑, 管壁未见明确强回声斑。CDFI: 血流充盈好。PW: 频谱形态正常。 双侧椎动脉走行正常, 椎动脉内径正常, 管壁不厚, 管腔内为无回声, CDFI: 血流充盈好。PW: 频谱正常。

影像诊断:

双侧颈动脉、椎动脉未见明显异常

报告医师: 李菊蓉

检查日期: 2026-05-31

审核医师:

报告日期: 2026-05-31



注: 本报告仅供临床医生参考!

地址: 大同市魏都大道 79 号。若有疑问, 请致电: 0352---2830580

Rich 大同瑞慈康复医院
超声诊断图文报告

流水号: 2212120559

超声号: 2185545

姓名: 靳丽清 1

年龄: 33 岁

性别: 男

检查设备: Vivid E95

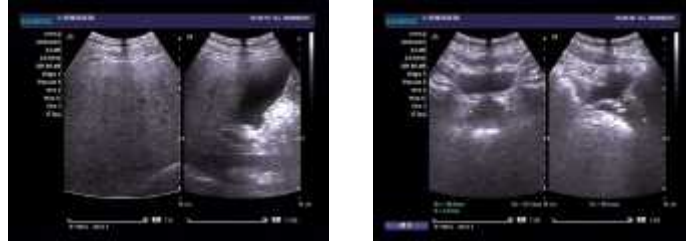体检号: 408163

申请医院: 本院

体检科室: 体检科

检查部位: 全腹彩超

经典图像:



影像所见:

肝脏大小形态正常, 包膜光滑完整, 实质回声细腻增强, 肝内管道系统走行欠清晰, 门静脉及肝内胆管不扩张。
胆囊大小形态正常, 壁不厚、光滑, 囊内透声好, 肝外胆管不扩张。
胰腺大小形态正常, 实质回声均匀, 主胰管不扩张。
脾脏大小形态正常, 实质回声均匀, 脾门静脉不宽。
双肾大小形态正常, 皮髓质分界清晰, 集合系统未见分离, 双侧输尿管未见扩张。
膀胱充盈佳, 未见明显异常。
前列腺形态正常, 大小约 3.6*2.9*2.5cm, 实质回声不均匀, 于其内可探及强回声光团, 直径约 0.4cm。

影像诊断:

1. 中度脂肪肝
2. 前列腺钙化灶

报告医师: 李菊蓉

检查日期: 2026-05-31

审核医师:

报告日期: 2026-05-31



注: 本报告仅供临床医生参考!

地址: 大同市魏都大道 79 号。若有疑问, 请致电: 0352---2830580