



2212120557

# 大同瑞慈健康体检

## 报 告 册

体检编号	408161	工号	20
姓名	张选		
性别	男	年龄	44岁
单位	丰镇市税务局		
部门	丰镇市税务局		
联系电话	15047417324		
体检日期	2023-11-09		

尊敬的张选先生您好！

首先，瑞慈健康体检全体员工欢迎您的光临，并对您的信任表示衷心的感谢！

您于 2023-11-09 （体检编号：408161）完成健康检查，本机构的各科医生已根据您的体检项目及结果，汇总成此份健康体检报告，并经总检医生审核。据此提出对您健康状况的综合分析及建议。

瑞慈健康体检倡导“大健康、大康复”，提出“健康是第一财富（Rich）”的人文理念。希望您仔细阅读并妥善地保管此份健康体检报告，并认真关注报告中的提示与建议，若您对报告内容有任何疑问，可直接与瑞慈健康体检客服部联系，进一步咨询。

健康体检咨询电话：**0352-2824444**

客户服务咨询电话：**0352-2830597**

**400-6112995**

瑞慈健康体检报告由下列内容组成：

第一部分：主检报告

第二部分：分科分项结果

第三部分：检验报告

第四部分：附表

## 主检报告

### 检查综述

- 1、【血常规（五分类）】 红细胞(RBC)偏低( $4.20 \times 10^{12}/L$ ) 血红蛋白偏低(129 g/L) 红细胞压积(HCT)偏低(38.1 %)
- 2、【尿液分析+尿沉渣】 上皮细胞(EC)偏高(30 /HP) 隐血(ERY)3+ 鳞状上皮细胞偏高(30 /HP) 粘液丝偏高(15 /HP)
- 3、【甲状腺彩超】 甲状腺双侧叶实性结节 TI-RADS 3级 甲状腺左侧叶囊性结节 TI-RADS 2级
- 4、【乳腺彩超】 左乳导管局限性扩张

### 医生建议

#### 【红细胞压积(HCT)偏低】：

- (1)结合临床，内科咨询。
- (2)血液流动性增加，其降低的临床意义可能是由于体内水分较多，或有贫血，定期复查血常规，血液科随诊。

#### 【红细胞(RBC)偏低】：

- (1)红细胞减少提示贫血，是诊断贫血的三大指标之一：血红蛋白、红细胞、网织红细胞。要了解贫血的程度和类型，需要进一步检查的内容有：血清铁蛋白、红细胞游离原卟啉、血清叶酸、血清维生素 B12。
- (2)注意观察是否有慢性失血，查找病因，多数由挑吃、偏食、慢性疾病引起，往血液科及时治疗，定期复查。
- (3)平衡饮食，并适当补充铁剂，维生素 C 及 B 族。
- (4)复查血常规。

#### 【血红蛋白偏低】：

- (1)血液科咨询，必要时治疗。
- (2)复查血常规。

#### 【鳞状上皮细胞偏高】：

- (1)在生理情况下，机体正常的新陈代谢都会引起鳞状上皮细胞的脱离，这是一种正常的机体现象。如果长时间出现鳞状上皮细胞偏高的现象时，则有可能是尿路感染、泌尿系统结石等因素导致，应及时往泌尿外科进一步诊断治疗。

#### 【粘液丝偏高】：

- (1)尿常规中粘液丝是由尿路中细胞分泌出来的，在有尿路感染时分泌会明显增多，且伴有炎症细胞的出现。
- (2)粘液丝偏高，可分为生理性偏高和病理性偏高两种，生理性偏高一般是由于喝水较少导致的尿液浓缩，一般在喝水后就能达到稀释的效果。
- (3)病理性的粘液丝偏高是由于泌尿系炎症或者是前列腺炎导致的，需要注意观察，多喝水，同时有白细胞等炎症细胞增多时，应及时服用抗感染药物治疗。如果仅有粘液丝的增多而没有白细胞等炎症细胞增多时，尿路有炎症的可能性不大。
- (4)建议平时饮食注意清淡，多喝水，少吃油腻和辛辣的食物，要注意个人清洁卫生，勤洗阴部，注意休息。

#### 【上皮细胞(EC)偏高】：

(1) 尿液中的上皮细胞主要包括肾小管上皮细胞、移行上皮细胞、鳞状上皮细胞。尿液中出现肾小管上皮细胞，多见于肾小管病变。移行上皮细胞提示相应部位的病变。

(2) 在正常的尿液中可见少量的鳞状上皮细胞，如果鳞状上皮细胞大量增加，并伴有白细胞增多，则提示有炎症，女性患者则因排除阴道分泌物混入的位于阴道表层的扁平上皮细胞。

**【隐血 (ERY) 3+】：**

(1) 尿隐血可分为肉眼血尿和镜下血尿。肉眼血尿是指肉眼能见到血色的尿，尿液呈洗肉水色或血色，通常在1000ml尿中含有1ml血液即肉眼可见。镜下血尿是指尿的颜色正常，通过显微镜可以观察到尿液中含红细胞，通常离心沉淀后的尿液镜检每高倍视野有红细胞3个以上。

(2) 尿隐血是泌尿系疾病常见的症状之一，生理情况下女性生理期、运动后等都可以引起，病理情况下大多是由泌尿系统疾病引起，如泌尿系炎症、尿路结石等，也有一些血尿是由全身性疾病或泌尿系统邻近器官所致。

(3) 需要指出的是：尿液呈红色并不都是血尿，有些药物、食物都能使尿液呈红色、橙色或褐色；由于严重创伤、错误输血等大量红细胞或组织破坏，也可导致血红蛋白或肌红蛋白血尿。

(4) 建议往泌尿外科进一步复查，以明确诊断。

**【甲状腺双侧叶实性结节】：**

(1) 建议内分泌科诊断治疗。

**【甲状腺左侧叶囊性结节】：**

(1) 甲状腺结节是一种常见的甲状腺疾病，很多甲状腺疾病可表现为结节，如可由甲状腺退行性变、炎症、自身免疫性及新生物等多种病变所致。甲状腺结节在各个年龄段的男女人群中均可见到，但中年女性中较多。

(2) 甲状腺结节分良性和恶性两大类，良性的占绝大多数，恶性者不足1%，判断甲状腺结节的良恶主要依靠病史、体格检查、放射性核素扫描、穿刺细胞学检查。建议往外科就诊，进一步检查，明确诊断，结合临床诊治并定期复查。

**【左乳导管局限性扩张】：**

(1) 本病可能和乳腺导管排泄障碍、异常刺激、感染、内分泌失调等因素有关，多见于40岁以上的非哺乳期或绝经期妇女。常用哺乳障碍史。建议定期复查，并注意个人卫生，多参加体育锻炼，增强体质，提高自身免疫力，必要时外科进一步检查及诊治。

汇总医生： 丁昊炜

主检日期： 2023-11-10

主检医生：

## 分科结果

### 身高、体重、血压

项目名称	检查结果	项目名称	检查结果
血压	115/62mmHg		

**\*小结：**

未见异常

操作员：闫辛儿

检查日期：2023-11-09

检查医生：名燕凌

## 检验报告

## 尿液分析+尿沉渣

项目名称	检查结果	单位	参考值	提示
白细胞尿	10	个/ul	0--13	
上皮细胞(EC)	30	/HP	0--28	↑
管型(CAST)	0	个/ul	0--1	
霉菌(尿)	0	/HP	0--0	
结晶	0	/HP	0--10	
透明度(CLA)	清亮			
胆红素(BIL)	-		阴性	
隐血(ERY)	3+		阴性	
小圆上皮细胞(SRC)	0	个/ul	0--0	
维生素C	-		阴性	
异常红细胞	0	个/ul	0--3	
红细胞(正常)	3	个/ul	0--6	
鳞状上皮细胞	30	个/ul	0--0	↑
粘液丝	15	个/ul	0--0	↑
颜色(Colour)	淡黄色			
尿葡萄糖(GLU)	-		阴性	
酮体(KET)	-		阴性	
比重(SG)	1.020		1.003--1.030	
酸碱度(PH)	7.0		4.5--8.0	
尿蛋白质(PRO)	-		阴性	
尿胆原(URO)	-		阴性	
亚硝酸盐(NIT)	-		阴性	
红细胞(尿)(RBC)	3	个/ul	0--6	
尿白细胞(LEU)	-		阴性	

\*小结:

上皮细胞(EC)偏高(30 /HP) 隐血(ERY)3+ 鳞状上皮细胞偏高(30 /HP) 粘液丝偏高(15 /HP)

操作员：祁佳佳 检查日期:2023-11-09 检查医生:陈建国

血常规（五分类）

项目名称	检查结果	单位	参考值	提示
白细胞(WBC)	7.00	10 <sup>9</sup> /L	3.5--9.5	
淋巴细胞绝对值(LY#)	2.11	10 <sup>9</sup> /L	1.1--3.2	
淋巴细胞百分比(LY%)	30.1	%	20--50	
中性粒细胞绝对值(GR#)	4.34	10 <sup>9</sup> /L	1.8--6.3	
中性粒细胞百分比(GR%)	61.9	%	40--75	
嗜碱性粒细胞绝对值(BA#)	0.03	10 <sup>9</sup> /L	0--0.06	
嗜碱性粒细胞百分比(BA%)	0.5	%	0--1.0	
嗜酸性粒细胞绝对值(EO#)	0.27	10 <sup>9</sup> /L	0.02--0.52	
嗜酸性粒细胞百分比(EO%)	3.9	%	0.4--8.0	
血小板(PLT)	188	10 <sup>9</sup> /L	125--350	
血小板分布宽度(PDW)	16.3	%	15--17	
平均血小板体积(MPV)	10.1	fl	6.0--14.0	
血小板压积(PCT)	0.190	%	0.11--0.28	
红细胞(RBC)	4.20	10 <sup>12</sup> /L	4.3--5.8	↓
血红蛋白	129	g/L	130--175	↓
红细胞压积(HCT)	38.1	%	40--50	↓
红细胞平均体积(MCV)	90.7	fl	82--100	
平均血红蛋白含量(MCH)	30.6	pg	27--34	
平均血红蛋白浓度(MCHC)	337	g/L	316--354	
单核细胞绝对值(MO#)	0.25	10 <sup>9</sup> /L	0.1--0.60	
单核细胞百分比(MO%)	3.6	%	3--10	
红细胞分布宽度标准差	41.6	fl	35--56	

(RDW-SD)				
红细胞分布宽度变异系数 (RDW-CV)	12.0	%	10.6--16.6	
大血小板比率	26.0	%	11--45	
大血小板数目	49	10 <sup>9</sup> /L	30--90	
未成熟粒细胞数目	0.00	10 <sup>9</sup> /L	0--999	
未成熟粒细胞百分比	0.1	%	0--100	
有核红细胞数目	0.000	10 <sup>9</sup> /L	0--9999	
有核红细胞百分比	0.00	/100WBC	0--9999	

**\*小结:**

红细胞(RBC)偏低(4.20 10<sup>12</sup>/L) 血红蛋白偏低(129 g/L) 红细胞压积(HCT)偏低(38.1 %)

操作员：贺琰 检查日期:2023-11-09 检查医生:陈建国

**生化全项 1**

项目名称	检查结果	单位	参考值	提示
碳酸氢根(HCO <sub>3</sub> )	22.50	mmol/L	22--29	
总蛋白(T PROT)	68.8	g/L	65--85	
白蛋白(ALB)	43.60	g/L	40--55	
球蛋白(GLB)	25.20	g/L	15--35	
白蛋白/球蛋白(ALB/GLB)	1.73		1.0--2.5	
碱性磷酸酶(ALP)	46.00	U/L	45--125	
肌酐(CREA)	60.00	umol/L	57--97	
尿酸(UA)	251.00	umol/L	200--420	
钾(K)	3.90	mmol/L	3.5--5.5	
钠(Na)	140.5	mmol/L	136--145	
氯(Cl)	102.8	mmol/L	96--108	
钙(Ca)	2.38	mmol/L	2.11--2.52	
乳酸脱氢酶(LDH)	151.00	U/L	120--250	

淀粉酶(AMY)	57.00	IU/L	35--135	
葡萄糖(GLU)	4.58	mmol/L	3.89--6.1	
总胆红素(TBIL)	13.70	umol/L	0--26	
直接胆红素(DBIL)	4.1	umol/L	0--8.0	
间接胆红素(IBIL)	9.60	umol/L	0--17.39	
丙氨酸氨基转移酶(ALT)	10.00	U/L	9--50	
门冬氨酸氨基转移酶(AST)	19.00	U/L	15--40	
尿素测定 (Urea)	4.40	mmol/L	3.1--8.0	
肌酸激酶(CK)	75.00	U/L	50--310	
$\alpha$ -羟丁酸脱氢酶	131.00	U/L	72--182	
C 反应蛋白	0.10	mg/dl	0--3	
动脉硬化指数	1.73		1.31--3.19	
谷草比谷丙	1.90		0.4--2.5	
总胆固醇(CHOL)	3.94	mmol/L	2.59--5.2	
甘油三脂(TG)	1.10	mmol/L	0.7--1.7	
低密度脂蛋白(LDL)	2.11	mmol/L	0--4.13	
高密度脂蛋白(HDL)	1.22	mmol/L	0.77--1.55	

**\*小结:**

未见异常

操作员：王文静 检查日期:2023-11-09 检查医生:陈建国

## 双源 CT 诊断图文报告

流水号: 2212120557

影像号: CT20231109054

姓名: 张选

年龄: 44 岁

性别: 男

检查设备: 西门子量子双源 CT

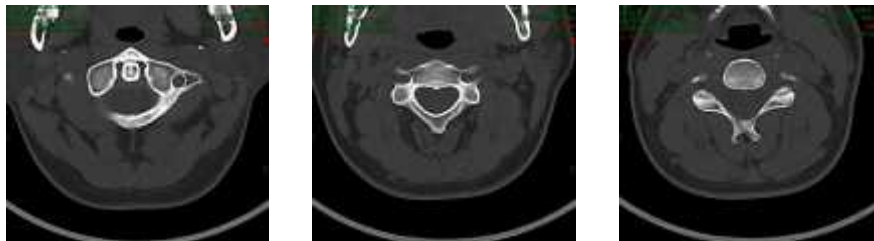体检号: 408161

申请医院: 本院

体检科室: 体检科

检查部位: 颈椎双源 CT

经典图像:



影像所见:

颈椎曲度变直, 序列整齐, 颈环枢关节对称, 附件横突孔等大等圆, 颈椎体骨质未见异常。未见压迫颈髓硬膜囊, 颈髓软组织形态如常, 邻近椎管未见变窄, 附件小关节骨质未见异常。

影像诊断:

颈椎未见明显异常

报告医师: 剧艳军

检查日期: 2023-11-09

审核医师: 剧艳军

报告日期: 2023-11-09

## 双源 CT 诊断图文报告

流水号: 2212120557

影像号: CT20231109053

姓名: 张选

年龄: 44 岁

性别: 男

检查设备: 西门子量子双源 CT

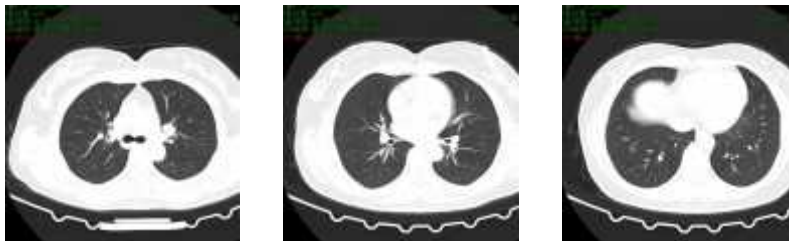体检号: 408161

申请医院: 本院

体检科室: 体检科

检查部位: 肺部双源 CT

经典图像:



影像所见:

胸廓对称, 骨性肋骨完整, 胸壁软组织结构良好, 两肺支气管血管纹理走行分布良好, 支气管束结构清晰, 双肺通气良好。肺门结构未见异常。纵隔无偏移, 段以上支气管通畅。心影及大血管形态结构正常, 纵隔内未见肿大淋巴结。胸膜未见异常。

影像诊断:

胸部未见明显异常

报告医师: 剧艳军

检查日期: 2023-11-09

审核医师: 剧艳军

报告日期: 2023-11-09

## 超声诊断图文报告

流水号: 2212120557

影像号: 1445163

姓名: 张选

年龄: 44 岁

性别: 男

检查设备: Vivid E95

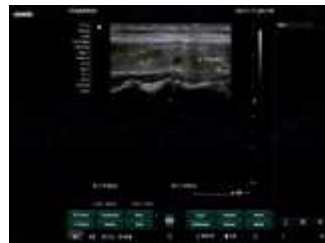
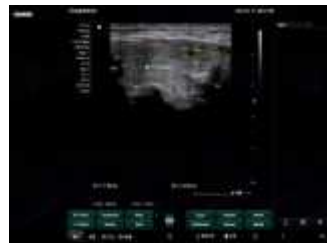体检号: 408161

申请医院: 本院

体检科室: 体检科

检查部位: 甲状腺彩超

经典图像:



影像所见:

甲状腺双侧叶形态正常, 包膜完整, 右侧叶下极探及低回声结节, 大小约 0.8\*0.4cm, 边界清, 左侧叶多个低回声及囊性回声, 较大位于上极, 呈低回声, 大小约 0.7\*0.4cm, 边界清, 余实质回声均匀, CDFI: 未见异常血流信号。双侧颈部未见明显肿大淋巴结。

影像诊断:

甲状腺双侧叶实性结节 TI-RADS 3 级

甲状腺左侧叶囊性结节 TI-RADS 2 级

报告医师: 侯爱兰

检查日期: 2023-11-09

审核医师: 侯爱兰

报告日期: 2023-11-09

## 超声诊断图文报告

流水号: 2212120557

影像号: 1445165

姓名: 张选

年龄: 44 岁

性别: 男

检查设备: Vivid E95

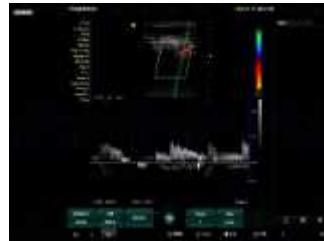
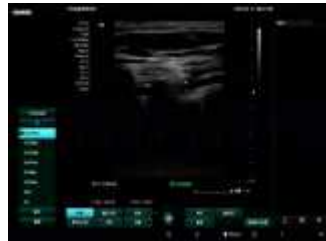体检号: 408161

申请医院: 本院

体检科室: 体检科

检查部位: 颈部血管彩超

经典图像:



影像所见:

右锁骨下动脉起始处、双侧颈总动脉、颈内、颈外动脉起始段内中膜不增厚, 内壁欠光滑, 管壁未见明确强回声斑。CDFI: 血流充盈好。PW: 频谱形态正常。

双侧椎动脉走行正常, 椎动脉内径正常, 管壁不厚, 管腔内为无回声, CDFI: 血流充盈好。PW: 频谱正常。

影像诊断:

双侧颈动脉、椎动脉未见明显异常

报告医师: 侯爱兰

检查日期: 2023-11-09

审核医师: 侯爱兰

报告日期: 2023-11-09

## 超声诊断图文报告

流水号: 2212120557

影像号: 1445161

姓名: 张选

年龄: 44 岁

性别: 男

检查设备: Vivid E95

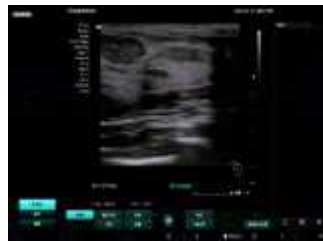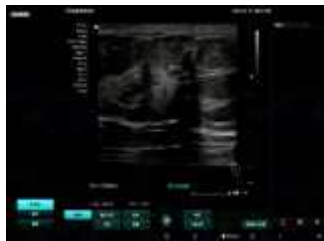体检号: 408161

申请医院: 本院

体检科室: 体检科

检查部位: 乳腺彩超

经典图像:



影像所见:

双侧乳腺腺体层次清晰, 右乳腺体厚 1.6cm, 左乳腺体厚 1.4cm, 左乳 2 点探及乳导管局限性扩张, 宽约 0.3cm, 未见明显占位性病变, CDFI: 未见异常血流信号。

双侧腋下未见明显肿大淋巴结。

影像诊断:

左乳导管局限性扩张

报告医师: 侯爱兰

检查日期: 2023-11-09

审核医师: 侯爱兰

报告日期: 2023-11-09

## 超声诊断图文报告

流水号: 2212120557

影像号: 1445133

姓名: 张选

年龄: 44 岁

性别: 男

检查设备: Vivid E95

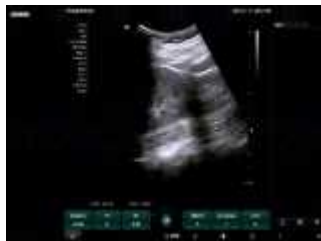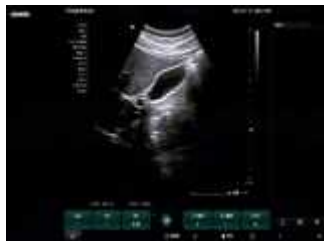体检号: 408161

申请医院: 本院

体检科室: 体检科

检查部位: 全腹彩超

经典图像:



影像所见:

肝脏大小形态正常, 包膜光滑完整, 实质回声均匀, 肝内管道系统走行清晰, 门静脉及肝内胆管不扩张。  
胆囊大小形态正常, 壁不厚、光滑, 囊内透声好, 肝外胆管不扩张。  
胰腺大小形态正常, 实质回声均匀, 主胰管不扩张。  
脾脏大小形态正常, 实质回声均匀, 脾门静脉不宽。  
双肾大小形态正常, 皮髓质分界清晰, 集合系统未见分离, 双侧输尿管未见扩张。

影像诊断:

肝、胆、脾、胰、双肾未见明显异常

报告医师: 侯爱兰

检查日期: 2023-11-09

审核医师: 侯爱兰

报告日期: 2023-11-09