



2212120548

大同瑞慈健康体检

报 告 册

体检编号	408152	工号	11
姓名	靳为民 2		
性别	女	年龄	71 岁
单位	丰镇市税务局		
部门	丰镇市税务局		
联系电话	18604842163		
体检日期	2024-11-12		

尊敬的 靳为民 2 女士 您好！

首先，瑞慈健康体检全体员工欢迎您的光临，并对您的信任表示衷心的感谢！

您于 2024-11-12 （体检编号：408152）完成健康检查，本机构的各科医生已根据您的体检项目及结果，汇总成此份健康体检报告，并经总检医生审核。据此提出对您健康状况的综合分析及建议。

瑞慈健康体检倡导“大健康、大康复”，提出“健康是第一财富（Rich）”的人文理念。希望您仔细阅读并妥善地保管此份健康体检报告，并认真关注报告中的提示与建议，若您对报告内容有任何疑问，可直接与瑞慈健康体检客服部联系，进一步咨询。

健康体检咨询电话：**0352-2824444**

客户服务咨询电话：**0352-2830597**

400-6112995

瑞慈健康体检报告由下列内容组成：

第一部分：主检报告

第二部分：分科分项结果

第三部分：检验报告

第四部分：附表

主检报告

检查综述

- 【生化全项 3】 丙氨酸氨基转移酶(ALT)偏高(54.00 U/L) 脂蛋白(a)偏高(40.39 mg/dl) 总胆固醇(CHOL)偏高(5.84 mmol/L) 载脂蛋白 B(APOB)偏高(1.33 g/L)
- 【生殖道微生态】 G-杆菌+
- 【尿液分析+尿沉渣】 粘液丝偏高(1 /HP)
- 【妇科内诊】 阴道炎
- 【甲状腺彩超】 甲状腺右侧叶结节 TI-RADS 2 级
- 【乳腺彩超】 1. 左乳结节 TI-RADS 2 级 2. 右侧腋下淋巴结可见
- 【全腹彩超】 脂肪肝(中度)

医生建议

【丙氨酸氨基转移酶(ALT)偏高】：

- 丙氨酸氨基转移酶主要存在于肝细胞内，还分布在心肌、骨骼肌、肾脏等部位。肝脏轻度损伤就可能引起肝细胞膜破坏，导致丙氨酸转氨酶释放入血，是肝细胞损害的敏感指标，其增高的程度与肝细胞被破坏的程度成正比。
- 丙氨酸氨基转移酶具有临床意义的升高一般要大于正常值的 2-3 倍。如果是生理性的升高多是由于剧烈运动、熬夜、饮酒、感冒、过量食用油腻食物后，致使丙氨酸氨基转移酶轻度升高。
- 丙氨酸氨基转移酶病理性升高多由于病毒性肝炎、肝硬化、酒精肝、药物性肝病、脂肪肝、胆囊炎等疾病造成，除了肝胆疾病外，心脏疾病、骨骼疾病等，也可使丙氨酸氨基转移酶升高。
- 发现了丙氨酸氨基转移酶升高，排除生理性的原因外，如果超过正常值的两倍，则需要明确升高的原因。首先完善彩超、各型肝炎病毒等检查，如果经复查仍偏高者，应前往消化内科咨询，结合临床治疗。
- 平时生活中应清淡饮食、戒烟限酒、避免劳累，多食新鲜果蔬，尤其是富含 V-C 的水果蔬菜。

【载脂蛋白 B(APOB)偏高】：

- 见于冠心病、高脂血症、银屑病，供临床参考，定期复查。

【总胆固醇(CHOL)偏高】：

- 总胆固醇是脂质的主要成分之一，其数量受年龄、家族、性别、饮食、遗传等多种因素影响。总胆固醇对人体生长发育以及新陈代谢有重要的作用，正常值是 2.59-5.20mmol/L。
- 总胆固醇升高后，会增加类脂物质的堆积，会产生更多的血管斑块，进而增加心脑血管疾病的风险。大于 5.21-5.69mmol/L 是胆固醇的临界偏高，即使是一个完全健康的人，只要总胆固醇 > 7.2mmol/L 或低密度脂蛋白 > 4.9mmol/L，未来发生心脑血管的风险就明显增高，应该马上治疗。
- 总胆固醇升高根据病因可分为两大类：一是原发性，是由于遗传因素缺陷所致，另一种是继发性，可引起其升高的疾病主要有糖尿病、高血压、甲减、肝肾疾病等。
- 降低总胆固醇的治疗中，原发性偏高应积极应用降脂药，曾经选择他汀类药物，胆固醇不能达标的，可联合用药（如依折麦布等）。
- 如果总胆固醇偏高，且患者有糖尿病、高血压、甲减、肝肾疾病或者已经发生心脑血管疾病的人更应积极用药，控制降低疾病风险。
- 戒烟，增强运动，采用低脂、低糖饮食，少食富含脂肪、胆固醇及饱和脂肪酸的食物，多进食蔬菜、水果、豆制品、粗粮、鱼和高纤维食品。

(7)必要时在医师指导下使用降脂药物治疗，并前往内分泌科复诊。

【脂蛋白(a)偏高】：

(1)建议内科结合临床参考。

【G-杆菌+】：

(1)阴道微生物学检查是用于提示除阴道的正常菌群之外，可致病的菌群类别判断，用于临床治疗指导。

【粘液丝偏高】：

- (1)尿常规中粘液丝是由尿路中细胞分泌出来的，在有尿路感染时分泌会明显增多，且伴有炎症细胞的出现。
- (2)粘液丝偏高，可分为生理性偏高和病理性偏高两种，生理性偏高一般是由于喝水较少导致的尿液浓缩，一般在喝水后就能达到稀释的效果。
- (3)病理性的粘液丝偏高是由于泌尿系炎症或者是前列腺炎导致的，需要注意观察，多喝水，同时有白细胞等炎症细胞增多时，应及时服用抗感染药物治疗。如果仅有粘液丝的增多而没有白细胞等炎症细胞增多时，尿路有炎症的可能性不大。
- (4)建议平时饮食注意清淡，多喝水，少吃油腻和辛辣的食物，要注意个人清洁卫生，勤洗阴部，注意休息。

【阴道炎】：

- (1)阴道炎是阴道粘膜及粘膜下结缔组织的炎症，是妇科门诊常见的疾病。
- (2)正常健康妇女，由于解剖学及生物化学特点，阴道对病原体的侵入有自然防御功能，当阴道的自然防御功能遭到破坏，则病原体易于侵入，导致阴道炎症。
- (3)绝经后妇女由于雌激素缺乏，阴道上皮菲薄，细胞内糖原含量减少，阴道PH高达7左右，故阴道抵抗力低下，比青春期及育龄妇女易受感染。
- (4)阴道炎临床上以白带的性状发生改变以及外阴痒痒灼痛为主要临床特点，感染累及尿道时，可有尿痛、尿急等症状。常见的阴道炎有细菌性阴道病、滴虫性阴道炎、霉菌性阴道炎、老年性阴道炎。
- (5)阴道炎由不同的病原体感染所致，一旦出现外阴不适，白带异常，立即去医院检查，确定病原体，针对病因治疗。

【甲状腺右侧叶结节】：

- (1)甲状腺结节是一种常见的甲状腺疾病，很多甲状腺疾病可表现为结节，如可由甲状腺退行性变、炎症、自身免疫性及新生物等多种病变所致。甲状腺结节在各个年龄段的男女人群中均可见到，但中年女性中较多。
- (2)甲状腺结节分良性和恶性两大类，良性的占绝大多数，恶性者不足1%，判断甲状腺结节的良恶主要依靠病史、体格检查、放射性核素扫描、穿刺细胞学检查。
- (3)建议往外科就诊，进一步检查，明确诊断，结合临床诊治并定期复查。

【右侧腋下淋巴结可见】：

(1)建议外科就诊：定期复查。

【脂肪肝】：

- (1)脂肪肝是指肝脏被脂肪浸润，为一种多病因引起的获得性疾病。
- (2)脂肪肝是以肝细胞脂肪变性和脂肪蓄积为病理特征，最常见易患因素有超重或肥胖、进食油腻食物、高脂血症（尤其甘油三酯升高）、营养失调（营养过量或不足）、饮酒、高脂血症、少运动、糖耐量异常、减肥造成体重急剧下降、营养不良、中毒和药物等。
- (3)当肝内脂类（主要为甘油三酯）含量超过肝重的5%时为脂肪肝。脂肪肝是一个常见的临床现象，不是一个独立性的疾病。
- (4)值得注意的是，过多的脂肪在肝组织、肝细胞内浸润，引起肝细胞肿大，严重可致肝硬化。脂肪肝是可逆性的，合理饮食、运动及治疗后可恢复。
- (5)合理控制饮食，控制总摄入量，低盐、低脂和低糖类饮食，少吃动物内脏，多吃蔬菜水果；
- (6)控制危险因素，如控制体重、改善胰岛素抵抗、调整血脂紊乱，戒酒、戒烟，坚持长期有氧运动，加强体育锻炼；

(7) 定期复查腹部彩超、血脂、肝功能。

汇总医生： 丁昊炜

主检日期： 2024-11-15

主检医生：

分科结果

身高、体重、血压

项目名称	检查结果	项目名称	检查结果
身高	167cm	体重	69kg
血压	126/83mmHg		

***小结：**

未见异常

操作员：杨柳庆 检查日期：2024-11-12 检查医生：名燕凌

妇科内诊

项目名称	检查结果	项目名称	检查结果
外阴	正常	尿道口	正常
阴道	粘膜充血 分泌物少量	子宫	正常
附件	正常	宫颈	光滑
后穹窿	正常		

***小结：**

阴道炎

操作员：智美玲 检查日期：2024-11-12 检查医生：智美玲

检验报告

甲状腺功能八项

项目名称	检查结果	单位	参考值	提示
甲状腺球蛋白(TG)	15.10	ng/ml	3.5--77	
总甲状腺素(T4)	91.38	nmol/L	50--130	
促甲状腺素(TSH)	2.08	uIU/ml	0.3--4.5	
促甲状腺受体抗体(TRAb)	0.35	IU/l	0--1.71	
甲状腺过氧化物酶抗体	5.21	IU/ml	0--10	
总三碘甲状腺原氨酸(T3)	1.47	nmol/L	0.75--2.10	
游离三碘甲状腺原氨酸(FT3)	3.20	pmol/L	2.0--4.2	
游离甲状腺素(FT4)	12.26	pmol/L	9.0--17.5	

*小结:

未见异常

操作员：祁佳佳 检查日期:2024-11-12

检查医生:康健忠

尿液分析+尿沉渣

项目名称	检查结果	单位	参考值	提示
白细胞尿	10	个/ul	0--13	
上皮细胞(EC)	0	/HP	0--28	
管型(CAST)	0	个/ul	0--1	
霉菌(尿)	0	/HP	0--0	
结晶	0	/HP	0--10	
透明度(CLA)	清亮			
胆红素(BIL)	-		阴性	
隐血(ERY)	-		阴性	
小圆上皮细胞(SRC)	0	个/ul	0--0	
维生素C	-		阴性	

异常红细胞	0	个/ul	0--3	
红细胞（正常）	0	个/ul	0--6	
鳞状上皮细胞	0	个/ul	0--0	
粘液丝	1	个/ul	0--0	↑
颜色(Colour)	淡黄色			
尿葡萄糖(GLU)	-		阴性	
酮体(KET)	-		阴性	
比重(SG)	1.020		1.003--1.030	
酸碱度(PH)	6.5		4.5--8.0	
尿蛋白质(PRO)	-		阴性	
尿胆原(URO)	-		阴性	
亚硝酸盐(NIT)	-		阴性	
红细胞(尿)(RBC)	0	个/ul	0--6	
尿白细胞(LEU)	-		阴性	

***小结:**

粘液丝偏高(1 /HP)

操作员：祁佳佳 检查日期:2024-11-12 检查医生:康建忠

血常规（五分类）

项目名称	检查结果	单位	参考值	提示
白细胞(WBC)	4.77	10 ⁹ /L	3.5--9.5	
淋巴细胞绝对值(LY#)	1.54	10 ⁹ /L	1.1--3.2	
淋巴细胞百分比(LY%)	32.5	%	20--50	
中性粒细胞绝对值(GR#)	2.81	10 ⁹ /L	1.8--6.3	
中性粒细胞百分比(GR%)	58.9	%	40--75	
嗜碱性粒细胞绝对值(BA#)	0.02	10 ⁹ /L	0--0.06	
嗜碱性粒细胞百分比(BA%)	0.3	%	0--1.0	

嗜酸性粒细胞绝对值(EO#)	0.12	10 ⁹ /L	0.02--0.52
嗜酸性粒细胞百分比(EO%)	2.5	%	0.4--8.0
血小板(PLT)	220	10 ⁹ /L	125--350
血小板分布宽度(PDW)	16.1	%	15--17
平均血小板体积(MPV)	11.3	fl	6.0--14.0
血小板压积(PCT)	0.248	%	0.11--0.28
红细胞(RBC)	4.81	10 ¹² /L	3.8--5.1
血红蛋白	147	g/L	115--150
红细胞压积(HCT)	44.8	%	35--45
红细胞平均体积(MCV)	93.3	fl	82--100
平均血红蛋白含量(MCH)	30.7	pg	27--34
平均血红蛋白浓度(MCHC)	329	g/L	316--354
单核细胞绝对值(MO#)	0.28	10 ⁹ /L	0.1--0.60
单核细胞百分比(MO%)	5.8	%	3--10
红细胞分布宽度标准差(RDW-SD)	43.1	fl	35--56
红细胞分布宽度变异系数(RDW-CV)	12.3	%	10.6--16.6
大血小板比率	34.5	%	11--45
大血小板数目	76	10 ⁹ /L	30--90
未成熟粒细胞数目	0.01	10 ⁹ /L	0--999
未成熟粒细胞百分比	0.2	%	0--100
有核红细胞数目	0.000	10 ⁹ /L	0--9999
有核红细胞百分比	0.00	/100WBC	0--9999

***小结:**

未见异常

操作员：赵伟 检查日期：2024-11-12 检查医生：康健忠

生化全项 3

项目名称	检查结果	单位	参考值	提示
碳酸氢根(HCO3)	26.60	mmol/L	22--29	
总蛋白(T PROT)	72.7	g/L	65--85	
白蛋白(ALB)	43.80	g/L	40--55	
球蛋白(GLB)	28.90	g/L	15--35	
白蛋白/球蛋白(ALB/GLB)	1.52		1.0--2.5	
γ-谷氨酰转肽酶(GGT)	34.0	U/L	7--45	
碱性磷酸酶(ALP)	88.0	U/L	50--135	
总胆汁酸(TBA)	1.4	umol/L	0.5--10	
肌酐(CREA)	57.60	umol/L	41--81	
尿酸(UA)	310.00	umol/L	140--340	
乳酸脱氢酶(LDH)	206.00	U/L	120--250	
淀粉酶(AMY)	56.00	IU/L	35--135	
葡萄糖(GLU)	5.22	mmol/L	3.89--6.1	
总胆红素(TBIL)	13.50	umol/L	0--21	
直接胆红素(DBIL)	3.1	umol/L	0--8.0	
间接胆红素(IBIL)	10.40	umol/L	0--17.39	
丙氨酸氨基转移酶(ALT)	54.00	U/L	7--40	↑
门冬氨酸氨基转移酶(AST)	33.00	U/L	13--35	
尿素测定 (Urea)	4.60	mmol/L	3.1--8.8	
肌酸激酶(CK)	60.00	U/L	40--200	
肌酸激酶同工酶(CK-Mb(M))	14	U/L	0--25	
α-羟丁酸脱氢酶	153.00	U/L	72--182	
同型半胱氨酸	7.20	umol/L	0--20	
C 反应蛋白	1.40	mg/dl	0--3	
胆碱酯酶	8041	U/L	3930--10800	

果糖胺	2.13	mmol/L	1.4--2.4	
脂蛋白(a)	40.39	mg/dl	0--30	↑
酮体	0.04	mmol/L	0.00--0.28	
单胺氧化酶	9.73	U/L	0--12	
胱抑素 C 测定	0.78	mg/l	0--1.35	
D-二聚体	0.73	ug/ml	0--1.35	
肌红蛋白	45.00	ng/ml	0--90	
动脉硬化指数	2.10		1.31--3.19	
谷草比谷丙	0.61		0.4--2.5	
载脂蛋白 A1(apoA1)	1.29	g/L	1.20--1.76	
高敏肌钙蛋白 (Tnl)	2.50	pg/ml	0--46.47	
总胆固醇(CHOL)	5.84	mmol/L	2.59--5.2	↑
甘油三脂(TG)	1.57	mmol/L	0.7--1.7	
低密度脂蛋白(LDL)	3.22	mmol/L	0--4.13	
高密度脂蛋白(HDL)	1.53	mmol/L	0.77--1.55	
载脂蛋白 B(APOB)	1.33	g/L	0.63--1.14	↑

***小结:**

丙氨酸氨基转移酶(ALT)偏高(54.00 U/L) 脂蛋白(a)偏高(40.39 mg/dl) 总胆固醇(CHOL)偏高(5.84 mmol/L) 载脂蛋白 B(APOB)偏高(1.33 g/L)

操作员: 刘慧芳 检查日期:2024-11-12 检查医生:康健忠

生殖道微生态

项目名称	检查结果	单位	参考值	提示
线索细胞	-			
清洁度	II			
上皮细胞(白带)	+			
滴虫	-			
G-球菌	-			

霉菌	-			
G-杆菌	+			
G+杆菌	-			
G+球菌	-			

***小结:**

G-杆菌+

操作员：黄璐瑶 检查日期:2024-11-13 检查医生:康建忠

人乳头瘤病毒检查 (HPV)

项目名称	检查结果	单位	参考值	提示
HPV 高危亚型 16	阴性(-)		阴性	
HPV 高危亚型 18	阴性(-)		阴性	
HPV 高危亚型 31	阴性(-)		阴性	
HPV 高危亚型 26	阴性(-)		阴性	
HPV 高危亚型 33	阴性(-)		阴性	
HPV 高危亚型 35	阴性(-)		阴性	
HPV 高危亚型 39	阴性(-)		阴性	
HPV 高危亚型 45	阴性(-)		阴性	
HPV 高危亚型 51	阴性(-)		阴性	
HPV 高危亚型 52	阴性(-)		阴性	
HPV 高危亚型 53	阴性(-)		阴性	
HPV 高危亚型 56	阴性(-)		阴性	
HPV 高危亚型 58	阴性(-)		阴性	
HPV 高危亚型 59	阴性(-)		阴性	
HPV 高危亚型 66	阴性(-)		阴性	
HPV 高危亚型 68	阴性(-)		阴性	
HPV 高危亚型 73	阴性(-)		阴性	
HPV 高危亚型 82	阴性(-)		阴性	

HPV 低危亚型 6	阴性(-)		阴性	
HPV 低危亚型 11	阴性(-)		阴性	
HPV 低危亚型 42	阴性(-)		阴性	
HPV 低危亚型 43	阴性(-)		阴性	
HPV 低危亚型 81	阴性(-)		阴性	

***小结:**

未见异常

操作员：赵伟 检查日期:2024-11-13 检查医生:康建忠

大同现代医学检验实验室

液基薄层细胞学图文报告

ID: 2024109287

病理号: 101095

姓名: 靳为民 2

性别: 女

年龄: 71岁

送检科室:

电话号码: 18604842163

床号:

病历号:

体检号: 2212120548

送检医院: 大同瑞慈康复体检

送检日期: 2024-11-12

末次月经:

送检医生:

采样日期:

报告日期: 2024-11-12

标本满意度: 满意

细胞量: >45%

红细胞:

经期样本:

颈管细胞:

化生细胞:

鳞状细胞:

宫颈柱状细胞:

未见上皮内病变/恶性细胞:

正常范围内:

良性反应性改变:

- 炎症:
- 放疗:
- 妊娠:
- 萎缩性:
- 宫内避孕器:
- 其他:

- 轻度:
- 中度:
- 重度:

病原体: 滴虫感染:

念珠菌感染:

细菌感染:

提示 HPV 感染:

疱疹病毒感染:

鳞状上皮细胞分析:

非典型鳞状细胞:

- 倾向上皮内瘤变:
- 倾向良性反应性改变:
- 不能明确意义(ASC-US):
- 不排除高度病变(ASC-H):

上皮内低度病变:

鳞癌:

上皮内高度病变:

- CIN2:
- CIN3:

腺上皮细胞分析:

非典型腺细胞:

- 宫内膜:
- 来源不明:

非典型腺细胞(宫颈管):

- 倾向原位腺癌:
- 不能明确意义:
- 倾向良性反应性改变:

腺癌:

- 宫颈管:
- 宫内膜:
- 其它:

炎细胞:

- 轻度:
- 中度:
- 重度:

可疑腺癌:

诊断意见: 未见上皮内病变或恶性细胞 (NILM)。

建议:

报告医师: 张荣生

地址: 大同市魏都大道 79 号, 本报告医师签字后有效
咨询: 0352-2830587 4006-122-995

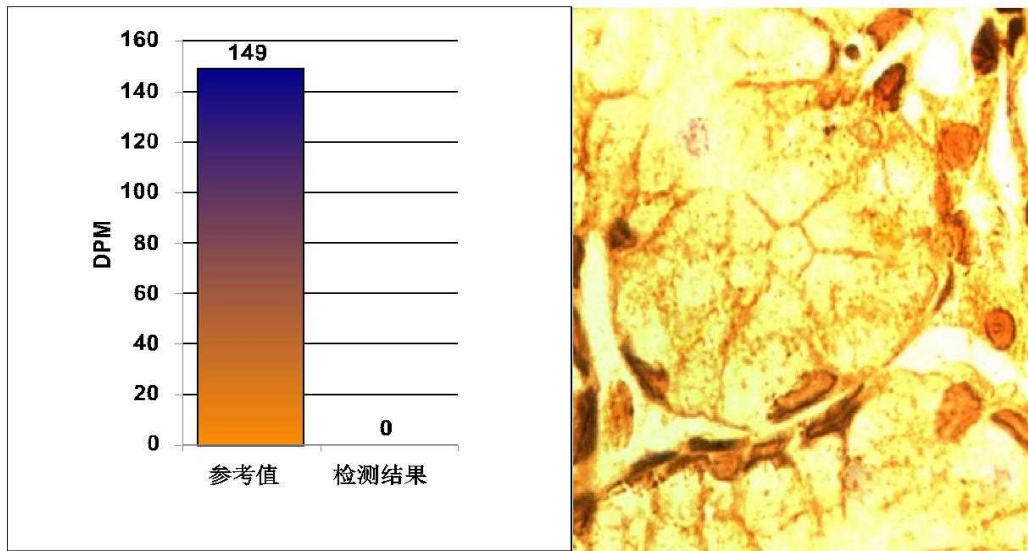
妇科细胞学是筛查项目, 出于技术原因, 可能会有假阴性结果, 本检测仅对来样负责, 如果对结果有疑义, 请在收到报告 7 天内与我们联系。

大同瑞慈康复医院

¹⁴C呼气试验检验报告

姓名	靳为民2	年龄	71	性别	女
住院号		日期	2024-11-12 9:32:2	电话	
送检医生	曹居杰	样品编号	00145	编号	2212120548

¹⁴C呼气试验



阳性参考值 (Disintegrations Per Minute(DPM)):

DPM值:	dpm > 2499	阳性++++
	1499 < dpm ≤ 2499	阳性+++
	499 < dpm ≤ 1499	阳性++
	149 < dpm ≤ 499	阳性
	dpm ≤ 99	阴性
	99 < dpm ≤ 149	不确定

检测结果: **dpm= 0** **阴性**

本检查结果仅供临床参考，仅针对本次检查，不作医疗证明

温馨提示:

检测医生: _____ 曹居杰

大同瑞慈健康体检

骨密度检测报告

患者信息

患者ID: 2212120548
姓名: 靳为民2-T
出生年月日: 1978-10-28

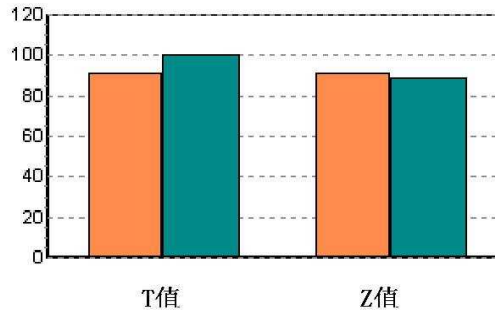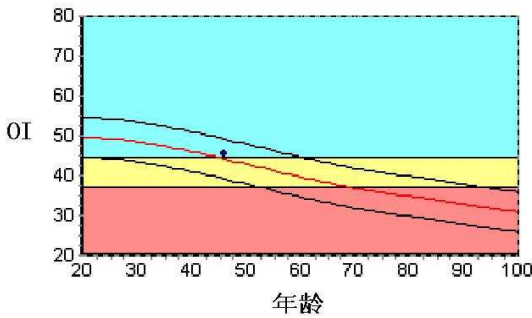
年龄: 46
性别: 女
测定部位(右/左): 右

测定结果

测定日期: 2024-11-12

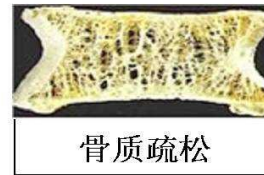
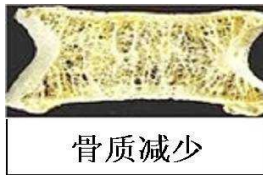
测试编号: 1/1

受测者 平均值



数据库:	Asia	成人比:	91.2	%
OI:	45.3	同龄比:	102.5	%
SOS:	1367.8 m/s	OPR:	N/A	%
T值:	-0.87			
Z值:	0.23			

结果分析



注解

以上结论仅供参考

科室:

医生签名:

医院地址 大同瑞慈健康体检
地址 大同市平城区魏都大道79号

联系电话 0352-2824444
操作者 名燕凌

Rich 大同瑞慈康复医院
超声诊断图文报告

流水号: 2212120548

超声号: 1744956

姓名: 靳为民 2

年龄: 71 岁

性别: 女

检查设备: Vivid E95

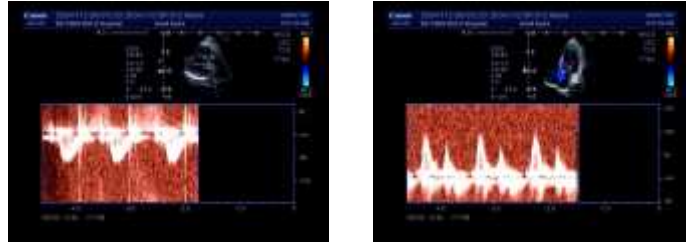
体检号: 408152

申请医院: 本院

体检科室: 体检科

检查部位: 心脏彩超

经典图像:



影像所见:

超声测量 (单位: mm)

升主动脉内径 26 (32±3mm)

左房内径 23 (35mm)

室间隔 10 (8-11mm)

左室内径 42 (47±4mm)

左室后壁 9 (8-11mm)

EF57% (50-80%)

右室内径 25 (36±4mm)

右房内径 28 (36±4mm)

FS30% (28-41%)

主肺动脉内径 20 (23±3mm)

升主动脉内径正常, 心脏各腔室大小正常, 室间隔厚度正常, 左室壁未见明显节段性运动异常, 各瓣膜及启闭功能未见明显异常, 舒张期二尖瓣口血流频谱 E/A>1, 心包腔未见积液。

影像诊断:

心脏结构及功能未见明显异常

报告医师: 侯爱兰

检查日期: 2024-11-12

审核医师: 侯爱兰

报告日期: 2024-11-12



注: 本报告仅供临床医生参考!

地址: 大同市魏都大道 79 号。若有疑问, 请致电: 0352---2830580

Rich 大同瑞慈康复医院
超声诊断图文报告

流水号: 2212120548

超声号: 1744939

姓名: 靳为民 2

年龄: 71 岁

性别: 女

检查设备: Vivid E95

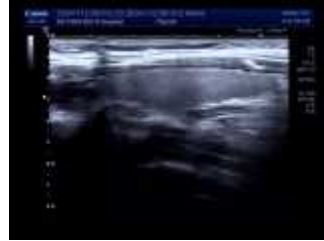
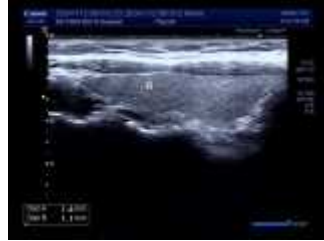体检号: 408152

申请医院: 本院

体检科室: 体检科

检查部位: 甲状腺彩超

经典图像:



影像所见:

甲状腺双侧叶形态正常, 包膜完整, 右侧叶上极探及囊性回声, 大小约 0.2*0.1cm, 边界清, 余实质回声均匀, CDFI: 未见异常血流信号。
双侧颈部未见明显肿大淋巴结。

影像诊断:

甲状腺右侧叶结节 TI-RADS 2 级

报告医师: 侯爱兰

检查日期: 2024-11-12

审核医师: 侯爱兰

报告日期: 2024-11-12



注: 本报告仅供临床医生参考!

地址: 大同市魏都大道 79 号。若有疑问, 请致电: 0352-2830580

Rich 大同瑞慈康复医院
超声诊断图文报告

流水号: 2212120548

超声号: 1744948

姓名: 靳为民 2

年龄: 71 岁

性别: 女

检查设备: Vivid E95

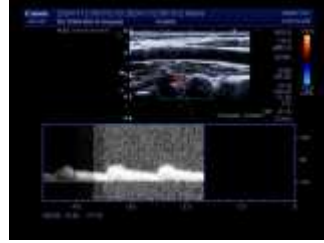
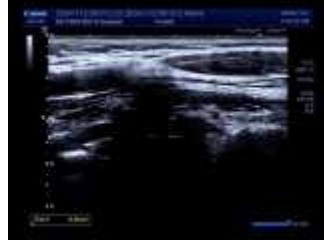
体检号: 408152

申请医院: 本院

体检科室: 体检科

检查部位: 颈部血管彩超

经典图像:



影像所见:

右锁骨下动脉起始处、双侧颈总动脉、颈内、颈外动脉起始段内中膜不增厚, 内壁欠光滑, 管壁未见明确强回声斑。
CDFI: 血流充盈好。PW: 频谱形态正常。

双侧椎动脉走行正常, 椎动脉内径正常, 管壁不厚, 管腔内为无回声, CDFI: 血流充盈好。PW: 频谱正常。

影像诊断:

双侧颈动脉、椎动脉未见明显异常

报告医师: 侯爱兰

检查日期: 2024-11-12

审核医师: 侯爱兰

报告日期: 2024-11-12



注: 本报告仅供临床医生参考!

地址: 大同市魏都大道 79 号。若有疑问, 请致电: 0352---2830580

Rich 大同瑞慈康复医院
超声诊断图文报告

流水号: 2212120548

超声号: 1744954

姓名: 靳为民 2

年龄: 71 岁

性别: 女

检查设备: Vivid E95

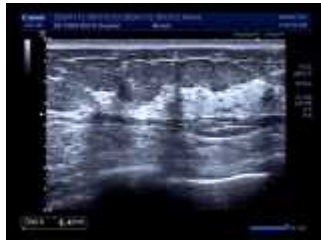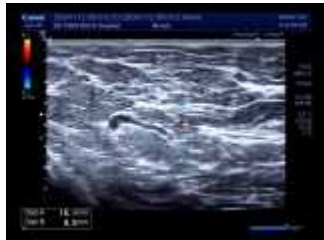体检号: 408152

申请医院: 本院

体检科室: 体检科

检查部位: 乳腺彩超

经典图像:



影像所见:

双侧乳腺腺体层次清晰, 右乳腺体厚 0.5cm, 左乳腺体厚 0.8cm, 乳导管未见扩张, 左乳 11 点探及囊性回声, 大小约 0.3*0.1cm, 边界清, CDFI: 未见异常血流信号。

右侧腋下探及低回声结节, 大小约 1.5*0.8cm, 边界清, 左侧腋下未见明显肿大淋巴结。

影像诊断:

1. 左乳结节 TI-RADS 2 级
2. 右侧腋下淋巴结可见

报告医师: 侯爱兰

检查日期: 2024-11-12

审核医师: 侯爱兰

报告日期: 2024-11-12



注: 本报告仅供临床医生参考!

地址: 大同市魏都大道 79 号。若有疑问, 请致电: 0352-2830580

Rich 大同瑞慈康复医院
超声诊断图文报告

流水号: 2212120548

超声号: 1744958

姓名: 靳为民 2

年龄: 71 岁

性别: 女

检查设备: Vivid E95

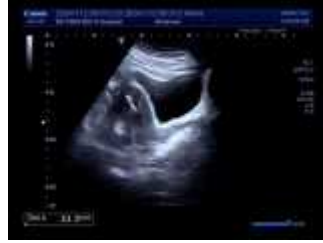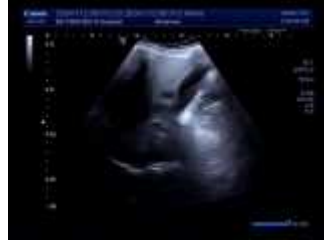体检号: 408152

申请医院: 本院

体检科室: 体检科

检查部位: 全腹彩超

经典图像:



影像所见:

肝脏大小形态正常, 包膜光滑完整, 实质回声致密增强, 肝内管道系统走行欠清晰, 门静脉及肝内胆管不扩张。
胆囊大小形态正常, 壁不厚、光滑, 囊内透声好, 肝外胆管不扩张。
胰腺大小形态正常, 实质回声均匀, 主胰管不扩张。
脾脏大小形态正常, 实质回声均匀, 脾门静脉不宽。
双肾大小形态正常, 皮髓质分界清晰, 集合系统未见分离, 双侧输尿管未见扩张。

影像诊断:

脂肪肝 (中度)

报告医师: 侯爱兰

检查日期: 2024-11-12

审核医师: 侯爱兰

报告日期: 2024-11-12



注: 本报告仅供临床医生参考!

地址: 大同市魏都大道 79 号。若有疑问, 请致电: 0352-2830580

姓名: 靳为民 2

年龄: 71 岁

性别: 女

检查设备: 西门子量子双源 CT

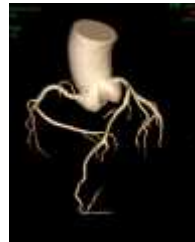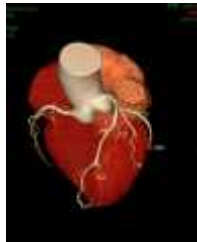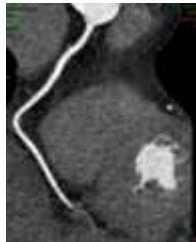体检号: 408152

申请医院: 本院

体检科室: 体检科

检查部位: 冠状动脉 CTA

经典图像:



影像所见:

冠状动脉起源正常, 冠状动脉发育呈右优势型。

左冠状动脉主干、前降支、对角支及回旋支管壁光滑, 未见钙化及非钙化斑块, 管腔未见狭窄及闭塞。

右冠状动脉、后降支及左室后支管壁光滑, 未见钙化及非钙化斑块, 管腔未见狭窄及闭塞。

影像诊断:

双源 CT 冠状动脉成像未见病变征象

[提示] 冠状动脉狭窄程度表述: 轻度 (25-49%) 中度 (50-69%) 重度 (70-99%) 闭塞 (100%)

报告医师: 张剑峰

检查日期: 2024-11-12

审核医师: 苗来生

报告日期: 2024-11-12