



2212120543

大同瑞慈健康体检

报 告 册

体检编号	408147	工号	6
姓名	任冬梅		
性别	女	年龄	61岁
单位	丰镇市税务局		
部门	丰镇市税务局		
联系电话	13134744088		
体检日期	2024-07-01		

尊敬的任冬梅女士您好！

首先，瑞慈健康体检全体员工欢迎您的光临，并对您的信任表示衷心的感谢！

您于 2024-07-01 （体检编号：408147）完成健康检查，本机构的各科医生已根据您的体检项目及结果，汇总成此份健康体检报告，并经总检医生审核。据此提出对您健康状况的综合分析及建议。

瑞慈健康体检倡导“大健康、大康复”，提出“健康是第一财富（Rich）”的人文理念。希望您仔细阅读并妥善地保管此份健康体检报告，并认真关注报告中的提示与建议，若您对报告内容有任何疑问，可直接与瑞慈健康体检客服部联系，进一步咨询。

健康体检咨询电话：**0352-2824444**

客户服务咨询电话：**0352-2830597**

400-6112995

瑞慈健康体检报告由下列内容组成：

第一部分：主检报告

第二部分：分科分项结果

第三部分：检验报告

第四部分：附表

主检报告

检查综述

- 【身高、体重、血压】 (1) 血压 142/93：本次测量血压偏高
- 【血常规（五分类）】 嗜碱性粒细胞绝对值(BA#) 偏高($0.07 \times 10^9/L$) 嗜碱性粒细胞百分比(BA%) 偏高(1.7%)
- 【生化全项 1】 尿酸(UA) 偏高($343.00 \mu\text{mol/L}$) 钙(Ca) 偏高(2.84 mmol/L) 总胆固醇(CHOL) 偏高(5.52 mmol/L)
- 【妇科内诊】 (1) 宫颈：宫颈糜烂 宫颈：宫颈触之出血
- 【心脏彩超】 二尖瓣、三尖瓣微量返流
- 【甲状腺彩超】 甲状腺右侧叶结节 TI-RADS 3级
- 【全腹彩超】 1. 轻度脂肪肝 2. 子宫多发肌瘤
- 【人乳头瘤病毒检查（HPV）】 HPV 高危亚型 68(阳性(+)) HPV 低危亚型 42(阳性(+))

医生建议

【本次测量血压偏高】：

- 高血压是指收缩期和（或）舒张期动脉血压高于正常，并连续三次不同日测量，血压都高于正常标准，可确定患高血压病。
- 高血压的发病与遗传、精神过度紧张、肥胖、吸烟、酗酒、嗜盐等因素有关。血压持久增高，可导致心、脑、肾等脏器的损害。
- 原发性高血压由于目前原因不明（部分与遗传有关），须终身服药降压。高血压主要危害心、脑血管和肾脏。一旦确诊“高血压”就要终生服药。
- 平时应低盐（每天 5~10g）、低脂饮食（少吃动物脂肪与内脏）；忌烟限酒。遵照医嘱坚持服药，定期测量血压，宜控制在 140/90mmHg 以下，若合并有糖尿病和肾病，要把血压控制在 130/80mmHg 以下。
- 血压到正常水平时，说明此时选用的降压药和治疗方案基本合适，但并不意味着高血压已被“治愈”，应坚持治疗。若盲目自行停药或间断服药，常会使血压波动很大，而加重心、脑、肾和血管的损害。
- 建议您密切关注血压，保持心情舒畅，劳逸结合，适量运动，控制体重，避免过度劳累、情绪激动等。改进生活方式，适当低盐、低脂、低胆固醇饮食，戒烟酒。必要时心血管专科诊治。

【嗜碱性粒细胞绝对值(BA#) 偏高】：

- 供内科结合临床参考。

【嗜碱性粒细胞百分比(BA%) 偏高】：

- 供内科结合临床参考。

【尿酸(UA) 偏高】：

- 尿酸(UA) 是体内嘌呤代谢的最终产物。食物中的核酸分解生成嘌呤，体内组织中的核酸分解成嘌呤核苷，嘌呤和嘌呤核苷经过分解脱氨及氧化作用生成尿酸(UA)。
- 大部分的尿酸由肾脏排出，其余在肝脏分解破坏或随胆汁排泄。肾脏在排泄尿酸过程中，由肾小球滤出尿酸，若肾功能不好的人，排泄功能差，尿中排出的尿酸少了，血尿酸就会增高。

(3)常见于肾脏疾病（如急慢性肾炎、肾结核、肾积水晚期等）；还可见于长期吃高嘌呤食物，如动物内脏、海鲜、贝类等，这种情况下，若不控制饮食，导致嘌呤长期偏高，即使肾功能正常，也会受高浓度尿酸的影响。

(4)另外，需要警惕的是，若尿酸长期偏高，会由尿酸盐结晶沉积引起痛风性关节炎、慢性间质性肾炎，血尿酸增高是诊断痛风的主要依据。

(5)应避免食用含嘌呤高的食物，如各种动物内脏、豆制品、海鲜等，不要喝酒，尤其是啤酒。忌酸性食物，忌醋，多喝水，每日尿量在2公升以上，碱化尿液。

(6)必要时在肾内科医生指导下进行降尿酸治疗，定期复查。

【钙(Ca)偏高】：

(1)多见于甲状旁腺机能亢进症、VitD过多症、多发性骨髓瘤、结节病引起肠道过量吸收钙等；

(2)建议复查后往内科复诊，结合临床考虑，必要时进一步检查；

(3)定期复查。

【总胆固醇(CHOL)偏高】：

(1)总胆固醇是脂质的主要成分之一，其数量受年龄、家族、性别、饮食、遗传等多种因素影响。总胆固醇对人体生长发育以及新陈代谢有重要的作用，正常值是2.59-5.20mmol/L。

(2)总胆固醇升高后，会增加类脂物质的堆积，会产生更多的血管斑块，进而增加心脑血管疾病的风险。大于5.21-5.69mmol/L是胆固醇的临界偏高，即使是一个完全健康的人，只要总胆固醇>7.2mmol/L或低密度脂蛋白>4.9mmol/L，未来发生心脑血管的风险就明显增高，应该马上治疗。

(3)总胆固醇升高根据病因可分为两大类：一是原发性，是由于遗传因素缺陷所致，另一种是继发性，可引起其升高的疾病主要有糖尿病、高血压、甲减、肝肾疾病等。

(4)降低总胆固醇的治疗中，原发性偏高应积极应用降脂药，曾经选择他汀类药物，胆固醇任不能达标的，可联合用药（如依折麦布等）。

(5)如果总胆固醇偏高，且患者有糖尿病、高血压、甲减、肝肾疾病或者已经发生心脑血管疾病的人更应积极用药，控制降低疾病风险。

(6)戒烟，增强运动，采用低脂、低糖饮食，少食富含脂肪、胆固醇及饱和脂肪酸的食物，多进食蔬菜、水果、豆制品、粗粮、鱼和高纤维食品。

(7)必要时在医师指导下使用降脂药物治疗，并前往内分泌科复诊。

【宫颈触之出血】：

(1)建议妇科诊治。

【宫颈糜烂】：

(1)宫颈糜烂是慢性宫颈炎最常见的一种病理改变。由于宫颈表面的鳞状上皮长期浸于碱性炎症分泌物中而剥脱，被宫颈管内柱状上皮所代替，因柱状上皮薄，可显露皮下血管，宫颈表面呈红色，通称宫颈糜烂。

(2)宫颈糜烂根据糜烂面积大小，可将宫颈糜烂分为三度，轻度指糜烂面小于整个宫颈的1/3；中度指糜烂面占整个宫颈的1/3-2/3；重度指糜烂面超过整个宫颈的2/3。

(3)宫颈糜烂根据类型分为单纯性糜烂，在炎症初期，糜烂面光滑；颗粒状糜烂，因腺体及间质增生，表面凹凸不平，呈颗粒状；乳头状糜烂，增生更显著，呈乳头状。

(4)以局部治疗为主，主要有药物局部治疗和物理治疗。

(5)请在妇科医生指导下规范治疗，并定期复查。

【二尖瓣、三尖瓣微量返流】：

(1)建议心血管内科诊断治疗。

【甲状腺右侧叶结节】：

(1)甲状腺结节是一种常见的甲状腺疾病，很多甲状腺疾病可表现为结节，如可由甲状腺退行性变、炎症、自身免疫性及新生物等多种病变所致。甲状腺结节在各个年龄段的男女人群中均可见到，但中年女性中较多。

(2)甲状腺结节分良性和恶性两大类，良性的占绝大多数，恶性者不足1%，判断甲状腺结节的良恶主要依靠病史、体格检查、放射性核素扫描、穿刺细胞学检查。

(3) 建议往外科就诊，进一步检查，明确诊断，结合临床诊治并定期复查。

【轻度脂肪肝】：

- (1) 脂肪肝是指肝脏被脂肪浸润，为一种多病因引起的获得性疾病。
- (2) 脂肪肝是以肝细胞脂肪变性和脂肪蓄积为病理特征，最常见易患因素有超重或肥胖、进食油腻食物、高脂血症（尤其甘油三酯升高）、营养失调（营养过量或不足）、饮酒、高脂血症、少运动、糖耐量异常、减肥造成体重急剧下降、营养不良、中毒和药物等。
- (3) 当肝内脂类（主要为甘油三酯）含量超过肝重的 5% 时为脂肪肝。脂肪肝是一个常见的临床现象，不是一个独立性的疾病。
- (4) 值得注意的是，过多的脂肪在肝组织、肝细胞内浸润，引起肝细胞肿大，严重可致肝硬化。脂肪肝是可逆性的，合理饮食、运动及治疗后可恢复。
- (5) 合理控制饮食，控制总摄入量，低盐、低脂和低糖类饮食，少吃动物内脏，多吃蔬菜水果；
- (6) 控制危险因素，如控制体重、改善胰岛素抵抗、调整血脂紊乱，戒酒、戒烟，坚持长期有氧运动，加强体育锻炼；
- (7) 定期复查腹部彩超、血脂、肝功能。

【子宫多发肌瘤】：

- (1) 建议妇科诊治。
- (2) 子宫肌瘤为女性生殖器中最常见的良性肿瘤，确切病因尚不明了，可能与女性激素有关。肌瘤小且无症状时可不处理，随防观察。如有症状，或肌瘤增大较明显时，可手术治疗。

【HPV 高危亚型 68(阳性(+)) HPV 低危亚型 42(阳性(+))】：

- (1) 建议妇科诊断治疗

汇总医生： 樊兴国

主检日期： 2024-07-02

主检医生：

分科结果

身高、体重、血压

项目名称	检查结果	项目名称	检查结果
身高	163cm	体重	59kg
血压	142/93mmHg		

***小结：**

(1) 血压 142/93：本次测量血压偏高

操作员：杨柳庆 检查日期：2024-07-01 检查医生：名燕凌

妇科内诊

项目名称	检查结果	项目名称	检查结果
外阴	正常	尿道口	正常
阴道	通畅	子宫	正常
附件	正常	宫颈	轻度糜烂&触之出血
后穹窿	正常		

***小结：**

(1) 宫颈：宫颈糜烂 宫颈：宫颈触之出血

操作员：薛荣丽 检查日期：2024-07-01 检查医生：薛荣丽

检验报告

尿液分析+尿沉渣

项目名称	检查结果	单位	参考值	提示
白细胞尿	0	个/ul	0--13	
上皮细胞(EC)	0	/HP	0--28	
管型(CAST)	0	个/ul	0--1	
霉菌(尿)	0	/HP	0--0	
结晶	0	/HP	0--10	
透明度(CLA)	清亮			
胆红素(BIL)	-		阴性	
隐血(ERY)	-		阴性	
小圆上皮细胞(SRC)	0	个/ul	0--0	
维生素C	-		阴性	
异常红细胞	0	个/ul	0--3	
红细胞(正常)	0	个/ul	0--6	
鳞状上皮细胞	0	个/ul	0--0	
粘液丝	0	个/ul	0--0	
颜色(Colour)	淡黄色			
尿葡萄糖(GLU)	-		阴性	
酮体(KET)	-		阴性	
比重(SG)	1.020		1.003--1.030	
酸碱度(PH)	6.5		4.5--8.0	
尿蛋白质(PRO)	-		阴性	
尿胆原(URO)	-		阴性	
亚硝酸盐(NIT)	-		阴性	
红细胞(尿)(RBC)	0	个/ul	0--6	
尿白细胞(LEU)	-		阴性	

*小结:

未见异常

操作员：乔叶 检查日期：2024-07-01 检查医生：陈建国

血常规（五分类）

项目名称	检查结果	单位	参考值	提示
白细胞(WBC)	4.23	10 ⁹ /L	3.5--9.5	
淋巴细胞绝对值(LY#)	1.44	10 ⁹ /L	1.1--3.2	
淋巴细胞百分比(LY%)	34.0	%	20--50	
中性粒细胞绝对值(GR#)	2.40	10 ⁹ /L	1.8--6.3	
中性粒细胞百分比(GR%)	56.7	%	40--75	
嗜碱性粒细胞绝对值(BA#)	0.07	10 ⁹ /L	0--0.06	↑
嗜碱性粒细胞百分比(BA%)	1.7	%	0--1.0	↑
嗜酸性粒细胞绝对值(EO#)	0.14	10 ⁹ /L	0.02--0.52	
嗜酸性粒细胞百分比(EO%)	3.3	%	0.4--8.0	
血小板(PLT)	229	10 ⁹ /L	125--350	
血小板分布宽度(PDW)	15.9	%	15--17	
平均血小板体积(MPV)	9.6	fl	6.0--14.0	
血小板压积(PCT)	0.221	%	0.11--0.28	
红细胞(RBC)	4.66	10 ¹² /L	3.8--5.1	
血红蛋白	135	g/L	115--150	
红细胞压积(HCT)	41.2	%	35--45	
红细胞平均体积(MCV)	88.4	fl	82--100	
平均血红蛋白含量(MCH)	28.9	pg	27--34	
平均血红蛋白浓度(MCHC)	327	g/L	316--354	
单核细胞绝对值(MO#)	0.18	10 ⁹ /L	0.1--0.60	
单核细胞百分比(MO%)	4.3	%	3--10	
红细胞分布宽度标准差	42.5	fl	35--56	

(RDW-SD)				
红细胞分布宽度变异系数 (RDW-CV)	12.8	%	10.6--16.6	
大血小板比率	22.5	%	11--45	
大血小板数目	52	10 ⁹ /L	30--90	
未成熟粒细胞数目	0.00	10 ⁹ /L	0--999	
未成熟粒细胞百分比	0.1	%	0--100	
有核红细胞数目	0.000	10 ⁹ /L	0--9999	
有核红细胞百分比	0.00	/100WBC	0--9999	

***小结:**

嗜碱性粒细胞绝对值(BA#)偏高(0.07 10⁹/L) 嗜碱性粒细胞百分比(BA%)偏高(1.7 %)

操作员：乔叶 检查日期:2024-07-01 检查医生:陈建国

生殖道微生态

项目名称	检查结果	单位	参考值	提示
线索细胞	-			
清洁度	II			
上皮细胞(白带)	+			
滴虫	-			
G-球菌	-			
霉菌	-			
G-杆菌	-			
G+杆菌	-			
G+球菌	-			

***小结:**

未见异常

操作员：余雅倩 检查日期:2024-07-02 检查医生:陈建国

生化全项 1

项目名称	检查结果	单位	参考值	提示
碳酸氢根(HCO3)	24.3	mmol/L	22--29	
总蛋白(T PROT)	65.9	g/L	65--85	
白蛋白(ALB)	44.70	g/L	40--55	
球蛋白(GLB)	21.20	g/L	15--35	
白蛋白/球蛋白(ALB/GLB)	2.11		1.0--2.5	
碱性磷酸酶(ALP)	134.0	U/L	50--135	
肌酐(CREA)	68.00	umol/L	41--81	
尿酸(UA)	343.00	umol/L	140--340	↑
钾(K)	4.00	mmol/L	3.5--5.5	
钠(Na)	143.4	mmol/L	136--145	
氯(Cl)	103.3	mmol/L	96--108	
钙(Ca)	2.84	mmol/L	2.11--2.52	↑
乳酸脱氢酶(LDH)	142.00	U/L	120--250	
淀粉酶(AMY)	75.00	IU/L	35--135	
葡萄糖(GLU)	5.46	mmol/L	3.89--6.1	
总胆红素(TBIL)	20.10	umol/L	0--21	
直接胆红素(DBIL)	3.8	umol/L	0--8.0	
间接胆红素(IBIL)	16.30	umol/L	0--17.39	
丙氨酸氨基转移酶(ALT)	15.00	U/L	7--40	
门冬氨酸氨基转移酶(AST)	19.00	U/L	13--35	
尿素测定 (Urea)	7.10	mmol/L	3.1--8.8	
肌酸激酶(CK)	55.00	U/L	40--200	
α-羟丁酸脱氢酶	135.00	U/L	72--182	
C 反应蛋白	0.50	mg/dl	0--3	
动脉硬化指数	2.32		1.31--3.19	
谷草比谷丙	1.27		0.4--2.5	

总胆固醇(CHOL)	5.52	mmol/L	2.59--5.2	↑
甘油三脂(TG)	0.75	mmol/L	0.7--1.7	
低密度脂蛋白(LDL)	3.01	mmol/L	0--4.13	
高密度脂蛋白(HDL)	1.30	mmol/L	0.77--1.55	

***小结:**

尿酸(UA)偏高(343.00 umol/L) 钙(Ca)偏高(2.84 mmol/L) 总胆固醇(CHOL)偏高(5.52 mmol/L)

操作员：刘慧芳 检查日期:2024-07-01 检查医生:陈建国

人乳头瘤病毒检查 (HPV)

项目名称	检查结果	单位	参考值	提示
HPV 高危亚型 16	阴性(-)		阴性	
HPV 高危亚型 18	阴性(-)		阴性	
HPV 高危亚型 31	阴性(-)		阴性	
HPV 高危亚型 26	阴性(-)		阴性	
HPV 高危亚型 33	阴性(-)		阴性	
HPV 高危亚型 35	阴性(-)		阴性	
HPV 高危亚型 39	阴性(-)		阴性	
HPV 高危亚型 45	阴性(-)		阴性	
HPV 高危亚型 51	阴性(-)		阴性	
HPV 高危亚型 52	阴性(-)		阴性	
HPV 高危亚型 53	阴性(-)		阴性	
HPV 高危亚型 56	阴性(-)		阴性	
HPV 高危亚型 58	阴性(-)		阴性	
HPV 高危亚型 59	阴性(-)		阴性	
HPV 高危亚型 66	阴性(-)		阴性	
HPV 高危亚型 68	阳性(+)		阴性	*
HPV 高危亚型 73	阴性(-)		阴性	
HPV 高危亚型 82	阴性(-)		阴性	

HPV 低危亚型 6	阴性(-)		阴性	
HPV 低危亚型 11	阴性(-)		阴性	
HPV 低危亚型 42	阳性(+)		阴性	*
HPV 低危亚型 43	阴性(-)		阴性	
HPV 低危亚型 81	阴性(-)		阴性	

***小结:**

HPV 高危亚型 68(阳性(+)) HPV 低危亚型 42(阳性(+))

操作员：祁佳佳 检查日期:2024-07-02 检查医生:康建忠

大同现代医学检验实验室

液基薄层细胞学图文报告

ID: 2024101645

病理号: 094943

姓名: 任冬梅

性别: 女

年龄: 61岁

送检科室: 体检科

电话号码: 13134744088

床号:

病历号:

体检号: 2212120543

送检医院: 大同瑞慈康复体检

送检日期: 2024-07-01

末次月经:

送检医生:

采样日期:

报告日期: 2024-07-01

标本满意度: 满意

细胞量: >40%

红细胞:

经期样本:

颈管细胞:

化生细胞:

鳞状细胞:

宫颈柱状细胞:

未见上皮内病变/恶性细胞:

正常范围内:

良性反应性改变:

- 炎症:
- 放疗:
- 妊娠:
- 萎缩性:
- 宫内避孕器:
- 其他:

- 轻度:
- 中度:
- 重度:

病原体: 滴虫感染: 念珠菌感染: 细菌感染:

提示 HPV 感染: 疱疹病毒感染:

鳞状上皮细胞分析:

- 非典型鳞状细胞:
- 倾向上皮内瘤变:
 - 倾向良性反应性改变:
 - 不能明确意义(ASC-US):
 - 不排除高度病变(ASC-H):

上皮内低度病变: 鳞癌:

上皮内高度病变:

- CIN2:
- CIN3:

腺上皮细胞分析:

非典型腺细胞:

- 宫内膜:
- 来源不明:

非典型腺细胞(宫颈管):

- 倾向原位腺癌:
- 不能明确意义:
- 倾向良性反应性改变:

腺癌:

- 宫颈管:
- 宫内膜:
- 其它:

炎细胞:

- 轻度:
- 中度:
- 重度:

可疑腺癌:

诊断意见: 未见上皮内病变或恶性细胞 (NILM)。

建议:

报告医师: 张荣生

地址: 大同市魏都大道 79 号, 本报告医师签字后有效
咨询: 0352-2830587 4006-122-995

妇科细胞学是筛查项目, 出于技术原因, 可能会有假阴性结果, 本检测仅对来样负责, 如果对结果有疑义, 请在收到报告 7 天内与我们联系。

大同瑞慈康复医院 12导联心电图报告

任冬梅 女 61岁

体检号:408147

病床号:

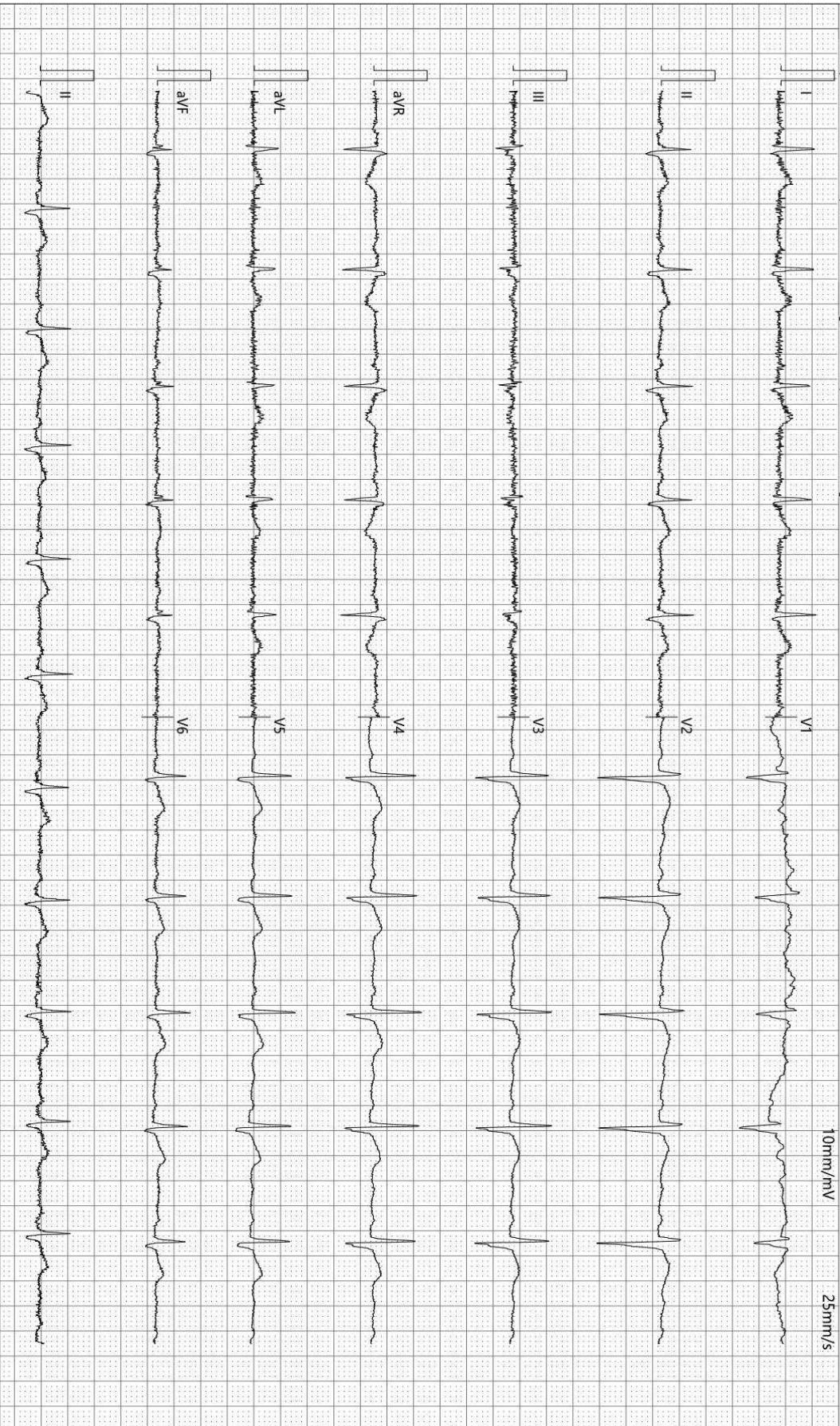
诊断结果:

- 1.窦性心律
- 2.大致正常心电图

诊断医生:

张之生

HR : 66bpm [60 ~ 100bpm]
 P : 111 ↑ ms [0 ~ 110ms]
 PR : 188ms [120 ~ 200ms]
 QRS : 109 ↑ ms [60 ~ 100ms]
 QT/QTc : 392/411ms [320 ~ 440/0 ~ 460ms]
 P/QRS/T : 46/19/16deg. [0 ~ 75/-30 ~ 90/0 ~ 75deg]
 RV5/SV1 : 0.761/0.621mV [0.0 ~ 2.5/0.0 ~ 2.0mV]



检查时间:2024-07-01 09:07:10

诊断时间:2024-07-01 09:19:55

SEMIP V1.90

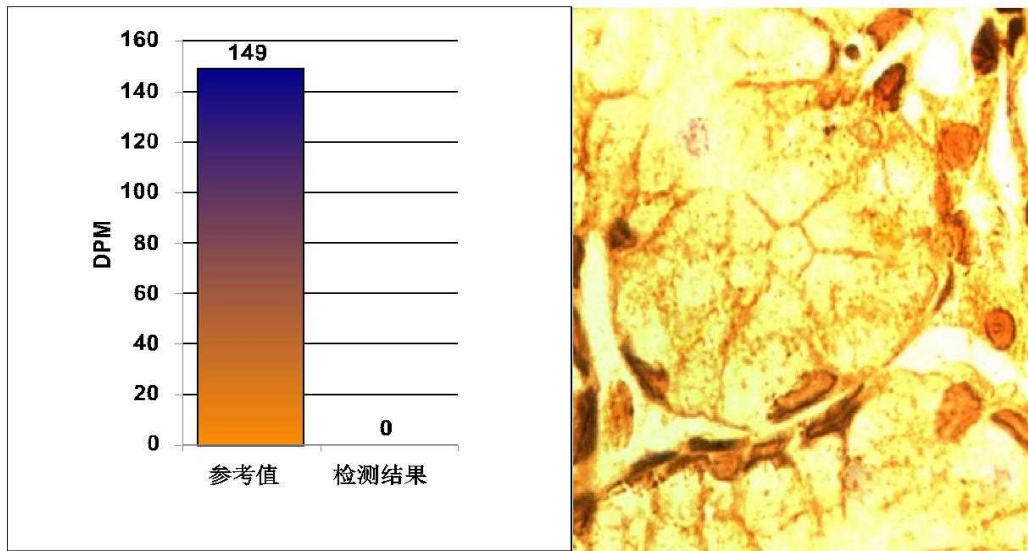
仅供临床参考

大同瑞慈康复医院

¹⁴C呼气试验检验报告

姓名	任冬栢	年龄	61	性别	女
住院号		日期	2024-07-01 9:54:1	电话	
送检医生	曹居杰	样品编号	09553	编号	2212120543

¹⁴C呼气试验



阳性参考值 (Disintegrations Per Minute(DPM)):

DPM值:	dpm > 2499	阳性++++
	1499 < dpm ≤ 2499	阳性+++
	499 < dpm ≤ 1499	阳性++
	149 < dpm ≤ 499	阳性
	dpm ≤ 99	阴性
	99 < dpm ≤ 149	不确定

检测结果: **dpm= 0** **阴性**

本检查结果仅供临床参考，仅针对本次检查，不作医疗证明

温馨提示:

检测医生: _____ 曹居杰

双源 CT 诊断图文报告

流水号: 2212120543

影像号: CT20240701048

姓名: 任冬梅

年龄: 61 岁

性别: 女

检查设备: 西门子量子双源 CT

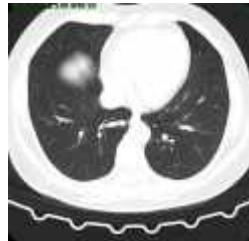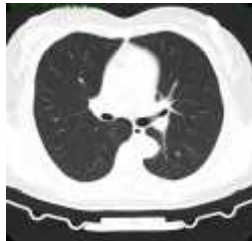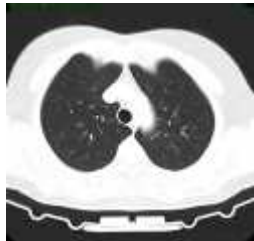体检号: 408147

申请医院: 本院

体检科室: 体检科

检查部位: 肺部双源 CT

经典图像:



影像所见:

胸廓对称, 骨性肋骨完整, 胸壁软组织结构良好, 两肺支气管血管纹理走行分布良好, 支气管束结构清晰, 双肺通气良好。肺门结构未见异常。纵隔无偏移, 段以上支气管通畅。心影及大血管形态结构正常, 纵隔内未见肿大淋巴结。胸膜未见异常。

影像诊断:

胸部未见明显异常

报告医师: 剧艳军

检查日期: 2024-07-01

审核医师: 剧艳军

报告日期: 2024-07-01

超声诊断图文报告

流水号: 2212120543

影像号: 1600605

姓名: 任冬梅

年龄: 61 岁

性别: 女

检查设备: Vivid E95

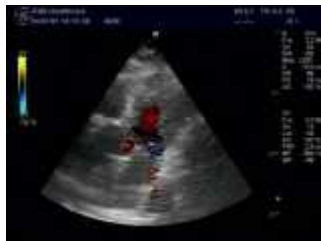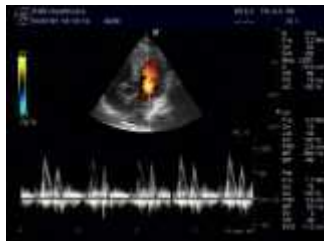体检号: 408147

申请医院: 本院

体检科室: 体检科

检查部位: 心脏彩超

经典图像:



影像所见:

超声测量 (单位: mm)

升主动脉内径 25 (32±3mm)

左房内径 26 (35mm)

室间隔 9 (8-11mm)

左室内径 47 (47±4mm)

左室后壁 9 (8-11mm)

EF67% (50-80%)

右室内径 27 (36±4mm)

右房内径 29 (36±4mm)

FS36% (28-41%)

主肺动脉内径 20 (23±3mm)

升主动脉内径正常, 心脏各腔室大小正常, 室间隔厚度正常, 左室壁未见明显节段性运动异常, 二尖瓣、三尖瓣回声正常, 收缩期房侧可见微量返流信号, 余瓣膜及启闭功能未见明显异常, 舒张期二尖瓣口血流频谱 E/A>1, 心包腔未见积液。

影像诊断:

二尖瓣、三尖瓣微量返流

报告医师: 李菊蓉

检查日期: 2024-07-01

审核医师: 李菊蓉

报告日期: 2024-07-01

超声诊断图文报告

流水号: 2212120543

影像号: 1600599

姓名: 任冬梅

年龄: 61岁

性别: 女

检查设备: Vivid E95

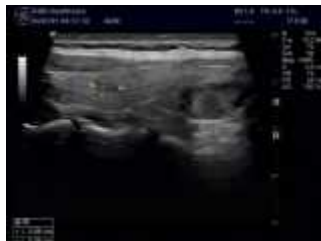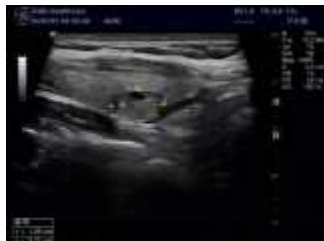体检号: 408147

申请医院: 本院

体检科室: 体检科

检查部位: 甲状腺彩超

经典图像:



影像所见:

甲状腺双侧叶形态正常, 包膜完整, 右侧叶探及两个囊实性结节, 大小分别约 1.1*0.7cm、0.6*0.3cm, 均形态规则, 边界清, CDFI: 未探及血流信号, 余实质回声均匀。

双侧颈部未见明显肿大淋巴结。

影像诊断:

甲状腺右侧叶结节 TI-RADS 3级

报告医师: 李菊蓉

检查日期: 2024-07-01

审核医师: 李菊蓉

报告日期: 2024-07-01

超声诊断图文报告

流水号: 2212120543

影像号: 1600601

姓名: 任冬梅

年龄: 61 岁

性别: 女

检查设备: Vivid E95

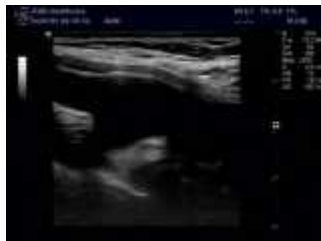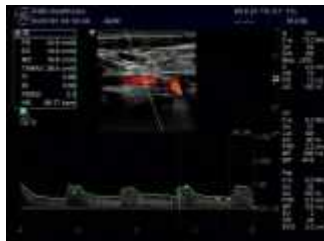体检号: 408147

申请医院: 本院

体检科室: 体检科

检查部位: 颈部血管彩超

经典图像:



影像所见:

右锁骨下动脉起始处、双侧颈总动脉、颈内、颈外动脉起始段内中膜不增厚, 内壁欠光滑, 管壁未见明确强回声斑。CDFI: 血流充盈好。PW: 频谱形态正常。

双侧椎动脉走行正常, 椎动脉内径正常, 管壁不厚, 管腔内为无回声, CDFI: 血流充盈好。PW: 频谱正常。

	内径 mm	流速 cm/s	RI
左侧椎动脉	3.3	44.9	0.56
右侧椎动脉	3.1	43.2	0.55

影像诊断:

双侧颈动脉、椎动脉未见明显异常

报告医师: 李菊蓉

检查日期: 2024-07-01

审核医师: 李菊蓉

报告日期: 2024-07-01

超声诊断图文报告

流水号: 2212120543

影像号: 1600603

姓名: 任冬梅

年龄: 61 岁

性别: 女

检查设备: Vivid E95

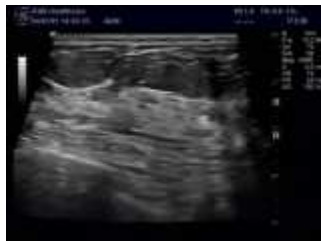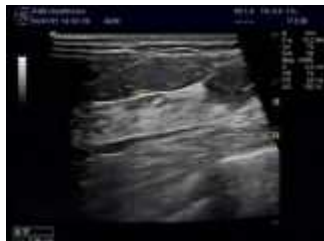体检号: 408147

申请医院: 本院

体检科室: 体检科

检查部位: 乳腺彩超

经典图像:



影像所见:

双侧乳腺腺体层次清晰, 右乳腺体厚 0.9cm, 左乳腺体厚 0.8cm, 乳导管未见扩张, 未见明显占位性病变, CDFI: 未见异常血流信号。

双侧腋下未见明显肿大淋巴结。

影像诊断:

双侧乳腺未见明显异常

报告医师: 李菊蓉

检查日期: 2024-07-01

审核医师: 李菊蓉

报告日期: 2024-07-01

超声诊断图文报告

流水号: 2212120543

影像号: 1600607

姓名: 任冬梅

年龄: 61 岁

性别: 女

检查设备: Vivid E95

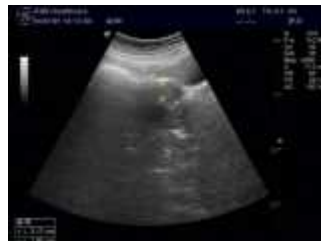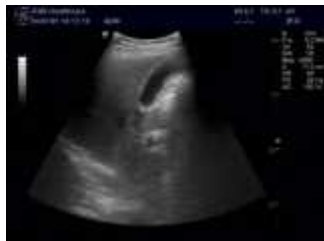体检号: 408147

申请医院: 本院

体检科室: 体检科

检查部位: 全腹彩超

经典图像:



影像所见:

肝脏大小形态正常, 包膜光滑完整, 实质回声细腻增强, 肝内管道系统走行欠清晰, 门静脉及肝内胆管不扩张。

胆囊大小形态正常, 壁不厚、光滑, 囊内透声好, 肝外胆管不扩张。

胰腺大小形态正常, 实质回声均匀, 主胰管不扩张。

脾脏大小形态正常, 实质回声均匀, 脾门静脉不宽。

双肾大小形态正常, 皮髓质分界清晰, 集合系统未见分离, 双侧输尿管未见扩张。

膀胱充盈佳, 未见明显异常。

绝经后子宫, 大小约 5.5*4.9*4.5cm, 肌壁回声欠均匀, 内探及数个低回声结节, 较大的位于前壁, 大小约 2.2*1.8cm, 内膜线欠清晰, 宫颈厚约 3.0cm, 双侧附件区未见异常。

影像诊断:

1. 轻度脂肪肝
2. 子宫多发肌瘤

报告医师: 李菊蓉

检查日期: 2024-07-01

审核医师: 李菊蓉

报告日期: 2024-07-01



大同市医学影像研究中心

注: 本报告仅供临床医生参考!

地址: 大同市魏都大道 79 号。若有疑问, 请致电: 0352---2830580