



2212120536

大同瑞慈健康体检

报 告 册

体检编号	408144	工号	35
姓名	仝艳艳		
性别	女	年龄	41岁
单位	广灵县纪律检查委员会		
部门	广灵县纪律检查委员会		
联系电话	15035222218		
体检日期	2025-01-08		

尊敬的全艳艳女士您好！

首先，瑞慈健康体检全体员工欢迎您的光临，并对您的信任表示衷心的感谢！

您于 2025-01-08 （体检编号：408144）完成健康检查，本机构的各科医生已根据您的体检项目及结果，汇总成此份健康体检报告，并经总检医生审核。据此提出对您健康状况的综合分析及建议。

瑞慈健康体检倡导“大健康、大康复”，提出“健康是第一财富（Rich）”的人文理念。希望您仔细阅读并妥善地保管此份健康体检报告，并认真关注报告中的提示与建议，若您对报告内容有任何疑问，可直接与瑞慈健康体检客服部联系，进一步咨询。

健康体检咨询电话：0352-2824444

客户服务咨询电话：0352-2830597

400-6112995

瑞慈健康体检报告由下列内容组成：

第一部分：主检报告

第二部分：分科分项结果

第三部分：检验报告

第四部分：附表

主检报告

检查综述

- 1、【生殖道微生态】 G-杆菌++
- 2、【尿常规】 鳞状上皮细胞偏高(23 /HP) 粘液丝偏高(11 /HP)
- 3、【妇科内诊】 (1) 宫颈肥大
- 4、【甲状腺彩超】 甲状腺右侧叶结节 TI-RADS III 级
- 5、【全腹彩超】 1. 子宫肌瘤 2. 宫颈肥大伴纳囊
- 6、【眼科】 (1) 镜 0.5 (2) 镜 0.6

医生建议

【G-杆菌++】：

(1) 阴道微生物学检查是用于提示除阴道的正常菌群之外，可致病的菌群类别判断，用于临床治疗指导。

【鳞状上皮细胞偏高】：

(1) 在生理情况下，机体正常的新陈代谢都会引起鳞状上皮细胞的脱离，这是一种正常的机体现象。如果长时间出现鳞状上皮细胞偏高的现象时，则有可能是尿路感染、泌尿系统结石等因素导致，应及时往泌尿外科进一步诊断治疗。

【粘液丝偏高】：

- (1) 尿常规中粘液丝是由尿路中细胞分泌出来的，在有尿路感染时分泌会明显增多，且伴有炎症细胞的出现。
- (2) 粘液丝偏高，可分为生理性偏高和病理性偏高两种，生理性偏高一般是由于喝水较少导致的尿液浓缩，一般在喝水后就能达到稀释的效果。
- (3) 病理性的粘液丝偏高是由于泌尿系炎症或者是前列腺炎导致的，需要注意观察，多喝水，同时有白细胞等炎症细胞增多时，应及时服用抗感染药物治疗。如果仅有粘液丝的增多而没有白细胞等炎症细胞增多时，尿路有炎症的可能性不大。
- (4) 建议平时饮食注意清淡，多喝水，少吃油腻和辛辣的食物，要注意个人清洁卫生，勤洗阴部，注意休息。

【甲状腺右侧叶结节】：

- (1) 甲状腺结节是一种常见的甲状腺疾病，很多甲状腺疾病可表现为结节，如可由甲状腺退行性变、炎症、自身免疫性及新生物等多种病变所致。甲状腺结节在各个年龄段的男女人群中均可见到，但中年女性中较多。
- (2) 甲状腺结节分良性和恶性两大类，良性的占绝大多数，恶性者不足1%，判断甲状腺结节的良恶主要依靠病史、体格检查、放射性核素扫描、穿刺细胞学检查。
- (3) 建议往外科就诊，进一步检查，明确诊断，结合临床诊治并定期复查。

【子宫肌瘤】：

- (1) 子宫肌瘤又称子宫平滑肌瘤，是女性生殖器最常见的一种良性肿瘤，多见于30—50岁妇女，以40—50岁最为多见。
- (2) 子宫肌瘤根据肌瘤与子宫壁的关系分3类：肌壁间肌瘤、浆膜下肌瘤和粘膜下肌瘤。
- (3) 子宫肌瘤多无症状，少数表现为阴道出血，腹部触及肿物以及压迫症状等。如发生蒂扭转或其他情况时可引起疼痛。以多发性子宫肌瘤为常见。
- (4) 治疗必须根据患者年龄、生育要求、症状、肌瘤大小等情况全面考虑，肌瘤小且无症状，尤其近绝经年龄者，雌激素水平低落，肌瘤可自然萎缩或消失，通常不需治疗，每3—6个月随访一次；若肌瘤较大或症状明显继发贫血者，常需手术切除。

【宫颈肥大伴纳囊】：

- (1)宫颈肥大引起的原因一是慢性炎症长期刺激，使宫颈充血、水肿，宫颈腺体和间质发生增生而导致宫颈不同程度的肥大、硬度增加。
- (2)二是在宫颈腺体的深部可能出现粘液潴留，形成大小不等的囊肿，使宫颈变得肥大。
- (3)宫颈肥大有时可比正常宫颈增大2~4倍，宫颈表面可以是光滑的，也可有糜烂。宫颈质地一般较硬，这是纤维结缔组织增生所致的。
- (4)如果是单纯性的宫颈肥大，一般不需特殊处理，妇科定期复查即可。
- (5)宫颈腺体囊肿又叫宫颈纳氏囊肿（可称‘纳囊’或‘那囊’），同宫颈糜烂、宫颈息肉一样，是慢性宫颈炎的一种表现。
- (6)临床表现时可以看到宫颈表面突出多个大小不一的青白色囊泡（并非紫色），内含黏液，小的有米粒大，大的有玉米粒大，有的可以长得很大，突出于宫颈表面，甚至到达阴道口，根部与宫颈之间有蒂相连，常合并有宫颈肥大。
- (7)其形成原因是在宫颈糜烂愈合过程中，新生的鳞状上皮覆盖宫颈腺管口或伸入腺管，将腺管口阻塞；腺管周围的结缔组织增生或瘢痕形成压迫腺管，使腺管变窄甚至阻塞，腺体分泌物引流受阻，滞留形成的囊肿叫宫颈纳氏囊肿。
- (8)对小的纳囊，无任何临床症状可不予处理；对于密集的较小的纳囊或比较大的纳囊，可考虑光疗、激光、微波、自凝刀等物理治疗。
- (9)对于较大的突出于宫颈表面的纳囊，可考虑电刀切除治疗。上述治疗方法均无太大痛苦，也基本不会影响日常的工作和生活。

汇总医生： 丁昊炜

主检日期： 2025-01-10

主检医生：

分科结果

身高、体重、血压

项目名称	检查结果	项目名称	检查结果
身高	161cm	体重	60kg
血压	119/76mmHg		

*小结:

未见异常

操作员：李欣

检查日期：2025-01-08

检查医生：名燕凌

内科

项目名称	检查结果	项目名称	检查结果
心率	84次/min	心律	齐
心脏杂音	无	心界	正常
肺部	正常	呼吸音	呼吸音清
啰音	未闻及	叩诊	叩诊呈清音
腹部触诊	腹部平软	发育	正常
肝胆	肋下未触及	脾脏	肋下未触及
双肾	无叩击痛	肠鸣音	正常
营养	良好	神经系统	正常
生理反射	生理反射存在	病理反射	病理反射未引出
颅神经	正常	运动功能	正常
深浅感觉	正常	其它	无异常发现
既往史	无		

*小结:

未见异常

操作员：杨淑兰

检查日期：2025-01-08

检查医生：杨淑兰

外科（女）

项目名称	检查结果	项目名称	检查结果
皮肤	正常	甲状腺	无肿大
浅表淋巴结	无肿大	肛门	正常
泌尿外生殖器	正常	四肢关节	未见异常
腹股沟	未见异常	足背动脉	正常
紫绀	无	色素沉着	无
脱毛	无	脱色	无
浮肿	无	皮下结节	无
头颅	正常	颈部	正常
乳腺	正常	脊柱	正常
直肠	未检	皮肤黄疸	无
四肢	活动正常	其他	无

***小结：**

未见异常

操作员：魏利平

检查日期：2025-01-08

检查医生：魏利平

眼科

项目名称	检查结果	项目名称	检查结果
视力(左)	镜 0.5	视力(右)	镜 0.6
辨色力	正常	眼睑	正常
结膜	正常	泪器	正常
角膜	正常	虹膜	正常
瞳孔	正常	晶状体	正常
玻璃体	正常	眼底	未见异常

***小结：**

(1) 镜 0.5

(2) 镜 0.6

操作员：田野青

检查日期：2025-01-08

检查医生：田野青

耳鼻喉科

项目名称	检查结果	项目名称	检查结果
听力(左)	正常	听力(右)	正常
外耳道	正常	鼓膜	正常
鼻窦	正常	鼻中隔	正常
鼻腔	正常	扁桃体	无肿大
嗅觉	正常	咽喉	正常

*小结:

未见异常

操作员：裴文兴 检查日期:2025-01-08 检查医生：裴文兴

妇科内诊

项目名称	检查结果	项目名称	检查结果
外阴	正常	尿道口	正常
阴道	通畅	子宫	正常
附件	正常	宫颈	肥大
后穹窿	正常		

*小结:

(1) 宫颈肥大

操作员：薛荣丽 检查日期:2025-01-08 检查医生：薛荣丽

检验报告

尿常规

项目名称	检查结果	单位	参考值	提示
胆红素(BIL)	-		阴性	
隐血(ERY)	-		阴性	
小圆上皮细胞(SRC)	0	个/u1	0--0	
维生素C	-		阴性	
异常红细胞	0	个/u1	0--3	
红细胞(正常)	0	个/u1	0--6	
鳞状上皮细胞	23	个/u1	0--0	↑
粘液丝	11	个/u1	0--0	↑
尿葡萄糖(GLU)	-		阴性	
酮体(KET)	-		阴性	
比重(SG)	1.030		1.003--1.030	
酸碱度(PH)	6.5		4.5--8.0	
尿蛋白质(PRO)	-		阴性	
尿胆原(URO)	-		阴性	
亚硝酸盐(NIT)	-		阴性	
尿白细胞(LEU)	-		阴性	

*小结:

鳞状上皮细胞偏高(23 /HP) 粘液丝偏高(11 /HP)

操作员: 祁佳佳 检查日期: 2025-01-08

检查医生: 康建忠

生殖道微生物

项目名称	检查结果	单位	参考值	提示
线索细胞	-			
清洁度	II			

上皮细胞(白带)	++			
滴虫	-			
G-球菌	-			
霉菌	-			
G-杆菌	++			
G+杆菌	-			
G+球菌	-			

***小结:**

G-杆菌++

操作员：余雅倩 检查日期:2025-01-09 检查医生:康建忠

尿沉渣

项目名称	检查结果	单位	参考值	提示
白细胞尿	4	个/u1	0--13	
上皮细胞(EC)	23	/HP	0--28	
管型(CAST)	0	个/u1	0--1	
霉菌(尿)	0	/HP	0--0	
结晶	0	/HP	0--10	
透明度(CLA)	清亮			
胆红素(BIL)	-		阴性	
颜色(Colour)	淡黄色			
红细胞(尿)(RBC)	0	个/u1	0--6	

***小结:**

未见异常

操作员：祁佳佳 检查日期:2025-01-08 检查医生:康建忠

大同现代医学检验实验室

液基薄层细胞学图文报告

ID: 2025112842

病理号: 103843

姓名: 仝艳艳

性别: 女

年龄: 41岁

送检科室:

电话号码: 15035222218

床号:

病历号:

体检号: 2212120536

送检医院: 大同瑞慈康复体检

送检日期: 2025-01-08

末次月经:

送检医生:

采样日期:

报告日期: 2025-01-08

标本满意度: 满意

细胞量: >45%

红细胞:

经期样本:

颈管细胞:

化生细胞:

鳞状细胞:

宫颈柱状细胞:

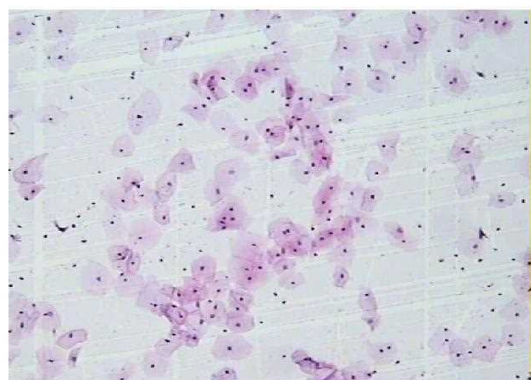
未见上皮内病变/恶性细胞:

正常范围内:

良性反应性改变:

- 炎性:
- 放疗:
- 妊娠:
- 萎缩性:
- 宫内避孕器:
- 其他:

- 轻度:
- 中度:
- 重度:



病原体: 滴虫感染: 念珠菌感染: 细菌感染:

提示 HPV 感染: 疱疹病毒感染:

鳞状上皮细胞分析:

- 非典型鳞状细胞:
- 倾向上皮内瘤变:
 - 倾向良性反应性改变:
 - 不能明确意义(ASC-US):
 - 不排除高度病变(ASC-H):

- 上皮内低度病变: 鳞癌:
- 上皮内高度病变:
- CIN2:
 - CIN3:

腺上皮细胞分析:

- 非典型腺细胞:
- 宫内膜:
 - 来源不明:

- 非典型腺细胞(宫颈管):
- 倾向原位腺癌:
 - 不能明确意义:
 - 倾向良性反应性改变:

- 腺癌:
- 宫颈管:
 - 宫内膜:
 - 其它:

- 炎细胞:
- 轻度:
 - 中度:
 - 重度:
- 可疑腺癌:

诊断意见: 未见上皮内病变或恶性细胞 (NILM)。

建议:

报告医师: 张荣生

地址: 大同市魏都大道 79 号, 本报告医师签字后有效
咨询: 0352-2830587 4006-122-995

妇科细胞学是筛查项目, 出于技术原因, 可能会有假阴性结果, 本检测仅对来样负责, 如果对结果有疑义, 请在收到报告 7 天内与我们联系。



瑞慈健康体检

数码电子阴道镜检查报告单

检查部位: 检查时间: 2025-01-08 11:44

姓名: 全艳艳 年龄: 41 初复诊: 科别:

检查号: 408144 病历号: 住院号: 病区号: 床位号:

末次月经: 婚否: 孕次: 产次: 避孕方式:

病人主诉:

临床诊断:

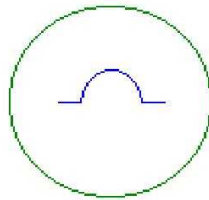
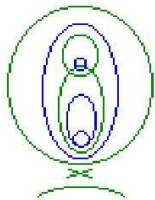
病理结果:

阴道镜所见:

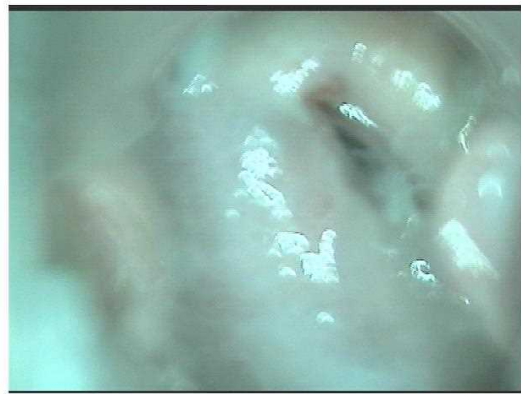
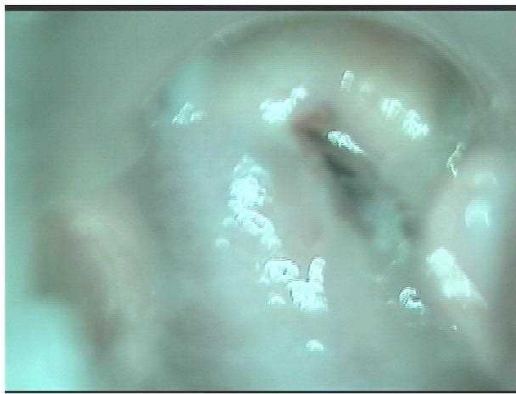
宫颈肥大

RCI评估: 边界:	得分: 0
颜色:	得分: 0
血管:	得分: 0
碘反应:	得分: 0
	总得分: 0

诊断意见: 宫颈肥大



- PO= 息肉
- C = 湿疣
- L = 粘膜白斑
- PG= 着色病变
- W = 醋酸白上皮
- P = 点状血管
- B = 活检数量
- V = 非典型血管
- E = 糜烂区
- I = 浸润性癌
- GO= 腺口
- AT= 异常转化区
- M = 镶嵌
- X = 活检部位(点)



徐州市人从众科技发展有限公司

申请医师:

诊断医师:

只作临床参考, 不作证明材料

大同瑞慈康复医院 12导联心电图报告

全艳艳 女 41岁

体检号:408144

病床号:

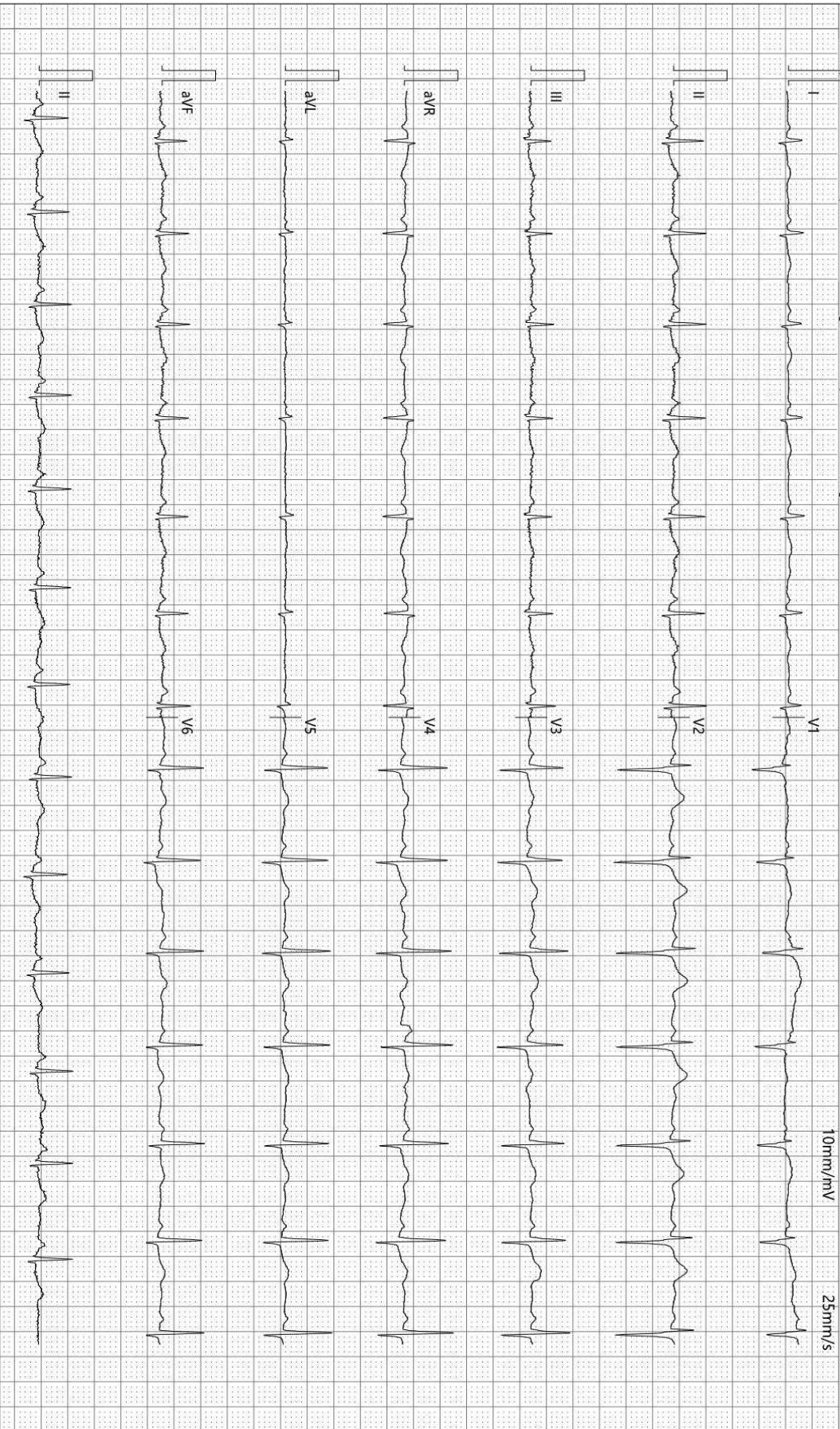
诊断结果:

- 1.窦性心律
- 2.大致正常心电图

诊断医生:

张之生

HR : 79bpm [60 ~ 100bpm]
 P : 95ms [0 ~ 110ms]
 PR : 134ms [120 ~ 200ms]
 QRS : 75ms [60 ~ 100ms]
 QT/QTc : 375/430ms [320 ~ 440/0 ~ 460ms]
 P/QRS/T : 66/72/65deg. [0 ~ 75/-30 ~ 90/0 ~ 75deg]
 RV5/SV1 : 0.875/0.538mV [0.0 ~ 2.5/0.0 ~ 2.0mV]



检查时间:2025-01-08 10:34:02

诊断时间:2025-01-08 10:52:57

SEMIP V1.90

仅供临床参考

大同瑞慈健康体检

骨密度检测报告

受检者信息

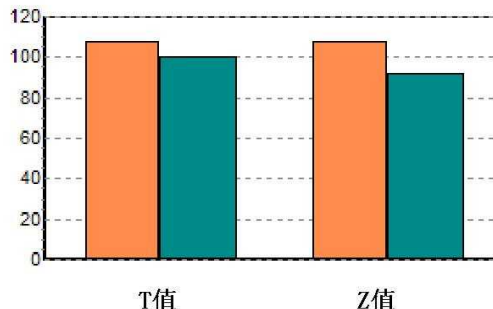
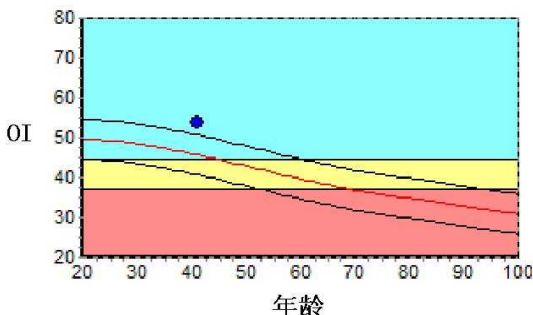
受检者ID: 408144 年龄: 41
姓名: 仝艳艳 性别: 女
出生年月日: 1983/1/12 测定部位(右/左): 右

测定结果

测定日期: 2025/1/8 10:43:59

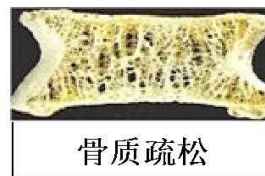
测试编号: 1/1

受测者 平均值



数据库: Asia 成人比: 107.9 %
OI: 53.6 同龄比: 117.2 %
SOS: 1374.7 m/s, BUA: 35.8 OPR: N/A %
T值: 0.78
Z值: 1.58

结果分析



注解

以上结论仅供参考

科室:

医生签名:

医院地址 大同瑞慈健康体检
地址 大同市平城区魏都大道79号

联系电话 0352-2824444
操作者 名燕凌

Rich 大同瑞慈康复医院
超声诊断图文报告

流水号: 2212120536

超声号: 1786592

姓名: 仝艳艳

年龄: 41 岁

性别: 女

检查设备: Vivid E95

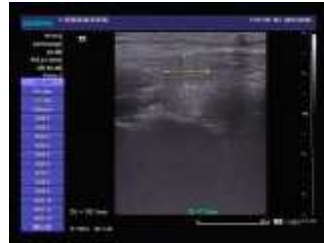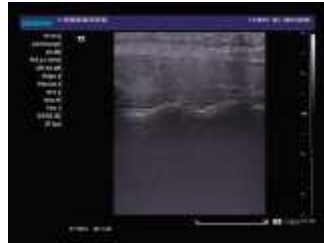体检号: 408144

申请医院: 本院

体检科室: 体检科

检查部位: 甲状腺彩超

经典图像:



影像所见:

甲状腺双侧叶形态正常, 包膜完整, 右侧叶实质内探及大小约 1.0*0.7cm 低回声结节, 形态规则, 边界清, 余实质回声均匀, CDFI: 未见异常血流信号。

双侧颈部未见明显肿大淋巴结。

影像诊断:

甲状腺右侧叶结节 TI-RADS III 级

报告医师: 李菊蓉

检查日期: 2025-01-08

审核医师: 李菊蓉

报告日期: 2025-01-08



注: 本报告仅供临床医生参考!

地址: 大同市魏都大道 79 号。若有疑问, 请致电: 0352---2830580

Rich 大同瑞慈康复医院
超声诊断图文报告

流水号: 2212120536

超声号: 1786595

姓名: 全艳艳

年龄: 41 岁

性别: 女

检查设备: Vivid E95

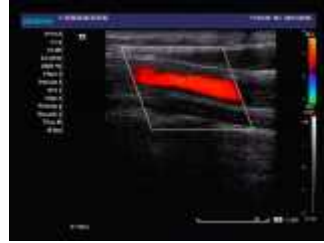
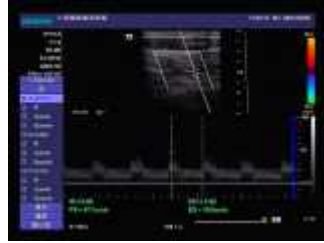体检号: 408144

申请医院: 本院

体检科室: 体检科

检查部位: 颈部血管彩超

经典图像:



影像所见:

右锁骨下动脉起始处、双侧颈总动脉、颈内、颈外动脉起始段内中膜不增厚, 内壁欠光滑, 管壁未见明确强回声斑。CDFI: 血流充盈好。PW: 频谱形态正常。

双侧椎动脉走行正常, 椎动脉内径正常, 管壁不厚, 管腔内为无回声, CDFI: 血流充盈好。PW: 频谱正常。

	内径 mm	流速 cm/s	RI
左侧椎动脉	3.3	47.1	0.60
右侧椎动脉	3.2	43.3	0.69

影像诊断:

双侧颈动脉、椎动脉未见明显异常

报告医师: 李菊蓉

检查日期: 2025-01-08

审核医师: 李菊蓉

报告日期: 2025-01-08



注: 本报告仅供临床医生参考!

地址: 大同市魏都大道 79 号。若有疑问, 请致电: 0352---2830580

Rich 大同瑞慈康复医院
超声诊断图文报告

流水号: 2212120536

超声号: 1786597

姓名: 全艳艳

年龄: 41 岁

性别: 女

检查设备: Vivid E95

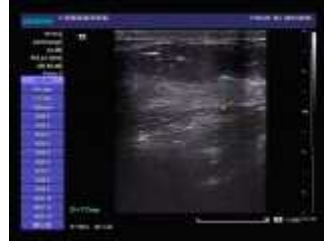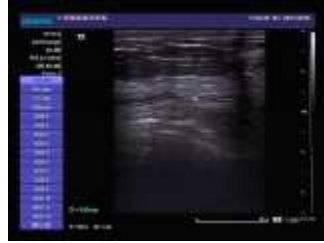体检号: 408144

申请医院: 本院

体检科室: 体检科

检查部位: 乳腺彩超

经典图像:



影像所见:

双侧乳腺腺体层次清晰, 右乳腺体厚 0.8cm, 左乳腺体厚 0.6cm, 乳导管未见扩张, 未见明显占位性病变, CDFI: 未见异常血流信号。

双侧腋下未见明显肿大淋巴结。

影像诊断:

双侧乳腺未见明显异常

报告医师: 李菊蓉

检查日期: 2025-01-08

审核医师: 李菊蓉

报告日期: 2025-01-08



注: 本报告仅供临床医生参考!

地址: 大同市魏都大道 79 号。若有疑问, 请致电: 0352---2830580

Rich 大同瑞慈康复医院
超声诊断图文报告

流水号: 2212120536

超声号: 1786599

姓名: 全艳艳

年龄: 41 岁

性别: 女

检查设备: Vivid E95

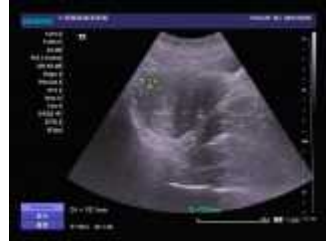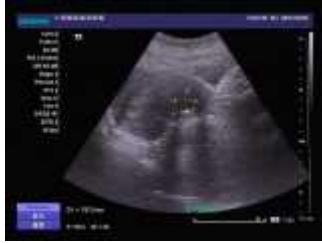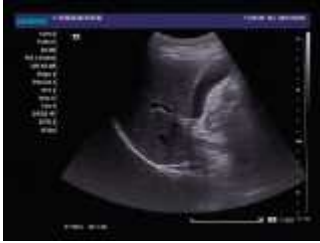体检号: 408144

申请医院: 本院

体检科室: 体检科

检查部位: 全腹彩超

经典图像:



影像所见:

肝脏大小形态正常, 包膜光滑完整, 实质回声均匀, 肝内管道系统走行清晰, 门静脉及肝内胆管不扩张。

胆囊大小形态正常, 壁不厚、光滑, 囊内透声好, 肝外胆管不扩张。

胰腺大小形态正常, 实质回声均匀, 主胰管不扩张。

脾脏大小形态正常, 实质回声均匀, 脾门静脉不宽。

双肾大小形态正常, 皮髓质分界清晰, 集合系统未见分离, 双侧输尿管未见扩张。

膀胱充盈佳, 未见明显异常。

后位子宫, 大小约 6.2*5.8*6.8cm, 肌壁回声欠均匀, 其内可见大小约 1.3*1.3cm 低回声结节, 内膜线清晰, 厚 1.2cm, 宫颈厚约 4.2cm, 其内可见大小约 1.9*1.9cm 囊性回声, 双侧附件区未见异常。

影像诊断:

1 子宫肌瘤

2. 宫颈肥大伴纳囊

报告医师: 李菊蓉

检查日期: 2025-01-08

审核医师: 李菊蓉

报告日期: 2025-01-08



注: 本报告仅供临床医生参考!

地址: 大同市魏都大道 79 号。若有疑问, 请致电: 0352---2830580

ID 号: 2212120536

影像号: CT20250108072

姓名: 仝艳艳

年龄: 41 岁

性别: 女

检查设备: 西门子量子双源 CT

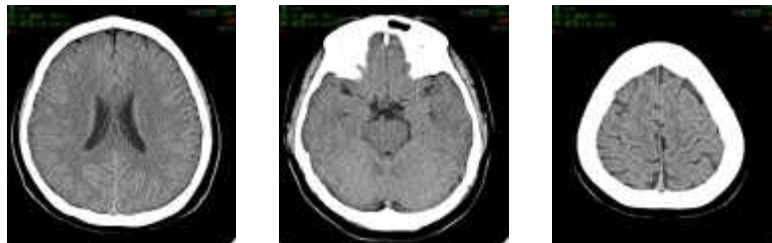体检号: 408144

申请医院: 本院

体检科室: 体检科

检查部位: 脑部双源 CT

经典图像:



影像所见:

颅脑结构双侧对称, 脑实质内未见异常密度。中线结构居中。脑沟、裂、池及脑室系统等未见异常。

影像诊断:

颅脑未见明显异常

报告医师: 剧艳军

检查日期: 2025-01-08

审核医师: 剧艳军

报告日期: 2025-01-08

ID 号: 2212120536

影像号: CT20250108073

姓名: 仝艳艳

年龄: 41 岁

性别: 女

检查设备: 西门子量子双源 CT

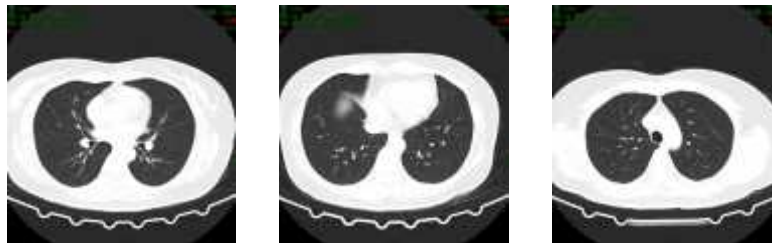体检号: 408144

申请医院: 本院

体检科室: 体检科

检查部位: 肺部双源 CT

经典图像:



影像所见:

胸廓对称, 骨性肋骨完整, 胸壁软组织结构良好, 两肺支气管血管纹理走行分布良好, 支气管束结构清晰, 双肺通气良好。肺门结构未见异常。纵隔无偏移, 段以上支气管通畅。心影及大血管形态结构正常, 纵隔内未见肿大淋巴结。胸膜未见异常。

影像诊断:

胸部未见明显异常

报告医师: 剧艳军

检查日期: 2025-01-08

审核医师: 剧艳军

报告日期: 2025-01-08