



2212120524

大同瑞慈健康体检

报 告 册

体检编号	408132	工号	23
姓名	白雁军		
性别	男	年龄	50岁
单位	广灵县纪律检查委员会		
部门	广灵县纪律检查委员会		
联系电话	18535294085		
体检日期	2024-09-10		

尊敬的白雁军先生您好！

首先，瑞慈健康体检全体员工欢迎您的光临，并对您的信任表示衷心的感谢！

您于 2024-09-10 （体检编号：408132）完成健康检查，本机构的各科医生已根据您的体检项目及结果，汇总成此份健康体检报告，并经总检医生审核。据此提出对您健康状况的综合分析及建议。

瑞慈健康体检倡导“大健康、大康复”，提出“健康是第一财富（Rich）”的人文理念。希望您仔细阅读并妥善地保管此份健康体检报告，并认真关注报告中的提示与建议，若您对报告内容有任何疑问，可直接与瑞慈健康体检客服部联系，进一步咨询。

健康体检咨询电话：**0352-2824444**

客户服务咨询电话：**0352-2830597**

400-6112995

瑞慈健康体检报告由下列内容组成：

第一部分：主检报告

第二部分：分科分项结果

第三部分：检验报告

第四部分：附表

主检报告

检查综述

- 【眼科】 (1) 右眼视力下降
- 【血常规（五分类）】 大血小板比率偏高(48.6 %)
- 【心电图】 1. 窦性心动过缓伴不齐
- 【心脏彩超】 二尖瓣、三尖瓣轻度返流
- 【甲状腺彩超】 甲状腺左侧叶结节 TI-RADS 2级 甲状腺右侧叶结节 TI-RADS 3级
- 【全腹彩超】 肝内钙化灶
- 【内科】 心动过缓

医生建议

【右眼视力下降】：

(1) 视力下降是由角膜白斑或角膜炎、晶状体混浊、眼底疾病、屈光不正等原因引起，建议眼科诊断治疗。

【大血小板比率偏高】：

(1) 供内科结合临床参考。

【窦性心动过缓伴不齐】：

- (1) 可见于正常人、体力劳动者、运动员，无症状者可定期随访，跟踪观察。不需治疗。
- (2) 如果有症状（胸闷、黑矇、晕厥等）请做动态心电图等相关检查，有明显窦性心动过缓并窦性心律不齐者可积极治疗心动过缓。在医生指导下服用提升心率的药物如：心宝、红参等。如果每分钟心率低于45次伴有晕厥、胸闷等症状时，需安装心脏起搏器。
- (3) 请前往心内科进一步治疗，长期随访。

【二尖瓣、三尖瓣轻度返流】：

- (1) 由于二尖瓣瓣膜轻微的改变而产生二尖瓣相对关闭不全。在很多人中，没有临床症状，只有在做心脏彩超时发现。一般不需要治疗，建议定期复查，必要时心内科结合临床考虑。
- (2) 由于三尖瓣瓣膜轻微的改变而产生三尖瓣相对关闭不全。在很多人中，没有临床症状，只有在做心脏彩超时发现。一般不需要治疗，建议定期复查，必要时心内科结合临床考虑。

【甲状腺左侧叶结节】：

- (1) 甲状腺结节是一种常见的甲状腺疾病，很多甲状腺疾病可表现为结节，如可由甲状腺退行性变、炎症、自身免疫性及新生物等多种病变所致。甲状腺结节在各个年龄段的男女人群中均可见到，但中年女性中较多。
- (2) 甲状腺结节分良性和恶性两大类，良性的占绝大多数，恶性者不足1%，判断甲状腺结节的良恶主要依靠病史、体格检查、放射性核素扫描、穿刺细胞学检查。
- (3) 建议往外科就诊，进一步检查，明确诊断，结合临床诊治并定期复查。

【甲状腺右侧叶结节】：

- (1) 甲状腺结节是一种常见的甲状腺疾病，很多甲状腺疾病可表现为结节，如可由甲状腺退行性变、炎症、自身免疫性及新生物等多种病变所致。甲状腺结节在各个年龄段的男女人群中均可见到，但中年女性中较多。
- (2) 甲状腺结节分良性和恶性两大类，良性的占绝大多数，恶性者不足 1%，判断甲状腺结节的良恶主要依靠病史、体格检查、放射性核素扫描、穿刺细胞学检查。
- (3) 建议往外科就诊，进一步检查，明确诊断，结合临床诊治并定期复查。

【肝内钙化灶】：

- (1) 肝内钙化斑或肝内钙化灶是指在 B 超或 CT 图像中呈现出肝脏结石样改变，肝内毛细血管壁的钙化斑或由于肝内胆汁的粘稠形成强回声伴声影。一般有强回声或薄密度的影像表现，可呈单个或多个钙化灶。
- (2) 肝内钙化灶的原因有两大类：肝脏新陈代谢或以往疾病留下的痕迹，并无明显症状，对身体没有伤害，无须特殊治疗。
- (3) 肝内钙化灶常发生于肝内胆管结石、肝内慢性炎症等疾病。这些疾病使肝细胞坏死，纤维组织增生，逐渐形成瘢痕，随之钙盐在炎症部位沉淀造成的一种病理变化，也有极少数的肝内钙化灶属于先天发育异常引起的肝脏畸形。
- (4) 通常情况下，肝内钙化灶不会出现伴随症状，仅肝内胆管结石患者可能出现肝区闷胀的感觉，但一般对身体没有明显的影响。因此不需要特殊治疗，可遵医嘱或进行定期复查。
- (5) 如果身体出现不适症状，应前往肝胆外科诊断治疗。
- (6) 在日常生活和工作中，患者需要保证充足的休息，生活规律，多饮水，以高蛋白、低脂、高维生素饮食为主，保证能量供给的同时减轻肝脏以及胃肠道的负担。

汇总医生： 丁昊炜

主检日期： 2024-09-11

主检医生：

分科结果

身高、体重、血压

项目名称	检查结果	项目名称	检查结果
身高	168cm	体重	56kg
血压	112/81mmHg		

***小结:**

未见异常

操作员：闫辛儿 检查日期:2024-09-10 检查医生：名燕凌

内科

项目名称	检查结果	项目名称	检查结果
心率	54 次/min	心律	心动过缓
心脏杂音	无	心界	正常
肺部	正常	呼吸音	呼吸音清
啰音	未闻及	叩诊	叩诊呈清音
腹部触诊	腹部平软	发育	正常
肝胆	肋下未触及	脾脏	肋下未触及
双肾	无叩击痛	肠鸣音	正常
营养	良好	神经系统	正常
生理反射	生理反射存在	病理反射	病理反射未引出
颅神经	正常	运动功能	正常
深浅感觉	正常	其它	无异常发现
既往史	无		

***小结:**

心动过缓

操作员：杨淑兰 检查日期:2024-09-10 检查医生：杨淑兰

眼科

项目名称	检查结果	项目名称	检查结果
视力(左)	0.8	视力(右)	0.6
辨色力	正常	眼睑	正常
结膜	正常	泪器	正常
角膜	正常	虹膜	正常
瞳孔	正常	晶状体	正常
玻璃体	正常	眼底	未见异常

*小结:

(1) 右眼视力下降

操作员：田野青 检查日期:2024-09-10 检查医生: 田野青

检验报告

血流变

项目名称	检查结果	单位	参考值	提示
全血粘度高切 200/s	4.31	mpas	3.53--4.65	
全血粘度中切 100/s	4.64	mpas	3.6--4.9	
全血粘度中切 50/s	5.12	mpas	4.7--5.9	
全血还原粘度高切	7.41	mpas	3.66--8.48	
全血还原粘度低切	47.85	mpas	31.8--50.2	
血浆粘度	1.35	mpas	1.26--1.70	
血沉(ESR)	6.50	mm/h	0--15	
红细胞压积	0.40	L/L	0.40--0.50	
红细胞聚集指数	4.75		3.79--6.05	
红细胞变形指数	0.93		0.51--1.02	
红细胞刚性指数	5.49		2.15--6.73	
血沉方程 K 值	20.55	mm/h	0--77	
全血粘度 1/s	20.49	mpas	17.6--21.3	
全血高切相对指数	3.20		2.08--3.69	
全血低切相对指数	15.18		10.37--16.94	

***小结:**

未见异常

操作员：乔叶 检查日期:2024-09-10 检查医生:陈建国

尿常规

项目名称	检查结果	单位	参考值	提示
胆红素(BIL)	-		阴性	
隐血(ERY)	-		阴性	
小圆上皮细胞(SRC)	0	个/ul	0--0	

维生素 C	-		阴性
异常红细胞	0	个/ul	0--3
红细胞（正常）	0	个/ul	0--6
鳞状上皮细胞	0	个/ul	0--0
粘液丝	0	个/ul	0--0
尿葡萄糖(GLU)	-		阴性
酮体(KET)	-		阴性
比重(SG)	1.005		1.003--1.030
酸碱度(PH)	5.0		4.5--8.0
尿蛋白质(PRO)	-		阴性
尿胆原(URO)	-		阴性
亚硝酸盐(NIT)	-		阴性
尿白细胞(LEU)	-		阴性

***小结:**

未见异常

操作员：梁可欣 检查日期:2024-09-10 检查医生:陈建国

血常规（五分类）

项目名称	检查结果	单位	参考值	提示
白细胞(WBC)	5.88	10 ⁹ /L	3.5--9.5	
淋巴细胞绝对值(LY#)	1.56	10 ⁹ /L	1.1--3.2	
淋巴细胞百分比(LY%)	26.6	%	20--50	
中性粒细胞绝对值(GR#)	3.97	10 ⁹ /L	1.8--6.3	
中性粒细胞百分比(GR%)	67.4	%	40--75	
嗜碱性粒细胞绝对值(BA#)	0.01	10 ⁹ /L	0--0.06	
嗜碱性粒细胞百分比(BA%)	0.2	%	0--1.0	
嗜酸性粒细胞绝对值(EO#)	0.11	10 ⁹ /L	0.02--0.52	

嗜酸性粒细胞百分比(EO%)	1.9	%	0.4--8.0	
血小板(PLT)	149	10 ⁹ /L	125--350	
血小板分布宽度(PDW)	16.4	%	15--17	
平均血小板体积(MPV)	13.6	fl	6.0--14.0	
血小板压积(PCT)	0.202	%	0.11--0.28	
红细胞(RBC)	4.42	10 ¹² /L	4.3--5.8	
血红蛋白	133	g/L	130--175	
红细胞压积(HCT)	40.9	%	40--50	
红细胞平均体积(MCV)	92.5	fl	82--100	
平均血红蛋白含量(MCH)	30.0	pg	27--34	
平均血红蛋白浓度(MCHC)	325	g/L	316--354	
单核细胞绝对值(MO#)	0.23	10 ⁹ /L	0.1--0.60	
单核细胞百分比(MO%)	3.9	%	3--10	
红细胞分布宽度标准差(RDW-SD)	43.0	fl	35--56	
红细胞分布宽度变异系数(RDW-CV)	12.4	%	10.6--16.6	
大血小板比率	48.6	%	11--45	↑
大血小板数目	72	10 ⁹ /L	30--90	
未成熟粒细胞数目	0.02	10 ⁹ /L	0--999	
未成熟粒细胞百分比	0.3	%	0--100	
有核红细胞数目	0.000	10 ⁹ /L	0--9999	
有核红细胞百分比	0.00	/100WBC	0--9999	

***小结:**

大血小板比率偏高(48.6 %)

操作员：梁可欣 检查日期:2024-09-10 检查医生:陈建国

肾功三项

项目名称	检查结果	单位	参考值	提示
肌酐(CREA)	68.00	umol/L	57--97	
尿酸(UA)	283.00	umol/L	200--420	
尿素测定 (Urea)	4.90	mmol/L	3.1--8.0	

***小结:**

未见异常

操作员：王小雪 检查日期:2024-09-10 检查医生:陈建国

空腹血糖

项目名称	检查结果	单位	参考值	提示
葡萄糖(GLU)	4.71	mmol/L	3.89--6.1	

***小结:**

未见异常

操作员：王小雪 检查日期:2024-09-10 检查医生:陈建国

尿沉渣

项目名称	检查结果	单位	参考值	提示
白细胞尿	0	个/ul	0--13	
上皮细胞(EC)	0	/HP	0--28	
管型(CAST)	0	个/ul	0--1	
霉菌 (尿)	0	/HP	0--0	
结晶	0	/HP	0--10	
透明度(CLA)	清亮			
胆红素(BIL)	-		阴性	
颜色(Colour)	淡黄色			
红细胞(尿)(RBC)	0	个/ul	0--6	

***小结:**

未见异常

肝功能七项

项目名称	检查结果	单位	参考值	提示
总蛋白(T PROT)	79.7	g/L	65--85	
白蛋白(ALB)	46.40	g/L	40--55	
总胆红素(TBIL)	8.90	umol/L	0--26	
直接胆红素(DBIL)	4.1	umol/L	0--8.0	
间接胆红素(IBIL)	4.80	umol/L	0--17.39	
丙氨酸氨基转移酶(ALT)	17.00	U/L	9--50	
门冬氨酸氨基转移酶(AST)	23.00	U/L	15--40	

***小结：**

未见异常

大同瑞慈康复医院 12号联心电图报告

白雁军 男 50岁

体检号:408132

病床号:

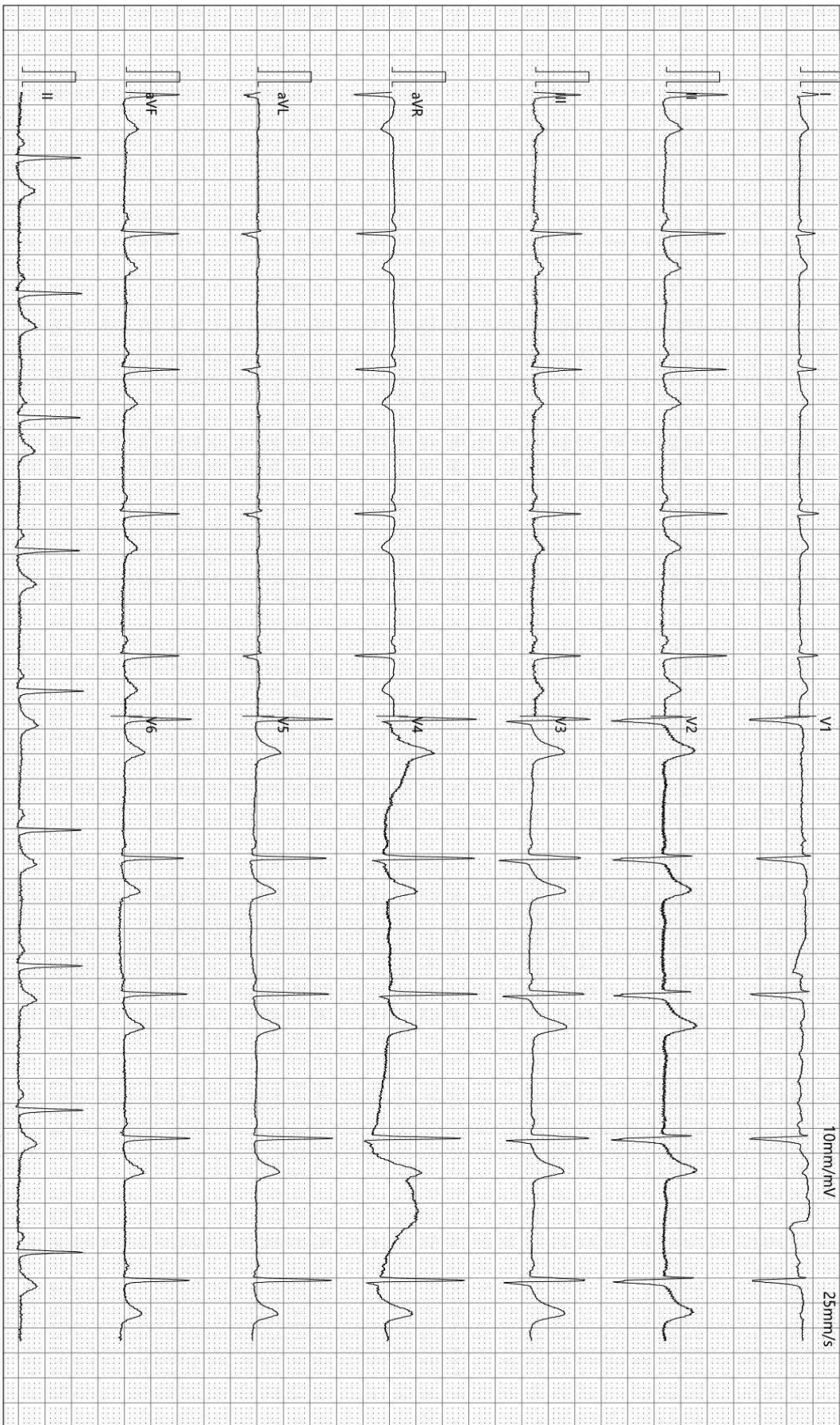
诊断结果:

窦性心动过缓伴不齐

诊断医生:

张之生

HR	: 54 ↓ bpm	[60 ~ 100bpm]
P	: 112 ↑ ms	[0 ~ 110ms]
PR	: 150ms	[120 ~ 200ms]
QRS	: 78ms	[60 ~ 100ms]
QT/QTc	: 387/370ms	[320 ~ 440/0 ~ 450ms]
P/QRS/T	: 71/75/62deg.	[0 ~ 75/-30 ~ 90/0 ~ 75deg]
RV5/SV1	: 1.429/0.918mV	[0.0 ~ 2.5/0.0 ~ 2.0mV]



检查时间:2024-09-10 10:40:19

诊断时间:2024-09-10 10:53:41

SEMIP V1 90

仅供临床参考

大同瑞慈健康体检

骨密度检测报告

受检者信息

受检者ID: 2212120524

姓名: 白雁军

出生年月日: 1973/7/19

年龄: 51

性别: 男

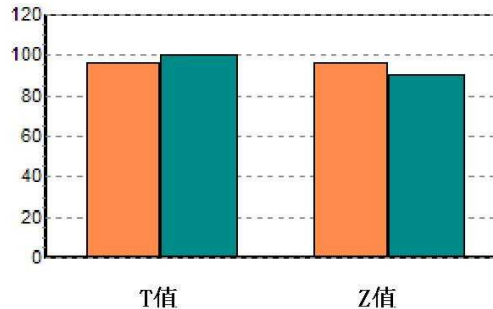
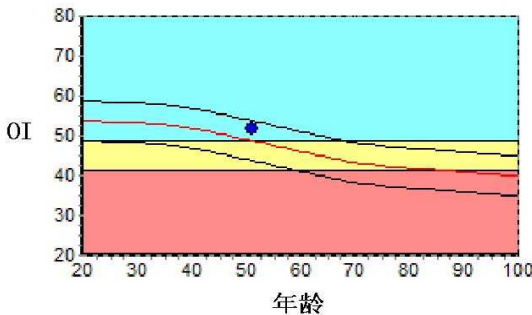
测定部位(右/左): 右

测定结果

测定日期: 2024/9/10 10:05:44

测试编号: 1/1

受测者 平均值



数据库: Asia

OI: 51.6

SOS: 1400.2 m/s

T值: -0.45

Z值: 0.57

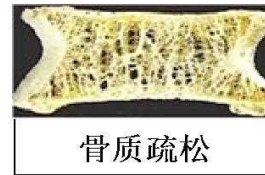
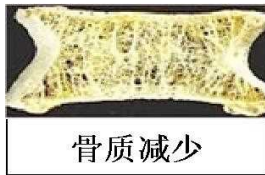成人比: 95.8 %

同龄比: 105.8 %

OPR: N/A %

, BUA: 19.1

结果分析



注解

以上结论仅供参考

科室:

医生签名:

医院地址 大同瑞慈健康体检

地址 大同市平城区魏都大道79号

联系电话 0352-2824444

操作者 名燕凌

超声诊断图文报告

流水号: 2212120524

影像号: 1672065

姓名: 白雁军

年龄: 50 岁

性别: 男

检查设备: Vivid E95

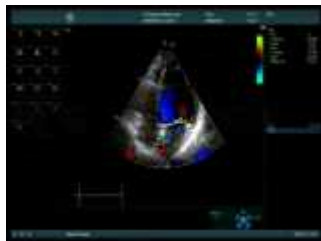
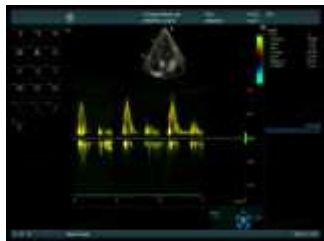
体检号: 408132

申请医院: 本院

体检科室: 体检科

检查部位: 心脏彩超

经典图像:



影像所见:

超声测量 (单位: mm)

升主动脉内径 26 (32±3mm)

左房内径 27 (35mm)

室间隔 10 (8-11mm)

左室内径 39 (47±4mm)

左室后壁 10 (8-11mm)

E68% (50-80%)

右室内径 24 (36±4mm)

右房内径 29 (36±4mm)

FS38% (28-41%)

主肺动脉内径 23 (23±3mm)

升主动脉内径正常, 心脏各腔室大小正常, 室间隔厚度正常, 左室壁未见明显节段性运动异常, 二尖瓣回声正常, 收缩期房侧可见少量返流信号, 三尖瓣回声正常, 收缩期房侧可见少量返流信号, 余瓣膜及启闭功能未见明显异常, 舒张期二尖瓣口血流频谱 E/A>1, 心包腔未见积液。

影像诊断:

二尖瓣、三尖瓣轻度返流

报告医师: 李霞

检查日期: 2024-09-10

审核医师: 李霞

报告日期: 2024-09-10



大同市医学影像研究中心

注: 本报告仅供临床医生参考!

地址: 大同市魏都大道 79 号。若有疑问, 请致电: 0352-2830580

超声诊断图文报告

流水号: 2212120524

影像号: 1672208

姓名: 白雁军

年龄: 50 岁

性别: 男

检查设备: Vivid E95

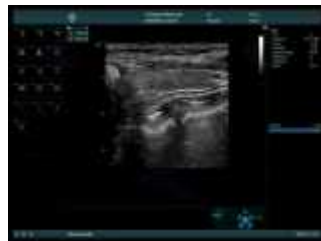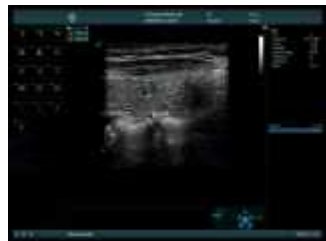体检号: 408132

申请医院: 本院

体检科室: 体检科

检查部位: 甲状腺彩超

经典图像:



影像所见:

甲状腺双侧叶形态正常, 包膜完整, 于右侧叶探及数个低回声结节, 大者位于下极, 大小约 0.7*0.4cm, 形态规则, 边界清, 于左侧叶中部探及囊性结节, 大小约 0.2*0.1cm, 形态规则, 边界清, 余实质回声均匀, CDFI: 未见异常血流信号。

双侧颈部未见明显肿大淋巴结。

影像诊断:

甲状腺左侧叶结节 TI-RADS 2 级

甲状腺右侧叶结节 TI-RADS 3 级

报告医师: 李霞

检查日期: 2024-09-10

审核医师: 李霞

报告日期: 2024-09-10

超声诊断图文报告

流水号: 2212120524

影像号: 1672210

姓名: 白雁军

年龄: 50 岁

性别: 男

检查设备: Vivid E95

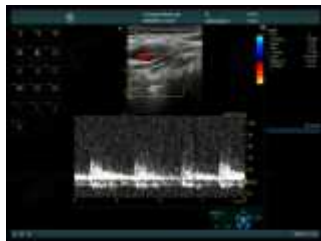
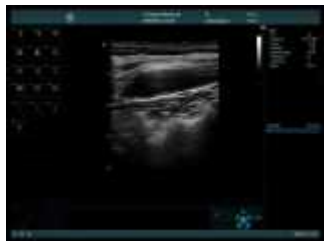体检号: 408132

申请医院: 本院

体检科室: 体检科

检查部位: 颈部血管彩超

经典图像:



影像所见:

右锁骨下动脉起始处、双侧颈总动脉、颈内、颈外动脉起始段内中膜不增厚, 内壁欠光滑, 管壁未见明确强回声斑。CDFI: 血流充盈好。PW: 频谱形态正常。

双侧椎动脉走行正常, 椎动脉内径正常, 管壁不厚, 管腔内为无回声, CDFI: 血流充盈好。PW: 频谱正常。

影像诊断:

双侧颈动脉、椎动脉未见明显异常

报告医师: 李霞

检查日期: 2024-09-10

审核医师: 李霞

报告日期: 2024-09-10

超声诊断图文报告

流水号: 2212120524

影像号: 1672413

姓名: 白雁军

年龄: 50 岁

性别: 男

检查设备: Vivid E95

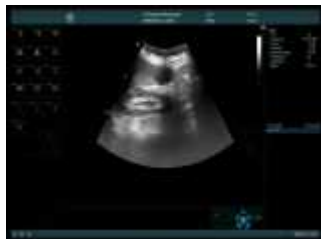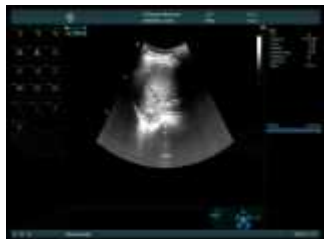体检号: 408132

申请医院: 本院

体检科室: 体检科

检查部位: 全腹彩超

经典图像:



影像所见:

肝脏大小形态正常, 包膜光滑完整, 肝右后叶探及强回声斑, 直径约 0.8cm, 后伴声影, 余实质回声均匀, 肝内管道系统走行清晰, 门静脉及肝内胆管不扩张。

胆囊大小形态正常, 壁不厚、光滑, 囊内透声好, 肝外胆管不扩张。

胰腺大小形态正常, 实质回声均匀, 主胰管不扩张。

脾脏大小形态正常, 实质回声均匀, 脾门静脉不宽。

双肾大小形态正常, 皮髓质分界清晰, 集合系统未见分离, 双侧输尿管未见扩张。

影像诊断:

肝内钙化灶

报告医师: 李霞

检查日期: 2024-09-10

审核医师: 李霞

报告日期: 2024-09-10



大同市医学影像研究中心

注: 本报告仅供临床医生参考!

地址: 大同市魏都大道 79 号。若有疑问, 请致电: 0352---2830580