



2212120518

大同瑞慈健康体检

报 告 册

体检编号	408126	工号	17
姓名	田晓平		
性别	男	年龄	40岁
单位	广灵县纪律检查委员会		
部门	广灵县纪律检查委员会		
联系电话	13934829151		
体检日期	2024-10-06		

尊敬的田晓平先生您好！

首先，瑞慈健康体检全体员工欢迎您的光临，并对您的信任表示衷心的感谢！

您于 2024-10-06 （体检编号：408126）完成健康检查，本机构的各科医生已根据您的体检项目及结果，汇总成此份健康体检报告，并经总检医生审核。据此提出对您健康状况的综合分析及建议。

瑞慈健康体检倡导“大健康、大康复”，提出“健康是第一财富（Rich）”的人文理念。希望您仔细阅读并妥善地保管此份健康体检报告，并认真关注报告中的提示与建议，若您对报告内容有任何疑问，可直接与瑞慈健康体检客服部联系，进一步咨询。

健康体检咨询电话：**0352-2824444**

客户服务咨询电话：**0352-2830597**

400-6112995

瑞慈健康体检报告由下列内容组成：

第一部分：主检报告

第二部分：分科分项结果

第三部分：检验报告

第四部分：附表

主检报告

检查综述

- 【身高、体重、血压】 (1) 体重指数 25.06：超重
- 【尿常规】 粘液丝偏高(9 /HP)
- 【颈椎双源 CT】 颈椎骨质增生 C3/4. C4/5 椎间盘突出 C5/6. 6/7 椎间盘轻度膨出.
- 【肺部双源 CT】 右肺中下叶及左肺舌段纤维粘连
- 【全腹彩超】 1. 肝内钙化斑 2. 胆囊切除术后 肝外胆管不扩张
- 【骨密度检查】 骨质疏松

医生建议

【超重】：

(1) 体重指数是判断体重超标或偏低的主要指标。体重是反映和衡量一个人健康状况的重要标志之一，过胖和过瘦都不利于健康，身高体重不协调也不会给人以美感。体重的变化，还会直接反映身体长期的热量平衡状态。

(2) 当需要比较及分析一个人的体重对于不同身高的人所带来的健康影响时，体重指数是一个中立而可靠的指标。其主要适用于需要体重测试、体型肥胖和全身检查的人群。

(3) 体重指数（BMI）是世界卫生组织推荐的国际统一使用的肥胖分型标准，也是目前国际上常用的衡量人体胖瘦程度以及是否健康的一个标准，其计算方式为： $BMI=体重(千克)/身高(米\times米)$ 。成人的标准值是 BMI18.5-23.9 之间。低于 18.5 为体重指数偏低；高于 23.9 则为体重指数偏高。

(4) 一般表现为体重超重或肥胖，超重及肥胖会出现一系列代谢性疾病，如高血压、高血糖、高血脂、高尿酸血症等，所以体重指数偏高者一定要注意控制体重。

(5) 合理控制饮食，食品多样化，食物纤维可适量增加，饮食规律，避免暴饮暴食，低盐、低脂饮食为主，减少高热量食物的摄入。

(6) 加强体育锻炼，每天最少保持 30 分钟的中等强度运动。鼓励每天至少快步走 6000 步比较健康。肥胖患者不适合较剧烈的运动，会加重膝关节的负担，可以选择游泳、划船等对膝关节负荷较小的运动。

(7) 定期检查血糖、血脂、肝功、肝脏 B 超等，积极治疗基础性疾病。

(8) 减少热量摄取及增加热量消耗。强调以健康行为、饮食、运动为主的综合治疗。

【粘液丝偏高】：

(1) 尿常规中粘液丝是由尿路中细胞分泌出来的，在有尿路感染时分泌会明显增多，且伴有炎症细胞的出现。

(2) 粘液丝偏高，可分为生理性偏高和病理性偏高两种，生理性偏高一般是由于喝水较少导致的尿液浓缩，一般在喝水后就能达到稀释的效果。

(3) 病理性的粘液丝偏高是由于泌尿系炎症或者是前列腺炎导致的，需要注意观察，多喝水，同时有白细胞等炎症细胞增多时，应及时服用抗感染药物治疗。如果仅有粘液丝的增多而没有白细胞等炎症细胞增多时，尿路有炎症的可能性不大。

(4) 建议平时饮食注意清淡，多喝水，少吃油腻和辛辣的食物，要注意个人清洁卫生，勤洗阴部，注意休息。

【颈椎骨质增生】：

(1) 由于骨质增生与增龄、性别、种族、职业、工种、体质、姿势不良等因素有关。应尽可能避免长时间低头、仰头、歪头等动作。在工作之余应适当地作颈部活动，动作要慢，幅度不要太大。做颈部自我按摩，加强体育锻炼，有效控制体重，减轻关节负重。

(2) 枕头的选择应符合颈椎的生理要求，因人的一生大约 1/3 在床上度过，与颈部密切为伴的是枕头，如枕头选择不当，使颈椎长期处在一种悬空和不正常的受力状态下，可导致颈椎的慢性损伤。

(3) 请您保护关节避免对关节的过渡压力，平时请您要注意站、坐、行和劳动姿态，可适当运动减缓关节的退行性变化。建议多吃贝类、黄豆、牛奶、坚果等增加钙质。

(4) 骨质增生部位如压迫神经根引起相应的症状（如疼痛、麻痹等肢体感觉障碍）时，请您前往康复理疗科进行物理治疗如：理疗、推拿、牵引、按摩和中药、消炎止痛药缓解疼痛。也可以往神经内科或骨科治疗。有骨质增生但无症状者无需治疗。

(5) 避免受潮、受寒冷等环境因素刺激，因这些不良的环境因素对关节、肌肉、神经等组织可诱发炎症的产生。

(6) 饮食原则：应进食高钙食品，如多食牛奶、蛋类、豆制品、蔬菜和水果，必要时补充钙剂和增加多种维生素的摄入，以确保骨质代谢的正常需要。

【椎间盘突出】：

(1) 椎间盘突出症指椎间盘的纤维环破裂，髓核组织从破裂处突出（脱出）于后方或者椎管内，导致相邻脊神经根遭受刺激，从而产生颈部、腰部疼痛或下肢麻木疼痛一系列症状。临床上可分为膨隆型、突出型、脱垂游离型等。建议骨科诊治。

【椎间盘轻度膨出】：

(1) 椎间盘膨出指的是由于退行性变或者外伤导致间盘中央的髓核细胞组织突破内层纤维环，而未突破外层纤维环的状态。属于椎间盘突出症当中较轻的一种，临床症状较轻，可采取保守治疗，并可取得良好的疗效。建议骨科咨询及诊治。

【左肺舌段纤维粘连】：

(1) 建议呼吸内科诊断治疗。

【胆囊切除术后】：

(1) 建议肝胆外科定期复查。

【肝内钙化斑】：

(1) 肝内钙化斑或肝内钙化灶是指在 B 超或 CT 图像中呈现出肝脏结石样改变，肝内毛细血管壁的钙化斑或由于肝内胆汁的粘稠形成强回声伴声影。一般有强回声或薄密度的影像表现，可呈单个或多个钙化灶。

(2) 肝内钙化灶的原因有两大类：肝脏新陈代谢或以往疾病留下的痕迹，并无明显症状，对身体没有伤害，无须特殊治疗。

(3) 肝内钙化灶常发生于肝内胆管结石、肝内慢性炎症等疾病。这些疾病使肝细胞坏死，纤维组织增生，逐渐形成瘢痕，随之钙盐在炎症部位沉淀造成的一种病理变化，也有极少数的肝内钙化灶属于先天发育异常引起的肝脏畸形。

(4) 通常情况下，肝内钙化灶不会出现伴随症状，仅肝内胆管结石患者可能出现肝区闷胀的感觉，但一般对身体没有明显的影响。因此不需要特殊治疗，可遵医嘱或进行定期复查。

(5) 如果身体出现不适症状，应前往肝胆外科诊断治疗。

(6) 在日常生活和工作中，患者需要保证充足的休息，生活规律，多喝水，以高蛋白、低脂、高维生素饮食为主，保证能量供给的同时减轻肝脏以及胃肠道的负担。

【骨质疏松】：

(1) 骨质疏松症是以骨组织显微结构受损，骨矿成分和骨基质等比例地不断减少，骨质变薄，骨小梁数量减少，骨脆性增加和骨折危险度升高的一种全身骨代谢障碍的疾病。

(2) 骨质疏松症是一个全球性的健康问题，世界卫生组织已将其确定为是继心血管疾病之后的第二大威胁人类健康的主要疾病，但目前还没有安全有效的根治方法。

(3) 骨质疏松症分为原发性、继发性两大类。原发性骨质疏松症又分为绝经后骨质疏松症（I 型）、老年性骨质疏松症（II 型）和特发性骨质疏松症（包括青少年型）三种。

(4) 绝经后骨质疏松症一般发生在妇女绝经后 5-10 年内，其发病因素主要是雌激素缺乏，骨吸收破坏有所增加，主要受影响的是松质骨，因此以椎体骨折和前臂骨折为多见。

(5) 老年性骨质疏松症一般指老年人 70 岁后发生的骨质疏松，其发病因素是随着年龄增加性激素减少外，还有肾功能生理性减退，皮质骨和松质骨两者都受影响，因此除了椎体和前臂骨折外，还容易有股骨上端部位的骨折。

(6) 特发性骨质疏松症主要在发生身体健康、青春发育前的青少年及儿童，发病年龄 2-16 岁，其病因尚不明确。

(7) 继发型骨质疏松症是由于某些疾病（如糖尿病、甲状旁腺功能亢进、类风湿性关节炎、胃肠大部切除术后、白血病等）、药物（如糖皮质激素、免疫抑制剂、抗癌药、甲状腺激素、抗惊厥药等）、营养和活动异常造成的。

(8) 检测骨质疏松症主要通过骨密度检测来确诊。临床上常用双能 X 线骨密度测量作为测量骨质流失的一种方法，其测量骨密度主要是在脊柱、髋关节等部位；跟骨的定量超声也可用于普通筛查，其方法费用低、便携且无电离辐射。

(9) 日常饮食增加钙的补充，多食富含钙质的食物（如海产品、牛奶、豆腐、豆浆等），多吃绿色蔬菜，忌食辛辣、过咸、过甜等刺激性食物。不吸烟、少饮酒、少喝浓咖啡、浓茶和碳酸饮料，适量摄入蛋白质。严重者可选用药物治疗（如钙尔奇 D、骨化三醇等）。经常晒太阳或补充维生素 D。

(10) 适当的运动锻炼有助于预防骨质疏松。中年时期运动可对机体产生多方面的益处，而老年时期运动不仅可减缓骨量的丢失，还可以改善机体的各项生理功能，提高生活质量。推荐走路、慢跑、跳舞、骑车、球类等运动，每次运动时间控制在 20-30 分钟，每周 3-5 次。

(11) 定期复查骨密度，每年做一次骨密度的检测。

汇总医生： 丁昊炜

主检日期： 2024-10-09

主检医生：

分科结果

身高、体重、血压

项目名称	检查结果	项目名称	检查结果
身高	173cm	体重	75kg
血压	96/69mmHg		

***小结：**

(1) 体重指数 25.06：超重

操作员：张文静

检查日期：2024-10-06

检查医生：名燕凌

内科

项目名称	检查结果	项目名称	检查结果
心率	86 次/min	心律	齐
心脏杂音	无	心界	正常
肺部	正常	呼吸音	呼吸音清
啰音	未闻及	叩诊	叩诊呈清音
腹部触诊	腹部平软	发育	正常
肝胆	肋下未触及	脾脏	肋下未触及
双肾	无叩击痛	肠鸣音	正常
营养	良好	神经系统	正常
生理反射	生理反射存在	病理反射	病理反射未引出
颅神经	正常	运动功能	正常
深浅感觉	正常	其它	无异常发现
既往史	无		

***小结：**

未见异常

操作员：杨淑兰

检查日期：2024-10-06

检查医生：杨淑兰

外科（男）

项目名称	检查结果	项目名称	检查结果
皮肤	正常	甲状腺	无肿大
脊椎	无畸形	浅表淋巴结	无肿大
肛门	拒检	前列腺	未检
泌尿外生殖器	正常	四肢关节	未见异常
腹股沟	未见异常	足背动脉	正常
紫绀	无	色素沉着	无
脱毛	无	脱色	无
浮肿	无	皮下结节	无
头颅	正常	颈部	正常
乳腺	正常	脊柱	正常
直肠	未检	皮肤黄疸	无
四肢	活动正常	其他	无

*小结:

未见异常

操作员：魏利平

检查日期:2024-10-06

检查医生：魏利平

眼科

项目名称	检查结果	项目名称	检查结果
视力(左)	正常	视力(右)	正常
辨色力	正常	眼睑	正常
结膜	正常	泪器	正常
角膜	正常	虹膜	正常
瞳孔	正常	晶状体	正常
玻璃体	正常	眼底	未见异常

*小结:

未见异常

操作员：田野青 检查日期：2024-10-09 检查医生：田野青

耳鼻喉科

项目名称	检查结果	项目名称	检查结果
听力(左)	正常	听力(右)	正常
外耳道	正常	鼓膜	正常
鼻窦	正常	鼻中隔	正常
鼻腔	正常	扁桃体	无肿大
嗅觉	正常	咽喉	正常

*小结：

未见异常

操作员：王存宝 检查日期：2024-10-06 检查医生：王存宝

检验报告

血流变

项目名称	检查结果	单位	参考值	提示
全血粘度高切 200/s	4.16	mpas	3.53--4.65	
全血粘度中切 100/s	4.48	mpas	3.6--4.9	
全血粘度中切 50/s	4.94	mpas	4.7--5.9	
全血还原粘度高切	5.56	mpas	3.66--8.48	
全血还原粘度低切	38.17	mpas	31.8--50.2	
血浆粘度	1.49	mpas	1.26--1.70	
血沉(ESR)	3.50	mm/h	0--15	
红细胞压积	0.48	L/L	0.40--0.50	
红细胞聚集指数	4.76		3.79--6.05	
红细胞变形指数	0.70		0.51--1.02	
红细胞刚性指数	3.73		2.15--6.73	
血沉方程 K 值	16.36	mm/h	0--77	
全血粘度 1/s	19.81	mpas	17.6--21.3	
全血高切相对指数	2.79		2.08--3.69	
全血低切相对指数	13.30		10.37--16.94	

*小结:

未见异常

操作员：黄璐瑶

检查日期:2024-10-06

检查医生:陈建国

尿常规

项目名称	检查结果	单位	参考值	提示
胆红素(BIL)	-		阴性	
隐血(ERY)	-		阴性	
小圆上皮细胞(SRC)	0	个/ul	0--0	

维生素 C	-		阴性	
异常红细胞	0	个/ul	0--3	
红细胞（正常）	0	个/ul	0--6	
鳞状上皮细胞	0	个/ul	0--0	
粘液丝	9	个/ul	0--0	↑
尿葡萄糖(GLU)	-		阴性	
酮体(KET)	-		阴性	
比重(SG)	1.025		1.003--1.030	
酸碱度(PH)	6.0		4.5--8.0	
尿蛋白质(PRO)	-		阴性	
尿胆原(URO)	-		阴性	
亚硝酸盐(NIT)	-		阴性	
尿白细胞(LEU)	-		阴性	

***小结:**

粘液丝偏高(9 /HP)

操作员：黄璐瑶 检查日期:2024-10-06 检查医生:陈建国

血常规（五分类）

项目名称	检查结果	单位	参考值	提示
白细胞(WBC)	5.93	10 ⁹ /L	3.5--9.5	
淋巴细胞绝对值(LY#)	2.01	10 ⁹ /L	1.1--3.2	
淋巴细胞百分比(LY%)	33.9	%	20--50	
中性粒细胞绝对值(GR#)	3.49	10 ⁹ /L	1.8--6.3	
中性粒细胞百分比(GR%)	58.8	%	40--75	
嗜碱性粒细胞绝对值(BA#)	0.01	10 ⁹ /L	0--0.06	
嗜碱性粒细胞百分比(BA%)	0.2	%	0--1.0	
嗜酸性粒细胞绝对值(EO#)	0.11	10 ⁹ /L	0.02--0.52	

嗜酸性粒细胞百分比 (EO%)	1.8	%	0.4--8.0
血小板(PLT)	228	10 ⁹ /L	125--350
血小板分布宽度(PDW)	16.2	%	15--17
平均血小板体积(MPV)	9.9	fl	6.0--14.0
血小板压积(PCT)	0.227	%	0.11--0.28
红细胞(RBC)	5.16	10 ¹² /L	4.3--5.8
血红蛋白	161	g/L	130--175
红细胞压积(HCT)	48.0	%	40--50
红细胞平均体积(MCV)	92.9	fl	82--100
平均血红蛋白含量(MCH)	31.1	pg	27--34
平均血红蛋白浓度(MCHC)	335	g/L	316--354
单核细胞绝对值(MO#)	0.31	10 ⁹ /L	0.1--0.60
单核细胞百分比(MO%)	5.3	%	3--10
红细胞分布宽度标准差 (RDW-SD)	43.2	fl	35--56
红细胞分布宽度变异系数 (RDW-CV)	12.4	%	10.6--16.6
大血小板比率	25.4	%	11--45
大血小板数目	58	10 ⁹ /L	30--90
未成熟粒细胞数目	0.01	10 ⁹ /L	0--999
未成熟粒细胞百分比	0.3	%	0--100
有核红细胞数目	0.000	10 ⁹ /L	0--9999
有核红细胞百分比	0.00	/100WBC	0--9999

***小结:**

未见异常

操作员：王小雪 检查日期:2024-10-06 检查医生:陈建国

肾功三项

项目名称	检查结果	单位	参考值	提示
肌酐(CREA)	79.90	umol/L	57--97	
尿酸(UA)	317.00	umol/L	200--420	
尿素测定 (Urea)	4.30	mmol/L	3.1--8.0	

***小结:**

未见异常

操作员：余雅倩 检查日期:2024-10-06 检查医生:陈建国

空腹血糖

项目名称	检查结果	单位	参考值	提示
葡萄糖(GLU)	4.81	mmol/L	3.89--6.1	

***小结:**

未见异常

操作员：余雅倩 检查日期:2024-10-06 检查医生:陈建国

尿沉渣

项目名称	检查结果	单位	参考值	提示
白细胞尿	1	个/ul	0--13	
上皮细胞(EC)	0	/HP	0--28	
管型(CAST)	0	个/ul	0--1	
霉菌 (尿)	0	/HP	0--0	
结晶	0	/HP	0--10	
透明度(CLA)	清亮			
胆红素(BIL)	-		阴性	
颜色(Colour)	淡黄色			
红细胞(尿)(RBC)	0	个/ul	0--6	

***小结:**

未见异常

肝功能七项

项目名称	检查结果	单位	参考值	提示
总蛋白(T PROT)	78.3	g/L	65--85	
白蛋白(ALB)	43.90	g/L	40--55	
总胆红素(TBIL)	15.00	umol/L	0--26	
直接胆红素(DBIL)	3.0	umol/L	0--8.0	
间接胆红素(IBIL)	12.00	umol/L	0--17.39	
丙氨酸氨基转移酶(ALT)	47.00	U/L	9--50	
门冬氨酸氨基转移酶(AST)	33.00	U/L	15--40	

***小结：**

未见异常

(男) 肿瘤三项

项目名称	检查结果	单位	参考值	提示
前列腺特异性抗原(PSA)	0.91	ng/ml	0--1.4	
癌胚抗原(CEA)	0.86	ng/ml	0--5	
甲胎蛋白(AFP)	6.5	ng/ml	0--7	

***小结：**

未见异常

大同瑞慈康复医院 12导联心电图报告

田晓平 男 40岁 体检号:408126

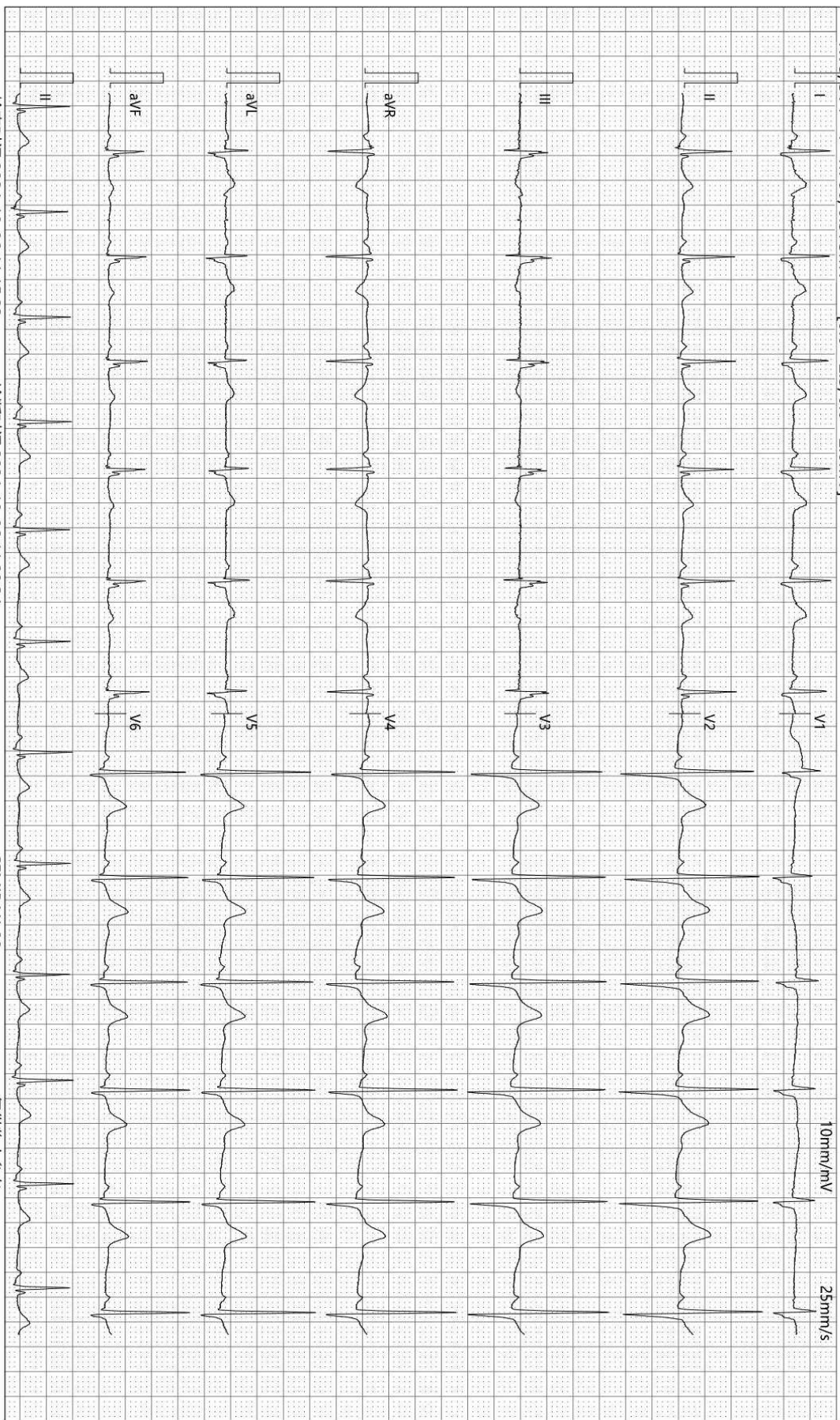
病床号:

诊断结果:

- 1.窦性心律
- 2.正常心电图

诊断医生:

HR	: 69bpm	[60 ~ 100bpm]
P	: 89ms	[0 ~ 110ms]
PR	: 130ms	[120 ~ 200ms]
QRS	: 96ms	[60 ~ 100ms]
QT/QTc	: 390/419ms	[320 ~ 440/0 ~ 450ms]
P/QRS/T	: 36/53/17deg.	[0 ~ 75/-30 ~ 90/0 ~ 75deg]
RV5/SV1	: 1.780/0.375mV	[0.0 ~ 2.5/0.0 ~ 2.0mV]



检查时间:2024-10-06 11:15:23

诊断时间:2024-10-06 11:28:34

SEMIP V1 90

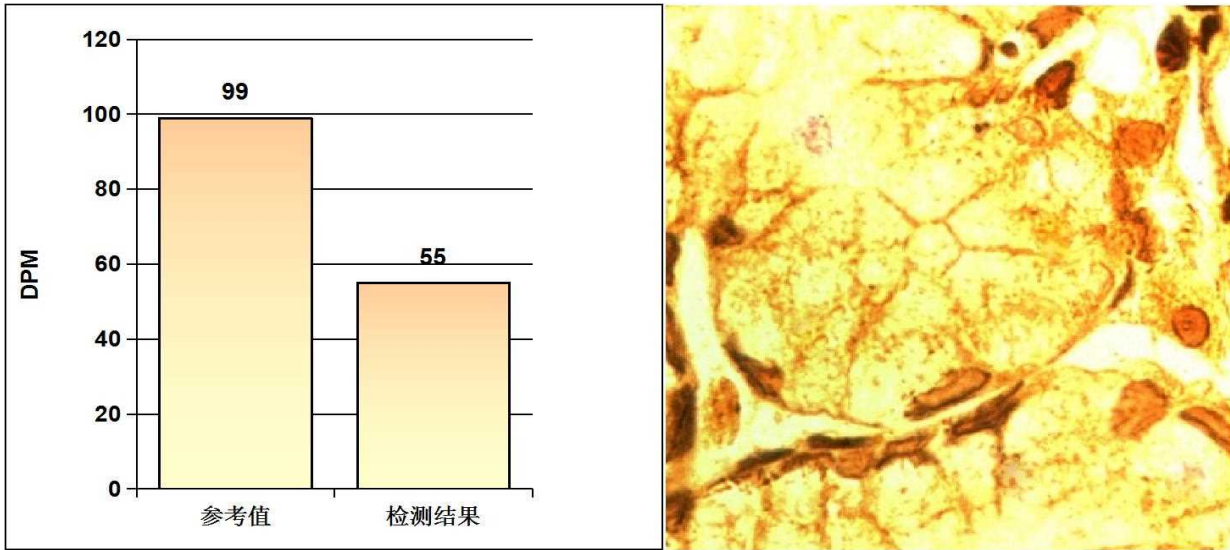
仅供临床参考

大同瑞慈康复医院

¹⁴C呼气试验检验报告

姓名	田晓平	年龄	40	性别	男
住院号	0	日期	2024/10/6 11:20:52	电话	0
送检医生	曹居杰	样品编号	2003	编号	2212120518

¹⁴C呼气试验



阳性参考值 (Disintegrations Per Minute(DPM)):

DPM值:	dpm > 2499	阳性++++
	1499 < dpm ≤ 2499	阳性+++
	499 < dpm ≤ 1499	阳性++
	149 < dpm ≤ 499	阳性+
	dpm ≤ 99	阴性
	99 < dpm ≤ 149	不确定

检测结果: **dpm= 55** **阴性**

医生建议: 注意保持健康及规律饮食

温馨提示: 您本次检测的结果为阴性

检测医生: 曹居杰

大同瑞慈健康体检

骨密度检测报告

患者信息

患者ID: 2212120518
姓名: 田晓平
出生年月日: 1984-5-12

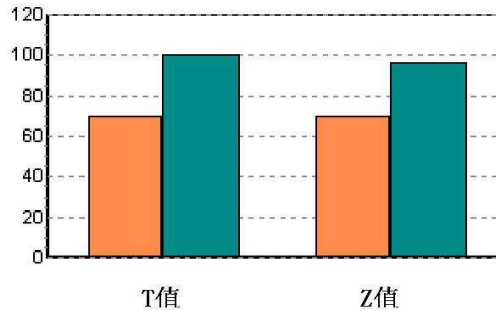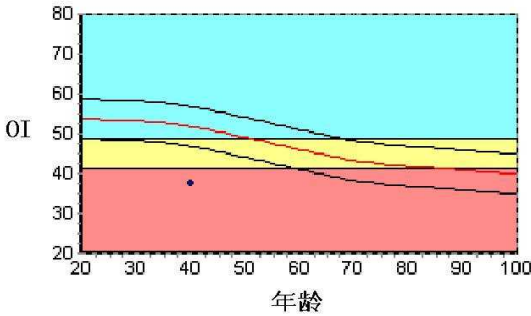
年龄: 40
性别: 男
测定部位(右/左): 右

测定结果

测定日期: 2024-10-6

测试编号: 1/1

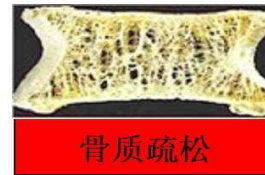
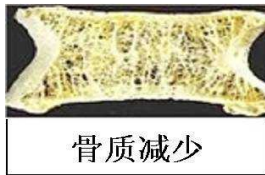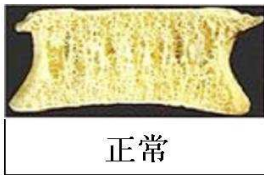
受测者 平均值



数据库: Asia
OI: 37.5
SOS: 1354.2 m/s, BUA: 12.8
T值: -3.28
Z值: -2.86

成人比: 69.6 %
同龄比: 72.4 %
OPR: N/A %

结果分析



注解

以上结论仅供参考

科室:

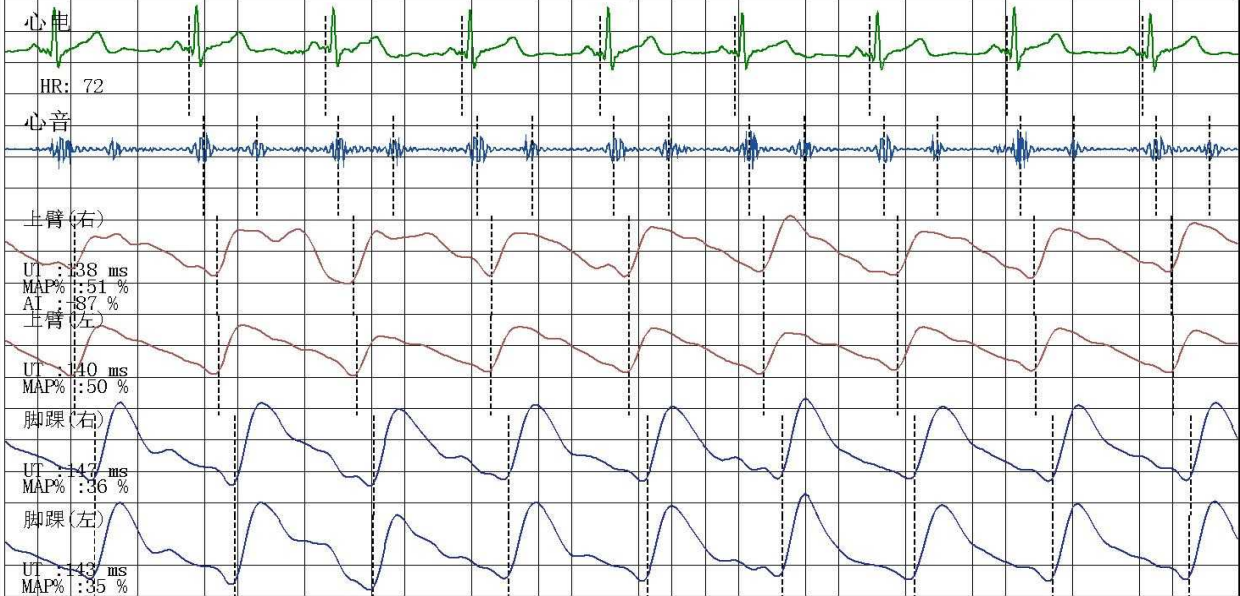
医生签名:

医院地址 大同瑞慈健康体检
地址 大同市平城区魏都大道79号

联系电话 0352-2824444
操作者 名燕凌

大同瑞慈健康体检 动脉阻塞与僵硬度检测报告单

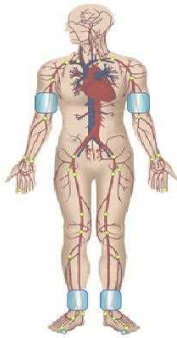
病历号: 2212120518 检查号: 2124
姓名: 田晓平 性别: 男 年龄: 40 岁
身高: 173.0 cm 体重: 75.0 kg BMI: 25.1



四肢动脉血压值 (mmHg)

上臂(右)

SBP: 121
MBP: 99
DBP: 85
PP: 36



上臂(左)

SBP: 122
MBP: 96
DBP: 79
PP: 43

脚踝(右)

SBP: 157
MBP: 120
DBP: 85
PP: 72

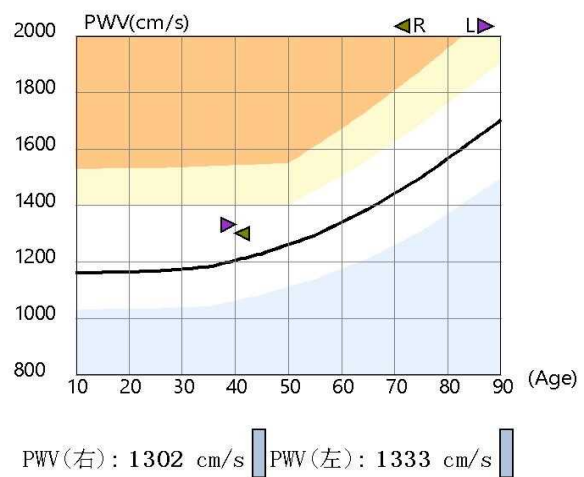
脚踝(左)

SBP: 148
MBP: 111
DBP: 84
PP: 64

动脉阻塞值

ABI (R): 1.29 ABI (L): 1.21
BAI (R): 0.77 BAI (L): 0.78

动脉硬化分析 (PWV) 图



检查所见

双侧上肢血压正常; 双侧上肢血压无明显差异; 双侧上肢动脉压正常; 双侧下肢血压无明显差异; 双侧下肢动脉压增大;
双侧下肢静息ABI在正常范围;
双侧baPWV正常范围;
四肢动脉脉搏波形未见异常。

诊断所见

外周动脉检测未见异常。

操作者: 邢秀彬

医师签名: 李桂珍

检查日期: 2024-10-06

高血压判断依据《中国高血压防治指南》(第三版)
ABI判断依据《2011版美国心脏协会/美国心脏病学学会周围动脉疾病指南》
电话:

地址: 大同市平城区魏都大道79号

Rich 大同瑞慈康复医院
超声诊断图文报告

流水号: 2212120518

超声号: 1702748

姓名: 田晓平

年龄: 40岁

性别: 男

检查设备: Vivid E95

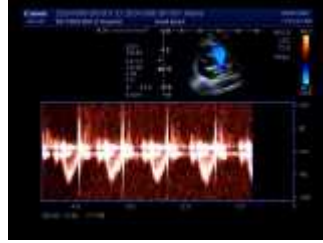
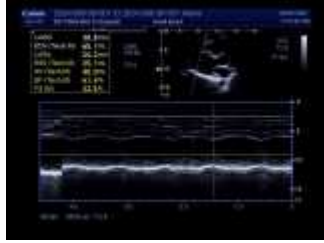
体检号: 408126

申请医院: 本院

体检科室: 体检科

检查部位: 心脏彩超

经典图像:



影像所见:

超声测量 (单位: mm)

升主动脉内径 26 (32±3mm)

左房内径 28 (35mm)

室间隔 9 (8-11mm)

左室内径 38 (47±4mm)

左室后壁 9 (8-11mm)

EF61% (50-80%)

右室内径 25 (36±4mm)

右房内径 28 (36±4mm)

FS32% (28-41%)

主肺动脉内径 20 (23±3mm)

升主动脉内径正常, 心脏各腔室大小正常, 室间隔厚度正常, 左室壁未见明显节段性运动异常, 各瓣膜及启闭功能未见明显异常, 舒张期二尖瓣口血流频谱 E/A>1, 心包腔未见积液。

影像诊断:

心脏结构及功能未见明显异常

报告医师: 侯爱兰

检查日期: 2024-10-06

审核医师: 侯爱兰

报告日期: 2024-10-06



注: 本报告仅供临床医生参考!

地址: 大同市魏都大道 79 号。若有疑问, 请致电: 0352-2830580

Rich 大同瑞慈康复医院
超声诊断图文报告

流水号: 2212120518

超声号: 1702756

姓名: 田晓平

年龄: 40岁

性别: 男

检查设备: Vivid E95

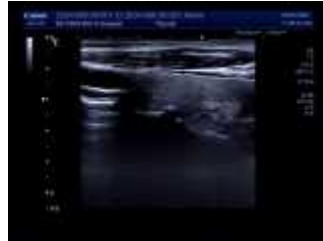
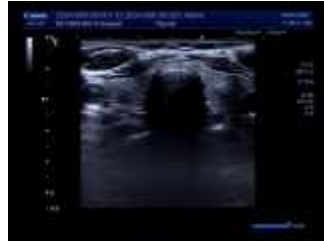
体检号: 408126

申请医院: 本院

体检科室: 体检科

检查部位: 甲状腺彩超

经典图像:



影像所见:

甲状腺双侧叶形态正常, 包膜完整, 实质回声均匀, CDFI: 未见异常血流信号。
双侧颈部未见明显肿大淋巴结。

影像诊断:

甲状腺双侧叶未见异常

报告医师: 侯爱兰

检查日期: 2024-10-06

审核医师: 侯爱兰

报告日期: 2024-10-06



注: 本报告仅供临床医生参考!

地址: 大同市魏都大道79号。如有疑问, 请致电: 0352-2830580

Rich 大同瑞慈康复医院
超声诊断图文报告

流水号: 2212120518

超声号: 1702758

姓名: 田晓平

年龄: 40岁

性别: 男

检查设备: Vivid E95

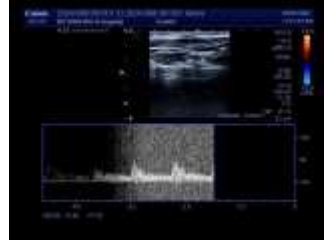
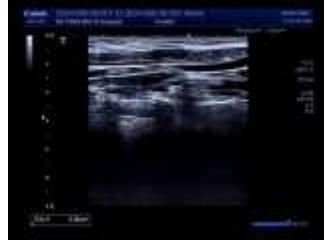
体检号: 408126

申请医院: 本院

体检科室: 体检科

检查部位: 颈部血管彩超

经典图像:



影像所见:

右锁骨下动脉起始处、双侧颈总动脉、颈内、颈外动脉起始段内中膜不增厚, 内壁欠光滑, 管壁未见明确强回声斑。
CDFI: 血流充盈好。PW: 频谱形态正常。

双侧椎动脉走行正常, 椎动脉内径正常, 管壁不厚, 管腔内为无回声, CDFI: 血流充盈好。PW: 频谱正常。

影像诊断:

双侧颈动脉、椎动脉未见明显异常

报告医师: 侯爱兰

检查日期: 2024-10-06

审核医师: 侯爱兰

报告日期: 2024-10-06



注: 本报告仅供临床医生参考!

地址: 大同市魏都大道 79 号。若有疑问, 请致电: 0352---2830580

Rich 大同瑞慈康复医院
超声诊断图文报告

流水号: 2212120518

超声号: 1702760

姓名: 田晓平

年龄: 40岁

性别: 男

检查设备: Vivid E95

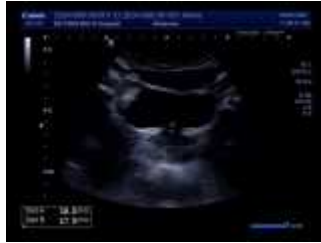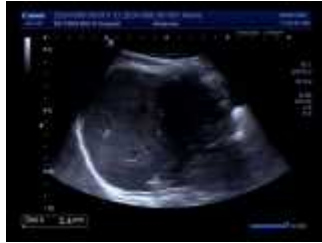体检号: 408126

申请医院: 本院

体检科室: 体检科

检查部位: 全腹彩超

经典图像:



影像所见:

肝脏大小形态正常, 包膜光滑完整, 肝右后叶探及强回声斑, 直径约 0.3cm, 余实质回声均匀, 肝内管道系统走行清晰, 门静脉及肝内胆管不扩张。

胆囊切除术后, 肝外胆管不扩张。

胰腺大小形态正常, 实质回声均匀, 主胰管不扩张。

脾脏大小形态正常, 实质回声均匀, 脾门静脉不宽。

双肾大小形态正常, 皮髓质分界清晰, 集合系统未见分离, 双侧输尿管未见扩张。

膀胱充盈佳, 未见明显异常。

前列腺形态正常, 大小约 2.8*3.8*2.7cm, 实质回声均匀。

影像诊断:

- 肝内钙化斑
- 胆囊切除术后 肝外胆管不扩张

报告医师: 侯爱兰

检查日期: 2024-10-06

审核医师: 侯爱兰

报告日期: 2024-10-06



注: 本报告仅供临床医生参考!

地址: 大同市魏都大道 79 号。若有疑问, 请致电: 0352-2830580

姓名: 田晓平

年龄: 40 岁

性别: 男

检查设备: 西门子量子双源 CT

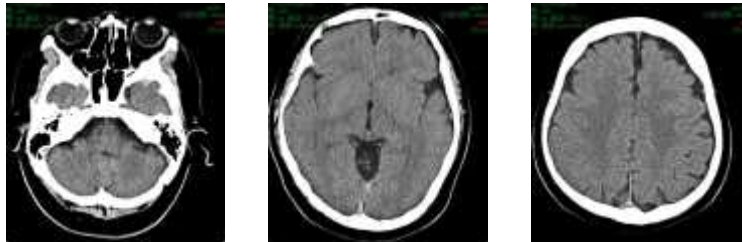体检号: 408126

申请医院: 本院

体检科室: 体检科

检查部位: 脑部双源 CT

经典图像:



影像所见:

颅脑结构双侧对称, 脑实质内未见异常密度。中线结构居中。脑沟、裂、池及脑室系统等未见异常。

影像诊断:

颅脑未见明显异常

报告医师: 剧艳军

检查日期: 2024-10-06

审核医师: 剧艳军

报告日期: 2024-10-06

姓名: 田晓平

年龄: 40岁

性别: 男

检查设备: 西门子量子双源 CT

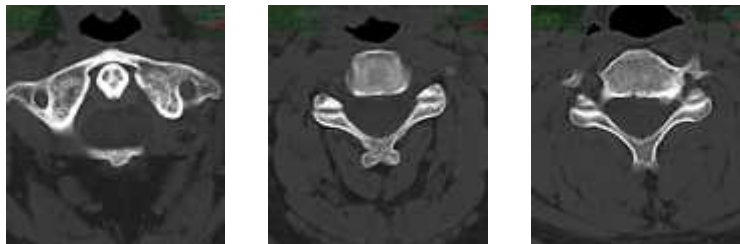体检号: 408126

申请医院: 本院

体检科室: 体检科

检查部位: 颈椎双源 CT

经典图像:



影像所见:

颈椎曲度变直, 序列整齐, 颈环枢关节对称, 附件横突孔等大等圆, C4-7 椎体边缘骨质增生, 钩椎肥大, C3/4. C4/5 椎间盘软组织突出。C5/6. 6/7 椎间盘轻度膨出. 压迫颈髓硬膜囊, 颈髓软组织形态如常, 邻近椎管未见变窄, 附件小关节骨质未见异常。

影像诊断:

颈椎骨质增生

C3/4. C4/5 椎间盘突出

C5/6. 6/7 椎间盘轻度膨出.

报告医师: 剧艳军

检查日期: 2024-10-06

审核医师: 剧艳军

报告日期: 2024-10-06

姓名: 田晓平

年龄: 40 岁

性别: 男

检查设备: 西门子量子双源 CT

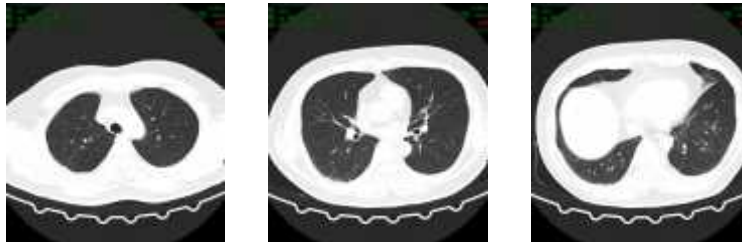体检号: 408126

申请医院: 本院

体检科室: 体检科

检查部位: 肺部双源 CT

经典图像:



影像所见:

胸廓对称, 骨性肋骨完整, 胸壁软组织结构良好, 两肺支气管血管纹理走行分布良好, 支气管束结构清晰, 双肺通气良好。右肺中下叶及左肺舌段间质纤维粘连, 索条影。肺门结构未见异常。纵隔无偏移, 段以上支气管通畅。心影及大血管形态结构正常, 纵隔内未见肿大淋巴结。胸膜未见异常。

影像诊断:

右肺中下叶及左肺舌段纤维粘连

报告医师: 剧艳军

检查日期: 2024-10-06

审核医师: 剧艳军

报告日期: 2024-10-06