



2212100614

# 大同瑞慈健康体检

## 报 告 册

体检编号	408076	工号	72
姓名	张碧君		
性别	女	年龄	56岁
单位	平城区卫健委		
部门	平城区卫健委		
联系电话	18735248668		
体检日期	2023-11-27		

尊敬的张碧君女士您好！

首先，瑞慈健康体检全体员工欢迎您的光临，并对您的信任表示衷心的感谢！

您于 2023-11-27 （体检编号：408076）完成健康检查，本机构的各科医生已根据您的体检项目及结果，汇总成此份健康体检报告，并经总检医生审核。据此提出对您健康状况的综合分析及建议。

瑞慈健康体检倡导“大健康、大康复”，提出“健康是第一财富（Rich）”的人文理念。希望您仔细阅读并妥善地保管此份健康体检报告，并认真关注报告中的提示与建议，若您对报告内容有任何疑问，可直接与瑞慈健康体检客服部联系，进一步咨询。

健康体检咨询电话：**0352-2824444**

客户服务咨询电话：**0352-2830597**  
**400-6112995**

瑞慈健康体检报告由下列内容组成：

第一部分：主检报告

第二部分：分科分项结果

第三部分：检验报告

第四部分：附表

## 主检报告

### 检查综述

- 1、【外科（女）】（1）甲状腺结节
- 2、【生化系列】总胆红素(TBIL)偏高(35.00  $\mu\text{mol/L}$ ) 直接胆红素(DBIL)偏高(11.3  $\mu\text{mol/L}$ ) 间接胆红素(IBIL)偏高(23.70  $\mu\text{mol/L}$ )
- 3、【肺部双源CT】两肺上叶及右肺下叶纤维灶，部分钙化斑
- 4、【乳腺彩超】左侧乳腺结节 BI-RADS 3级 建议复查

### 医生建议

#### 【甲状腺结节】：

- (1)甲状腺结节是一种常见的甲状腺疾病，很多甲状腺疾病可表现为结节，如可由甲状腺退行性变、炎症、自身免疫性及新生物等多种病变所致。甲状腺结节在各个年龄段的男女人群中均可见到，但中年女性中较多。
- (2)甲状腺结节分良性和恶性两大类，良性的占绝大多数，恶性者不足1%，判断甲状腺结节的良恶主要依靠病史、体格检查、放射性核素扫描、穿刺细胞学检查。
- (3)建议往普外科就诊，进一步检查，明确诊断，结合临床诊治并定期复查。

#### 【间接胆红素(IBIL)偏高】：

- (1)间接胆红素（IBIL）是未被肝细胞摄取、未与葡萄糖结合的胆红素为结合胆红素，也就是间接胆红素。
- (2)间接胆红素升高，是因为血液中的红细胞被大量破坏，大量的间接胆红素被释放入血，同时血液中的间接胆红素含量远远超出了肝细胞对胆红素的摄取、代谢和排泄能力。
- (3)因此间接胆红素升高，往往提示溶血性黄疸，最有可能就是溶血性贫血，或者是由于输血血型不合及其他恶性疾病导致的溶血。
- (4)总胆红素、间接胆红素、直接胆红素这三项是反映胆红素代谢的指标，而胆红素长期以来是作为溶血及肝胆疾病的重要异常指标。胆红素检查主要用于黄疸检查，反映肝脏疾病和胆道梗阻，如肝细胞发生炎症坏死等损害时会引起黄疸，胆道疾病及溶血性疾病也可引起黄疸。
- (5)总胆红素、间接胆红素、直接胆红素均升高：见于肝细胞性黄疸，如急慢性肝炎、肝硬化、肝坏死等。
- (6)总胆红素及间接胆红素升高：见于溶血性黄疸，如溶血性贫血，溶血性输血反应，新生儿溶血病。
- (7)总胆红素及直接胆红素升高：见于梗阻性黄疸，如胆石症、胆管炎、肝癌胰头癌等，其升高程度与病情呈正相关，且癌性梗阻高于良性梗阻。
- (8)总之，看肝功能化验单，要结合病情、病史、查体和其它相关的化验单、影像检查，排除生理性升高的因素（如有无感冒、酗酒、过于劳累、熬夜等情况），全面综合考虑。

#### 【直接胆红素(DBIL)偏高】：

- (1)直接胆红素（DBIL）是被肝细胞摄取后，与葡萄糖醛酸结合形成的结合胆红素，即直接胆红素。
- (2)直接胆红素升高，主要见于胆道梗阻、胆汁淤积等，导致肝脏合成的直接胆红素无法经胆道排泄，反而逆流入血，而肝细胞对胆红素的摄取、代谢和排泄能力又属正常，此时就容易出现直接胆红素明显升高。
- (3)因此，直接胆红素升高往往见于梗阻性黄疸，还可见于胰头癌等，常见的临床症状有发热、恶心、呕吐、腹胀等消化系统症状。
- (4)总胆红素、间接胆红素、直接胆红素这三项是反映胆红素代谢的指标，而胆红素长期以来是作为溶血及肝胆疾病的重要异常指标。胆红素检查主要用于黄疸检查，反映肝脏疾病和胆道梗阻，如肝细胞发生炎症坏死等损害时会引起黄疸，胆道疾病及溶血性疾病也可引起黄疸。

- (5)总胆红素、间接胆红素、直接胆红素都升高：见于肝细胞性黄疸，如急慢性肝炎、肝硬化、肝坏死等。
- (6)总胆红素及间接胆红素升高：见于溶血性黄疸，如溶血性贫血，溶血性输血贫血，新生儿溶血病。
- (7)总胆红素及直接胆红素升高：见于梗阻性黄疸，如胆石症、胆管癌肝癌胰头癌等，其升高程度与病情呈正相关，且癌性梗阻高于良性梗阻。
- (8)总之，看肝功能化验单，要结合病情、病史、查体和其它相关的化验单、影像检查，排除生理性升高的因素（如有无感冒、酗酒、过于劳累、熬夜等情况），全面综合考虑。

**【总胆红素(TBIL)偏高】：**

- (1)总胆红素（TBIL）能准确反映黄疸的程度。人体的红细胞有一定的寿命，大约是 120 天。
- (2)当红细胞被破坏死亡后，其中的血红蛋白会被我们人体的肝、脾、骨髓内单核吞噬细胞吞噬破坏分解，在组织酶的作用下，成为血红素和球蛋白，而血红素再进一步被催化还原成胆红素，80-85%的胆红素来源于此，另外还有 20%的胆红素来源于血红蛋白以外的肌红蛋白等在肝脏中产生。
- (3)未被肝细胞摄取且未与葡萄糖结合的胆红素称之为非结合胆红素，即间接胆红素（IBIL）。间接胆红素被运载到肝脏，被肝细胞摄取，与葡萄糖醛酸结合，则形成结合胆红素（DBIL），即直接胆红素。在这个过程中有一部分会吸收入血，但其水平会维持动态平衡。
- (4)总胆红素、间接胆红素、直接胆红素这三项是反映胆红素代谢的指标，而胆红素长期以来是作为溶血及肝胆疾病的重要异常指标。胆红素检查主要用于黄疸检查，反映肝脏疾病和胆道梗阻，如肝细胞发生炎症坏死等损害时会引起黄疸，胆道疾病及溶血性疾病也可引起黄疸。
- (5)大多健康体检中发现的胆红素轻度升高并不能反映肝脏有损伤，如果直接胆红素升高的程度不高，一般可能是生理性的原因引起的，如感冒、酗酒、过于劳累、熬夜等情况，只要注意休息、戒酒，过段时间复查肝功能，一般会自行恢复。
- (6)生活方面，多吃新鲜果蔬以补充人体所需的维生素，提高人体免疫力，多吃富含蛋白质的食物，如牛肉、鱼、蛋奶，这些都有助于修复受损的肝细胞，促进肝细胞的再生。如果胆红素升高很多，则需要完善相关检查，往消化内科诊断治疗。

**【右肺下叶纤维灶】：**

- (1)建议呼吸内科诊断治疗。

**【乳腺结节】：**

- (1)乳腺结节是乳腺组织导管和乳小叶在结构上的退行性变及进行性结缔组织的生长，主要以乳房周围性疼痛为特征，或在情绪变化、劳累、天气变化时加重，每月月经前疼痛加剧，行经后疼痛减退或消失。其主要原因是由于内分泌失调。
- (2)建议少吃刺激性食物或进行药物治疗干预，必要时外科诊治。

汇总医生： 丁昊炜

主检日期： 2023-11-28

主检医生：

## 分科结果

## 身高、体重、血压

项目名称	检查结果	项目名称	检查结果
身高	163cm	体重	52kg
血压	137/80mmHg		

**\*小结：**

未见异常

操作员：陈红锦

检查日期：2023-11-27

检查医生：张彬艳

## 内科

项目名称	检查结果	项目名称	检查结果
心率	78 次/min	心律	齐
心脏杂音	无	心界	正常
肺部	正常	呼吸音	呼吸音清
啰音	未闻及	叩诊	叩诊呈清音
腹部触诊	腹部平软	发育	正常
肝胆	肋下未触及	脾脏	肋下未触及
双肾	无叩击痛	肠鸣音	正常
营养	良好	神经系统	正常
生理反射	生理反射存在	病理反射	病理反射未引出
颅神经	正常	运动功能	正常
深浅感觉	正常	其它	无异常发现
既往史	无		

**\*小结：**

未见异常

操作员：杨淑兰

检查日期：2023-11-27

检查医生：杨淑兰

## 外科（女）

项目名称	检查结果	项目名称	检查结果
皮肤	正常	甲状腺	结节
浅表淋巴结	无肿大	肛门	拒检
泌尿外生殖器	正常	四肢关节	未见异常
腹股沟	未见异常	足背动脉	正常
紫绀	无	色素沉着	无
脱毛	无	脱色	无
浮肿	无	皮下结节	无
头颅	正常	颈部	正常
乳腺	正常	脊柱	正常
直肠	未检	皮肤黄疸	无
四肢	活动正常	其他	无

## \*小结:

(1) 甲状腺结节

操作员：魏利平

检查日期:2023-11-27

检查医生：魏利平

## 妇科内诊

项目名称	检查结果	项目名称	检查结果
外阴	正常	尿道口	正常
阴道	通畅	子宫	正常
附件	正常	宫颈	光滑
后穹窿	正常		

## \*小结:

未见异常

操作员：薛荣丽

检查日期:2023-11-27

检查医生：薛荣丽

## 检验报告

## 尿常规

项目名称	检查结果	单位	参考值	提示
胆红素(BIL)	-		阴性	
隐血(ERY)	-		阴性	
小圆上皮细胞(SRC)	0	个/ul	0--0	
维生素 C	-		阴性	
异常红细胞	0	个/ul	0--3	
红细胞（正常）	0	个/ul	0--6	
鳞状上皮细胞	0	个/ul	0--0	
粘液丝	0	个/ul	0--0	
尿葡萄糖(GLU)	-		阴性	
酮体(KET)	-		阴性	
比重(SG)	1.015		1.003--1.030	
酸碱度(PH)	6.0		4.5--8.0	
尿蛋白质(PRO)	-		阴性	
尿胆原(URO)	-		阴性	
亚硝酸盐(NIT)	-		阴性	
尿白细胞(LEU)	-		阴性	

## \*小结:

未见异常

操作员：李佳敏 检查日期:2023-11-27

检查医生:陈建国

## 生化系列

项目名称	检查结果	单位	参考值	提示
总蛋白(T PROT)	68.2	g/L	65--85	
白蛋白(ALB)	43.50	g/L	40--55	

球蛋白(GLB)	24.70	g/L	15--35	
白蛋白/球蛋白(ALB/GLB)	1.76		1.0--2.5	
碱性磷酸酶(ALP)	52.0	U/L	50--135	
肌酐(CREA)	60.00	umol/L	41--73	
尿酸(UA)	202.00	umol/L	140--340	
乳酸脱氢酶(LDH)	144.00	U/L	120--250	
淀粉酶(AMY)	45.00	IU/L	35--135	
葡萄糖(GLU)	4.49	mmol/L	3.89--6.1	
总胆红素(TBIL)	35.00	umol/L	0--21	↑
直接胆红素(DBIL)	11.3	umol/L	0--8.0	↑
间接胆红素(IBIL)	23.70	umol/L	0--17.39	↑
丙氨酸氨基转移酶(ALT)	12.00	U/L	7--40	
门冬氨酸氨基转移酶(AST)	16.00	U/L	13--35	
尿素测定 (Urea)	3.50	mmol/L	2.6--7.5	
肌酸激酶(CK)	42.00	U/L	40--200	
α-羟丁酸脱氢酶	140.00	U/L	72--182	
C 反应蛋白	0.20	mg/dl	0--3	
动脉硬化指数	1.76		1.31--3.19	
谷草比谷丙	1.33		0.4--2.5	
总胆固醇(CHOL)	3.39	mmol/L	2.59--5.2	
甘油三脂(TG)	1.13	mmol/L	0.7--1.7	
低密度脂蛋白(LDL)	2.02	mmol/L	0--4.13	
高密度脂蛋白(HDL)	1.15	mmol/L	0.77--1.55	

**\*小结:**

总胆红素(TBIL)偏高(35.00 umol/L) 直接胆红素(DBIL)偏高(11.3 umol/L) 间接胆红素(IBIL)偏高(23.70 umol/L)

操作员：王文静 检查日期:2023-11-27 检查医生:陈建国

## 血常规（五分类）

项目名称	检查结果	单位	参考值	提示
白细胞(WBC)	4.36	10 <sup>9</sup> /L	3.5--9.5	
淋巴细胞绝对值(LY#)	1.93	10 <sup>9</sup> /L	1.1--3.2	
淋巴细胞百分比(LY%)	44.4	%	20--50	
中性粒细胞绝对值(GR#)	2.00	10 <sup>9</sup> /L	1.8--6.3	
中性粒细胞百分比(GR%)	45.7	%	40--75	
嗜碱性粒细胞绝对值(BA#)	0.04	10 <sup>9</sup> /L	0--0.06	
嗜碱性粒细胞百分比(BA%)	1.0	%	0--1.0	
嗜酸性粒细胞绝对值(EO#)	0.12	10 <sup>9</sup> /L	0.02--0.52	
嗜酸性粒细胞百分比(EO%)	2.8	%	0.4--8.0	
血小板(PLT)	208	10 <sup>9</sup> /L	125--350	
血小板分布宽度(PDW)	15.9	%	15--17	
平均血小板体积(MPV)	10.8	fl	6.0--14.0	
血小板压积(PCT)	0.224	%	0.11--0.28	
红细胞(RBC)	4.18	10 <sup>12</sup> /L	3.8--5.1	
血红蛋白	132	g/L	115--150	
红细胞压积(HCT)	39.4	%	35--45	
红细胞平均体积(MCV)	94.3	fl	82--100	
平均血红蛋白含量(MCH)	31.5	pg	27--34	
平均血红蛋白浓度(MCHC)	334	g/L	316--354	
单核细胞绝对值(MO#)	0.27	10 <sup>9</sup> /L	0.1--0.60	
单核细胞百分比(MO%)	6.1	%	3--10	
红细胞分布宽度标准差(RDW-SD)	44.3	fl	35--56	
红细胞分布宽度变异系数(RDW-CV)	12.3	%	10.6--16.6	
大血小板比率	29.9	%	11--45	

大血小板数目	62	10 <sup>9</sup> /L	30--90	
未成熟粒细胞数目	0.00	10 <sup>9</sup> /L	0--999	
未成熟粒细胞百分比	0.1	%	0--100	
有核红细胞数目	0.000	10 <sup>9</sup> /L	0--9999	
有核红细胞百分比	0.00	/100WBC	0--9999	

**\*小结:**

未见异常

操作员：祁佳佳 检查日期:2023-11-27 检查医生:陈建国

**尿沉渣**

项目名称	检查结果	单位	参考值	提示
白细胞尿	0	个/ul	0--13	
上皮细胞(EC)	0	/HP	0--28	
管型(CAST)	0	个/ul	0--1	
霉菌(尿)	0	/HP	0--0	
结晶	0	/HP	0--10	
透明度(CLA)	清亮			
胆红素(BIL)	-		阴性	
颜色(Colour)	淡黄色			
红细胞(尿)(RBC)	0	个/ul	0--6	

**\*小结:**

未见异常

操作员：李佳敏 检查日期:2023-11-27 检查医生:陈建国

# 大同现代医学检验实验室

## 液基薄层细胞学图文报告

ID: 2023092461

病理号: 088341

姓名: 张碧君

性别: 女

年龄: 56岁

送检科室: 体检科

电话号码: 18735248668

床号:

病历号:

体检号: 2212100614

送检医院: 大同瑞慈康复体检

送检日期: 2023-11-27

末次月经:

送检医生:

采样日期:

报告日期: 2023-11-27

标本满意度: 满意

细胞量: >40%

红细胞:

经期样本:

颈管细胞:

化生细胞:

鳞状细胞:

宫颈柱状细胞:

未见上皮内病变/恶性细胞:

正常范围内:

良性反应性改变:

- 炎症: 
  - 轻度:
  - 中度:
  - 重度:
- 放疗:
- 妊娠:
- 萎缩性:
- 宫内避孕器:
- 其他:

病原体: 滴虫感染:  念珠菌感染:  细菌感染:

提示 HPV 感染:  疱疹病毒感染:

鳞状上皮细胞分析:

非典型鳞状细胞:

- 倾向上皮内瘤变:
- 倾向良性反应性改变:
- 不能明确意义(ASC-US):
- 不排除高度病变(ASC-H):

上皮内低度病变:  鳞癌:

上皮内高度病变:

- CIN2:
- CIN3:

腺上皮细胞分析:

非典型腺细胞:

- 宫内膜:
- 来源不明:

非典型腺细胞(宫颈管):

- 倾向原位腺癌:
- 不能明确意义:
- 倾向良性反应性改变:

腺癌:

- 宫颈管:
- 宫内膜:
- 其它:

炎细胞:

- 轻度:
- 中度:
- 重度:

可疑腺癌:

诊断意见: 未见上皮内病变或恶性细胞 (NILM)。

建议:

报告医师: 张荣生

地址: 大同市魏都大道 79 号, 本报告医师签字后有效  
咨询: 0352-2830587 4006-122-995

妇科细胞学是筛查项目, 出于技术原因, 可能会有假阴性结果, 本检测仅对来样负责, 如果对结果有疑义, 请在收到报告 7 天内与我们联系。

大同瑞慈康复医院 12导联心电图报告

张碧君 女 56岁

体检号:408076

病床号:

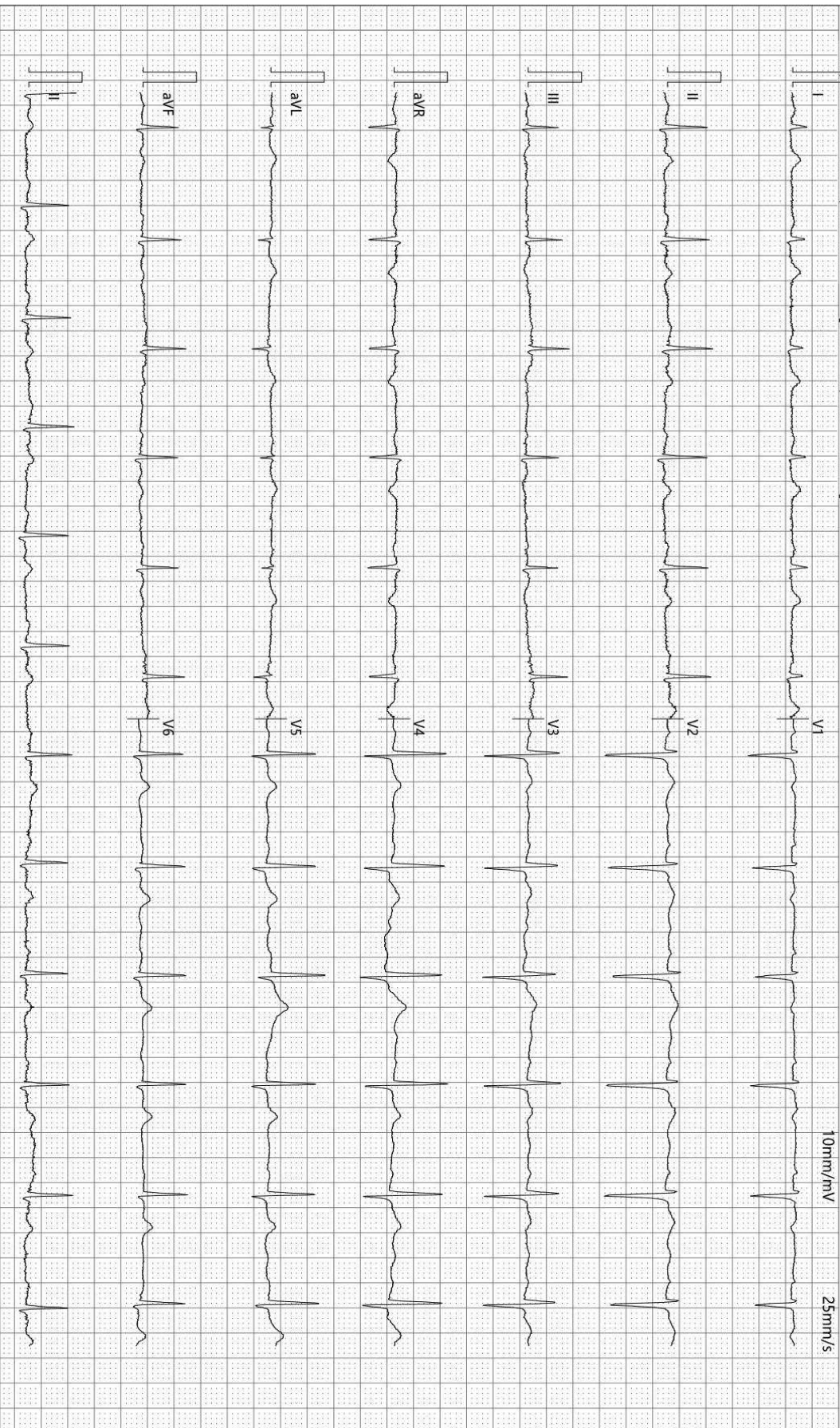
诊断结果:

- 1.窦性心律
- 2.大致正常心电图

诊断医生:

张之生

HR : 68bpm [60 ~ 100bpm]  
 P : 132 ↑ ms [0 ~ 110ms]  
 PR : 185ms [120 ~ 200ms]  
 QRS : 90ms [60 ~ 100ms]  
 QT/QTc : 393/419ms [320 ~ 440/0 ~ 460ms]  
 P/QRS/T : 41/72/4deg. [0 ~ 75/-30 ~ 90/0 ~ 75deg]  
 RV5/SV1 : 0.918/0.753mV [0.0 ~ 2.5/0.0 ~ 2.0mV]



检查时间:2023-11-27 10:22:57

诊断时间:2023-11-27 10:34:16

SEMIP V1.90

仅供临床参考

## 双源 CT 诊断图文报告

流水号: 2212100614

影像号: CT20231127111

姓名: 张碧君

年龄: 56 岁

性别: 女

检查设备: 西门子量子双源 CT

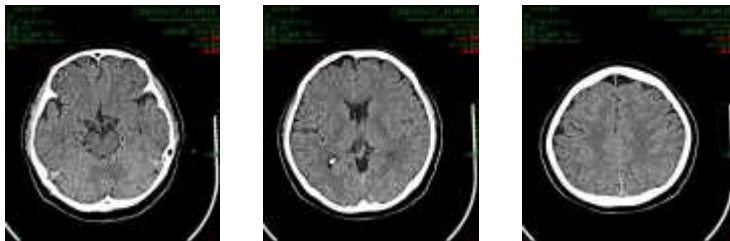体检号: 408076

申请医院: 本院

体检科室: 体检科

检查部位: 脑部双源 CT

经典图像:



影像所见:

颅脑结构双侧对称, 脑实质内未见异常密度。中线结构居中。脑沟、裂、池及脑室系统等未见异常。

影像诊断:

颅脑未见明显异常

报告医师: 剧艳军

检查日期: 2023-11-27

审核医师: 剧艳军

报告日期: 2023-11-27

## 双源 CT 诊断图文报告

流水号: 2212100614

影像号: CT20231127112

姓名: 张碧君

年龄: 56 岁

性别: 女

检查设备: 西门子量子双源 CT

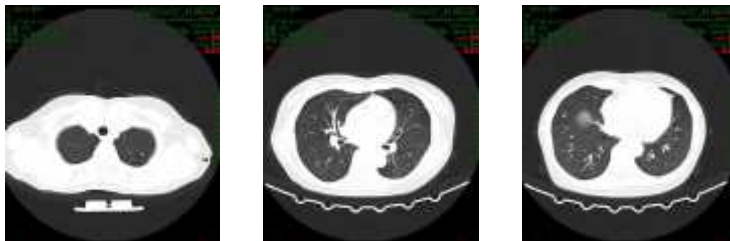体检号: 408076

申请医院: 本院

体检科室: 体检科

检查部位: 肺部双源 CT

经典图像:



影像所见:

胸廓对称, 骨性肋骨完整, 胸壁软组织结构良好, 两肺支气管血管纹理走行分布良好, 支气管束结构清晰, 两肺上叶及右肺下叶纤维斑状钙化灶。双肺通气良好。肺门结构未见异常。纵隔无偏移, 段以上支气管通畅。心影及大血管形态结构正常, 纵隔内未见肿大淋巴结。胸膜未见异常。

影像诊断:

两肺上叶及右肺下叶纤维灶, 部分钙化斑

报告医师: 剧艳军

检查日期: 2023-11-27

审核医师: 剧艳军

报告日期: 2023-11-27

## 超声诊断图文报告

流水号: 2212100614

影像号: 1464106

姓名: 张碧君

年龄: 56 岁

性别: 女

检查设备: Vivid E95

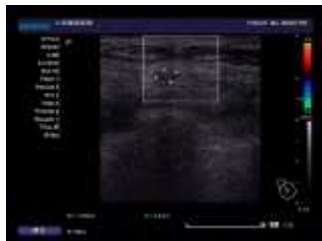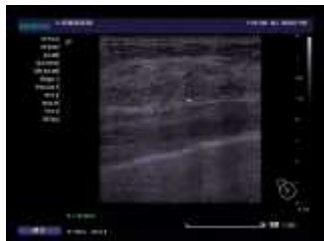体检号: 408076

申请医院: 本院

体检科室: 体检科

检查部位: 乳腺彩超

经典图像:



影像所见:

双侧乳腺腺体层次清晰, 右乳腺体厚 1.0cm, 左乳腺体厚 1.1cm, 于左乳 9 点近乳头处探及低回声结节, 大小约 0.5\*0.4cm, 边界清, 右侧乳腺乳导管未见扩张, 未见明显占位性病变, CDFI: 未见异常血流信号。

双侧腋下未见明显肿大淋巴结。

影像诊断:

左侧乳腺结节 BI-RADS 3 级 建议复查

报告医师: 李菊蓉

检查日期: 2023-11-27

审核医师: 李菊蓉

报告日期: 2023-11-27

## 超声诊断图文报告

流水号: 2212100614

影像号: 1464111

姓名: 张碧君

年龄: 56 岁

性别: 女

检查设备: Vivid E95

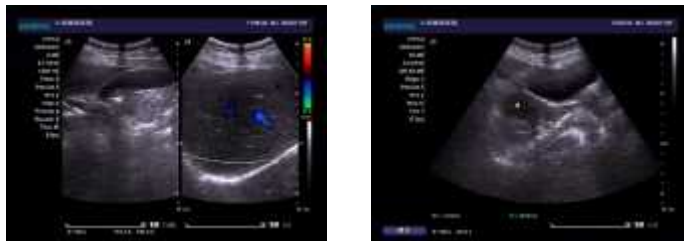体检号: 408076

申请医院: 本院

体检科室: 体检科

检查部位: 全腹彩超

经典图像:



影像所见:

肝脏大小形态正常, 包膜光滑完整, 实质回声均匀, 肝内管道系统走行清晰, 门静脉及肝内胆管不扩张。

胆囊大小形态正常, 壁不厚、光滑, 囊内透声好, 肝外胆管不扩张。

胰腺大小形态正常, 实质回声均匀, 主胰管不扩张。

脾脏大小形态正常, 实质回声均匀, 脾门静脉不宽。

双肾大小形态正常, 皮髓质分界清晰, 集合系统未见分离, 双侧输尿管未见扩张。

膀胱充盈佳, 未见明显异常。

绝经后子宫, 大小约 4.0\*2.8\*4.2cm, 肌壁回声均匀, 内膜线清晰, 厚 0.3cm, 宫颈厚约 2.0cm, 双侧附件区未见异常。

影像诊断:

肝、胆、脾、胰、双肾、子宫、双侧附件区未见明显异常

报告医师: 李菊蓉

检查日期: 2023-11-27

审核医师: 李菊蓉

报告日期: 2023-11-27