



2212100535

大同瑞慈健康体检

报 告 册

体检编号	407990	工号	33
姓名	寇卫平		
性别	女	年龄	44岁
单位	大同市生态环境灵丘分局		
部门	大同市生态环境灵丘分局		
联系电话	15034235432		
体检日期	2025-06-20		

尊敬的寇卫平女士您好！

首先,瑞慈健康体检全体员工欢迎您的光临,并对您的信任表示衷心的感谢！

您于 2025-06-20 (体检编号: 407990) 完成健康检查,本机构的各科医生已根据您的体检项目及结果,汇总成此份健康体检报告,并经总检医生审核。据此提出对您健康状况的综合分析及建议。

瑞慈健康体检倡导“大健康、大康复”,提出“健康是第一财富 (Rich)”的人文理念。希望您仔细阅读并妥善地保管此份健康体检报告,并认真关注报告中的提示与建议,若您对报告内容有任何疑问,可直接与瑞慈健康体检客服部联系,进一步咨询。

健康体检咨询电话: 0352-2824444

客户服务咨询电话: 0352-2830597

400-6112995

瑞慈健康体检报告由下列内容组成:

第一部分:主检报告

第二部分:分科分项结果

第三部分:检验报告

第四部分:附表

主检报告

检查综述

- 1、【身高、体重、血压】 (1) 体重指数 25.33：超重 (2) 血压 146/85：本次测量收缩期血压偏高
- 2、【血常规（五分类）】 血小板(PLT)偏高($420 \times 10^9/L$) 血小板压积(PCT)偏高(0.436%) 血红蛋白偏低(111 g/L) 红细胞平均体积(MCV)偏低(77.0 fL) 平均血红蛋白含量(MCH)偏低(24.0 pg) 平均血红蛋白浓度(MCHC)偏低(311 g/L) 大血小板数目偏高($115 \times 10^9/L$)
- 3、【血脂四项】 总胆固醇(CHOL)偏高(5.59 mmol/L) 高密度脂蛋白(HDL)偏高(1.93 mmol/L)
- 4、【尿液分析+尿沉渣】 鳞状上皮细胞偏高(1 /HP) 粘液丝偏高(4 /HP)
- 5、【肺部双源 CT】 右肺上叶间质纤维粘连，支气管扩张症
- 6、【MR 检查】 1. 颈 3-4、颈 4-5、颈 5-6、颈 6-7 椎间盘突出（中央型） 2. 颈 6-7 右侧脊神经根袖囊肿
- 7、【心脏彩超】 二尖瓣少量返流
- 8、【甲状腺彩超】 甲状腺左侧叶结节 TI-RADS II 级
- 9、【乳腺彩超】 右侧乳腺结节 BI-RADS 3 级
- 10、【全腹彩超】 1. 轻度脂肪肝 2. 宫颈纳囊
- 11、【骨密度检查】 骨质减少

医生建议

【超重】：

- (1) 体重指数是判断体重超标或偏低的主要指标。体重是反映和衡量一个人健康状况的重要标志之一，过胖和过瘦都不利于健康，身高体重不协调也不会给人以美感。体重的变化，还会直接反映身体长期的热量平衡状态。
- (2) 当需要比较及分析一个人的体重对于不同身高的人所带来的健康影响时，体重指数是一个中立而可靠的指标。其主要适用于需要体重测试、体型肥胖和全身检查的人群。
- (3) 体重指数（BMI）是世界卫生组织推荐的国际统一使用的肥胖分型标准，也是目前国际上常用的衡量人体胖瘦程度以及是否健康的一个标准，其计算方式为： $BMI = \text{体重（千克）} / \text{身高（米} \times \text{米）}$ 。成人的标准值是 BMI 18.5-23.9 之间。低于 18.5 为体重指数偏低；高于 23.9 则为体重指数偏高。
- (4) 一般表现为体重超重或肥胖，超重及肥胖会出现一系列代谢性疾病，如高血压、高血糖、高血脂、高尿酸血症等，所以体重指数偏高者一定要注意控制体重。
- (5) 合理控制饮食，食品多样化，食物纤维可适量增加，饮食规律，避免暴饮暴食，低盐、低脂饮食为主，减少高热量食物的摄入。
- (6) 加强体育锻炼，每天最少保持 30 分钟的中等强度运动。鼓励每天至少快步走 6000 步比较健康。肥胖患者不适合较剧烈的运动，会加重膝关节的负担，可以选择游泳、划船等对膝关节负荷较小的运动。
- (7) 定期检查血糖、血脂、肝功、肝脏 B 超等，积极治疗基础性疾病。
- (8) 减少热量摄取及增加热量消耗。强调以健康行为、饮食、运动为主的综合治疗。

【本次测量收缩期血压偏高】：

- (1) 所谓单纯收缩期高血压，顾名思义是指一个人的舒张压（即低压）不高，仅仅是收缩压（即高压）超过正常范围。
- (2) 单纯收缩期高血压标准为收缩压在 140mmHg 以上，舒张压为 90mmHg 以下。如果收缩压在 140-149mmHg，又称单纯收缩期临界高血压。由于单纯收缩期高血压大部分发生在 60 岁以上的老年人，故又称老年单纯收缩期高血压。
- (3) 当病人患动脉硬化、甲状腺功能亢进、主动脉关闭不全、体循环动静脉瘘、动脉导管未闭及原因不明的高动力循环状态时，也常伴有收缩期高血压，但这些不包括在单纯收缩期高血压范围内。

(4)劳逸结合，保持良好身心状态。避免各种诱因：如情绪低落、紧张等。改进生活方式，适当低盐、低脂、低胆固醇饮食，戒烟酒。必要时心血管专科诊治，定期复诊。

(5)平时应低盐（每天5~10g）、低脂饮食（少吃动物脂肪与内脏）；忌烟限酒。遵照医嘱坚持服药，定期测量血压，宜控制在140/90mmHg以下，若合并有糖尿病和肾病，要把血压控制在130/80mmHg以下。

(6)血压到正常水平时，说明此时选用的降压药和治疗方案基本合适，但并不意味着高血压已被“治愈”，应坚持治疗。若盲目自行停药或间断服药，常会使血压波动很大，而加重心、脑、肾和血管的损害。

【大血小板数目偏高】：

(1)供内科结合临床参考。

【平均血红蛋白浓度(MCHC)偏低】：

(1)建议内科咨询，定期复查。

【红细胞平均体积(MCV)偏低】：

(1)供内科结合临床参考。

【血小板(PLT)偏高】：

(1)注意多饮水，适量运动，并复查。

(2)如复查仍偏高，可往血液科咨询。

【血小板压积(PCT)偏高】：

(1)血小板压积是指外周血中血小板的容积占血液容积的百分比。血小板压积偏高，如果在血小板数目正常的情况下，可不考虑。如果血小板数目明显增高，建议往血液科进一步复查，以明确诊断。

【平均血红蛋白含量(MCH)偏低】：

(1)供内科结合临床参考。

【血红蛋白偏低】：

(1)血液科咨询，必要时治疗。

(2)复查血常规。

【总胆固醇(CHOL)偏高】：

(1)总胆固醇是脂质的主要成分之一，其数量受年龄、家族、性别、饮食、遗传等多种因素影响。总胆固醇对人体生长发育以及新陈代谢有重要的作用，正常值是2.59-5.20mmol/L。

(2)总胆固醇升高后，会增加类脂物质的堆积，会产生更多的血管斑块，进而增加心脑血管疾病的风险。大于5.21-5.69mmol/L是胆固醇的临界偏高，即使是一个完全健康的人，只要总胆固醇>7.2mmol/L或低密度脂蛋白>4.9mmol/L，未来发生心脑血管的风险就明显增高，应该马上治疗。

(3)总胆固醇升高根据病因可分为两大类：一是原发性，是由于遗传因素缺陷所致，另一种是继发性，可引起其升高的疾病主要有糖尿病、高血压、甲减、肝肾疾病等。

(4)降低总胆固醇的治疗中，原发性偏高应积极应用降脂药，曾经选择他汀类药物，胆固醇不能达标的，可联合用药（如依折麦布等）。

(5)如果总胆固醇偏高，且患者有糖尿病、高血压、甲减、肝肾疾病或者已经发生心脑血管疾病的人更应积极用药，控制降低疾病风险。

(6)戒烟，增强运动，采用低脂、低糖饮食，少食富含脂肪、胆固醇及饱和脂肪酸的食物，多进食蔬菜、水果、豆制品、粗粮、鱼和高纤维食品。

(7)必要时在医师指导下使用降脂药物治疗，并前往内分泌科复诊。

【高密度脂蛋白(HDL)偏高】：

(1)高密度脂蛋白(HDL)主要在肝脏合成，具有抗动脉粥样硬化的功能，是冠心病的保护因子。高密度脂蛋白(HDL)能将周围组织包括动脉壁内的胆固醇运转到肝脏进行代谢，是一种抗动脉粥样硬化的血浆脂蛋白。

(2)高密度脂蛋白(HDL)的含量与心血管的发病率和病变程度呈负相关，即高密度脂蛋白(HDL)减低，患冠心病的危险性增加；高密度脂蛋白(HDL)含量增高，患冠心病的危险性降低。

- (3) 高密度脂蛋白(HDL)对冠心病的临床诊断是一个重要的参考指标。它的升高是临床冠心病保护因子之一，并能防治和延缓动脉粥样硬化的发展。
- (4) 血清中高密度脂蛋白(HDL)的降低，预示着冠心病的出现。临床上常同时测定高密度脂蛋白(HDL)和血清总胆固醇，并根据它们的比值作为冠心病的信息指标。
- (5) 高密度脂蛋白(HDL)减少，主要见于冠心病、冠状动脉粥样硬化、高甘油三酯血症、慢性贫血、脑血管病、糖尿病、急慢性肝炎、肝硬化等疾病。
- (6) 戒烟，增强运动，采用低脂、低糖饮食，少食富含脂肪、胆固醇及饱和脂肪酸的食物，多进食蔬菜、水果、豆制品、粗粮、鱼和高纤维食品。
- (7) 建议当高密度脂蛋白(HDL)减少时，可参考其他相关指标，积极治疗基础性疾病，往内分泌科复诊。

【鳞状上皮细胞偏高】：

(1) 在生理情况下，机体正常的新陈代谢都会引起鳞状上皮细胞的脱离，这是一种正常的机体现象。如果长时间出现鳞状上皮细胞偏高的现象时，则有可能是尿路感染、泌尿系统结石等因素导致，应及时往泌尿外科进一步诊断治疗。

【粘液丝偏高】：

- (1) 尿常规中粘液丝是由尿路中细胞分泌出来的，在有尿路感染时分泌会明显增多，且伴有炎症细胞的出现。
- (2) 粘液丝偏高，可分为生理性偏高和病理性偏高两种，生理性偏高一般是由于喝水较少导致的尿液浓缩，一般在喝水后就能达到稀释的效果。
- (3) 病理性的粘液丝偏高是由于泌尿系炎症或者是前列腺炎导致的，需要注意观察，多喝水，同时有白细胞等炎症细胞增多时，应及时服用抗感染药物治疗。如果仅有粘液丝的增多而没有白细胞等炎症细胞增多时，尿路有炎症的可能性不大。
- (4) 建议平时饮食注意清淡，多喝水，少吃油腻和辛辣的食物，要注意个人清洁卫生，勤洗阴部，注意休息。

【支气管扩张】：

(1) 建议呼吸内科诊断治疗。

【右肺上叶间质纤维粘连】：

(1) 建议呼吸内科诊断治疗。

【椎间盘突出（中央型）】：

(1) 椎间盘突出症指椎间盘的纤维环破裂，髓核组织从破裂处突出（脱出）于后方或者椎管内，导致相邻脊神经根遭受刺激，从而产生颈部、腰部疼痛或下肢麻木疼痛一系列症状。临床上可分为膨隆型、突出型、脱垂游离型等。建议骨科诊治。

【脊神经根袖囊肿】：

(1) 建议神经外科诊治，定期复查。

【二尖瓣少量返流】：

(1) 由于二尖瓣瓣膜轻微的改变而产生二尖瓣相对关闭不全。在很多人中，没有临床症状，只有在做心脏彩超时发现。一般不需要治疗，建议定期复查，必要时心内科结合临床考虑。

【甲状腺左侧叶结节】：

- (1) 甲状腺结节是一种常见的甲状腺疾病，很多甲状腺疾病可表现为结节，如可由甲状腺退行性变、炎症、自身免疫性及新生物等多种病变所致。甲状腺结节在各个年龄段的男女人群中均可见到，但中年女性中较多。
- (2) 甲状腺结节分良性和恶性两大类，良性的占绝大多数，恶性者不足1%，判断甲状腺结节的良恶主要依靠病史、体格检查、放射性核素扫描、穿刺细胞学检查。
- (3) 建议往外科就诊，进一步检查，明确诊断，结合临床诊治并定期复查。

【右侧乳腺结节】：

(1) 乳腺结节是乳腺组织导管和乳小叶在结构上的退行性变及进行性结缔组织的生长，主要以乳房周围性疼痛为特征，或在情绪变化、劳累、天气变化时加重，每月月经前疼痛加剧，行经后疼痛减退或消失。其主要原因是由于内分泌失调。

(2) 建议少吃刺激性食物或进行药物治疗干预，必要时外科诊治。

【轻度脂肪肝】：

- (1) 脂肪肝是指肝脏被脂肪浸润，为一种多病因引起的获得性疾病。
- (2) 脂肪肝是以肝细胞脂肪变性和脂肪蓄积为病理特征，最常见易患因素有超重或肥胖、进食油腻食物、高脂血症（尤其甘油三酯升高）、营养失调（营养过量或不足）、饮酒、高脂血症、少运动、糖耐量异常、减肥造成体重急剧下降、营养不良、中毒和药物等。
- (3) 当肝内脂类（主要为甘油三酯）含量超过肝重的 5% 时为脂肪肝。脂肪肝是一个常见的临床现象，不是一个独立性的疾病。
- (4) 值得注意的是，过多的脂肪在肝组织、肝细胞内浸润，引起肝细胞肿大，严重可致肝硬化。脂肪肝是可逆性的，合理饮食、运动及治疗后可恢复。
- (5) 合理控制饮食，控制总摄入量，低盐、低脂和低糖类饮食，少吃动物内脏，多吃蔬菜水果；
- (6) 控制危险因素，如控制体重、改善胰岛素抵抗、调整血脂紊乱，戒酒、戒烟，坚持长期有氧运动，加强体育锻炼；
- (7) 定期复查腹部彩超、血脂、肝功能。

【宫颈纳囊】：

- (1) 宫颈腺体囊肿又叫宫颈纳氏囊肿（可称“纳囊”或“那囊”），同宫颈糜烂、宫颈息肉一样，是慢性宫颈炎的一种表现。
- (2) 临床表现时可以看到宫颈表面突出多个大小不一的青白色囊泡（并非紫色），内含黏液，小的有米粒大，大的有玉米粒大，有的可以长得很大，突出于宫颈表面，甚至到达阴道口，根部与宫颈之间有蒂相连，常合并有宫颈肥大。
- (3) 其形成原因是在宫颈糜烂愈合过程中，新生的鳞状上皮覆盖宫颈腺管口或伸入腺管，将腺管口阻塞；腺管周围的结缔组织增生或瘢痕形成压迫腺管，使腺管变窄甚至阻塞，腺体分泌物引流受阻，滞留形成的囊肿叫宫颈纳氏囊肿。
- (4) 对小的纳囊，无任何临床症状可不予处理；对于密集的较小的纳囊或比较大的纳囊，可考虑光疗、激光、微波、自凝刀等物理治疗。
- (5) 对于较大的突出于宫颈表面的纳囊，可考虑电刀切除治疗。上述治疗方法均无太大痛苦，也基本不会影响日常的工作和生活。

【骨质减少】：

- (1) 骨质减少是指以单位体积内骨组织量减少为特点的代谢性骨病变，表示骨骼密度低于正常水平，因为骨骼密度是测量骨骼强度的指标。骨质减少是一种渐进的形式，但能够反映骨骼状况。骨质减少是骨质疏松的前兆，其发展到严重程度就是骨质疏松。
- (2) 骨骼随着年龄的增长，细胞活跃程度会逐渐降低，并且年龄增长后，体内性激素水平会逐渐下降，钙、锌、维生素 D 等微量元素吸收不足，导致骨质减少。此外，如果缺乏运动、过度挑食、偏食等情况，也会影响机体对微量元素的吸收，进而导致骨质减少。
- (3) 骨质减少在临床上多见于孕妇和中老年人群，孕妇因为胎儿生长发育需要钙质，骨质会出现减少；中老年人群因为年龄增长也会出现钙质的流失。
- (4) 此外，女性绝经期后雌激素分泌会明显下降导致破骨细胞活跃，引起骨量丢失而出现骨质减少；甲状腺、甲状旁腺功能亢进等继发性疾病也可导致骨质减少。
- (5) 临床上常用双能 X 线骨密度测量作为测量骨质流失的一种方法，其测量骨密度主要是在脊柱、髋关节等部位；跟骨的定量超声也可用于普通筛查，其方法费用低、便携且无电离辐射。
- (6) 定期复查骨密度，每年做一次骨密度的检测。如果骨质继续减少，就需要药物的治疗（如钙尔奇 D、骨化三醇等）。
- (7) 经常晒太阳或补充维生素 D。加强体育锻炼，多参加户外运动。补钙，钙含量多的食品主要见于海产品、牛奶、豆腐、豆浆、酸奶、芝麻、绿色蔬菜等，到了五十岁以后最好口服钙片，以促进钙的吸收。

汇总医生： 丁昊炜

主检日期： 2025-06-22

主检医生：

分科结果

身高、体重、血压

项目名称	检查结果	项目名称	检查结果
身高	150cm	体重	57kg
血压	146/85mmHg		

***小结：**

- (1) 体重指数 25.33：超重
- (2) 血压 146/85：本次测量收缩期血压偏高

操作员：闫辛儿

检查日期：2025-06-20

检查医生：名燕凌

检验报告

尿液分析+尿沉渣

项目名称	检查结果	单位	参考值	提示
白细胞尿	0	个/u1	0--13	
上皮细胞(EC)	1	/HP	0--28	
管型(CAST)	0	个/u1	0--1	
霉菌(尿)	0	/HP	0--0	
结晶	0	/HP	0--10	
透明度(CLA)	清亮			
胆红素(BIL)	-		阴性	
隐血(ERY)	-		阴性	
小圆上皮细胞(SRC)	0	个/u1	0--0	
维生素C	-		阴性	
异常红细胞	0	个/u1	0--3	
红细胞(正常)	0	个/u1	0--6	
鳞状上皮细胞	1	个/u1	0--0	↑
粘液丝	4	个/u1	0--0	↑
颜色(Colour)	淡黄色			
尿葡萄糖(GLU)	-		阴性	
酮体(KET)	-		阴性	
比重(SG)	1.010		1.003--1.030	
酸碱度(PH)	6.0		4.5--8.0	
尿蛋白质(PRO)	-		阴性	
尿胆原(URO)	-		阴性	
亚硝酸盐(NIT)	-		阴性	
红细胞(尿)(RBC)	0	个/u1	0--6	
尿白细胞(LEU)	-		阴性	

***小结：**

鳞状上皮细胞偏高(1 /HP) 粘液丝偏高(4 /HP)

操作员：赵伟 检查日期：2025-06-20 检查医生：康建忠

血常规（五分类）

项目名称	检查结果	单位	参考值	提示
白细胞(WBC)	8.01	10 ⁹ /L	3.5--9.5	
淋巴细胞绝对值(LY#)	1.88	10 ⁹ /L	1.1--3.2	
淋巴细胞百分比(LY%)	23.5	%	20--50	
中性粒细胞绝对值(GR#)	5.58	10 ⁹ /L	1.8--6.3	
中性粒细胞百分比(GR%)	69.8	%	40--75	
嗜碱性粒细胞绝对值(BA#)	0.02	10 ⁹ /L	0--0.06	
嗜碱性粒细胞百分比(BA%)	0.2	%	0--1.0	
嗜酸性粒细胞绝对值(E0#)	0.08	10 ⁹ /L	0.02--0.52	
嗜酸性粒细胞百分比(E0%)	0.9	%	0.4--8.0	
血小板(PLT)	420	10 ⁹ /L	125--350	↑
血小板分布宽度(PDW)	15.7	%	15--17	
平均血小板体积(MPV)	10.4	f1	6.0--14.0	
血小板压积(PCT)	0.436	%	0.11--0.28	↑
红细胞(RBC)	4.64	10 ¹² /L	3.8--5.1	
血红蛋白	111	g/L	115--150	↓
红细胞压积(HCT)	35.7	%	35--45	
红细胞平均体积(MCV)	77.0	f1	82--100	↓
平均血红蛋白含量(MCH)	24.0	pg	27--34	↓
平均血红蛋白浓度(MCHC)	311	g/L	316--354	↓
单核细胞绝对值(MO#)	0.45	10 ⁹ /L	0.1--0.60	
单核细胞百分比(MO%)	5.6	%	3--10	
红细胞分布宽度标准差(RDW-SD)	45.4	f1	35--56	
红细胞分布宽度变异系数(RDW-CV)	15.7	%	10.6--16.6	

大血小板比率	27.3	%	11--45	
大血小板数目	115	$10^9/L$	30--90	↑
未成熟粒细胞数目	0.01	$10^9/L$	0--999	
未成熟粒细胞百分比	0.1	%	0--100	
有核红细胞数目	0.000	$10^9/L$	0--9999	
有核红细胞百分比	0.00	/100WBC	0--9999	

***小结:**

血小板(PLT)偏高($420 \times 10^9/L$) 血小板压积(PCT)偏高(0.436%) 血红蛋白偏低(111 g/L) 红细胞平均体积(MCV)偏低(77.0 fL) 平均血红蛋白含量(MCH)偏低(24.0 pg) 平均血红蛋白浓度(MCHC)偏低(311 g/L) 大血小板数目偏高($115 \times 10^9/L$)

操作员：赵伟 检查日期：2025-06-20 检查医生：康建忠

肾功三项

项目名称	检查结果	单位	参考值	提示
肌酐(CREA)	60.00	$\mu\text{mol/L}$	41--73	
尿酸(UA)	234.00	$\mu\text{mol/L}$	140--340	
尿素测定(Urea)	2.91	mmol/L	2.6--7.5	

***小结:**

未见异常

操作员：刘慧芳 检查日期：2025-06-20 检查医生：康建忠

空腹血糖

项目名称	检查结果	单位	参考值	提示
葡萄糖(GLU)	4.99	mmol/L	3.89--6.1	

***小结:**

未见异常

操作员：刘慧芳 检查日期：2025-06-20 检查医生：康建忠

维生素D

项目名称	检查结果	单位	参考值	提示
------	------	----	-----	----

维生素 D	11.2	ng/ml	0--10.0 缺乏@ 10.1--30 不足 @30.1--100.0 正常@>100.0 过量
-------	------	-------	---

***小结:**

未见异常

操作员：刘慧芳 检查日期:2025-06-20 检查医生:康建忠

同型半胱氨酸

项目名称	检查结果	单位	参考值	提示
同型半胱氨酸	6.20	umol/L	0--15	

***小结:**

未见异常

操作员：刘慧芳 检查日期:2025-06-20 检查医生:康建忠

血脂四项

项目名称	检查结果	单位	参考值	提示
动脉硬化指数	1.35		1.31--3.19	
总胆固醇(CHOL)	5.59	mmol/L	2.59--5.2	↑
甘油三脂(TG)	1.37	mmol/L	0.7--1.7	
低密度脂蛋白(LDL)	2.60	mmol/L	0--4.13	
高密度脂蛋白(HDL)	1.93	mmol/L	0.77--1.55	↑

***小结:**

总胆固醇(CHOL)偏高(5.59 mmol/L) 高密度脂蛋白(HDL)偏高(1.93 mmol/L)

操作员：刘慧芳 检查日期:2025-06-20 检查医生:康建忠

肝功能三项

项目名称	检查结果	单位	参考值	提示
γ-谷氨酰转肽酶(GGT)	18.0	U/L	7--45	
丙氨酸氨基转移酶(ALT)	10.00	U/L	7--40	
门冬氨酸氨基转移酶(AST)	18.00	U/L	13--35	

谷草比谷丙	1.80		0.4--2.5	
-------	------	--	----------	--

***小结:**

未见异常

操作员：刘慧芳 检查日期:2025-06-20 检查医生:康建忠

(女) 肿瘤三项

项目名称	检查结果	单位	参考值	提示
糖类抗原 125 测定 (CA125)	9.1	U/ml	0--38	
癌胚抗原(CEA)	0.46	ng/ml	0--5	
甲胎蛋白(AFP)	1.9	ng/ml	0--7	

***小结:**

未见异常

操作员：刘慧芳 检查日期:2025-06-20 检查医生:康建忠

大同瑞慈康复医院 12导联心电图报告

寇卫平 女 44岁 体检号:407990

病床号:

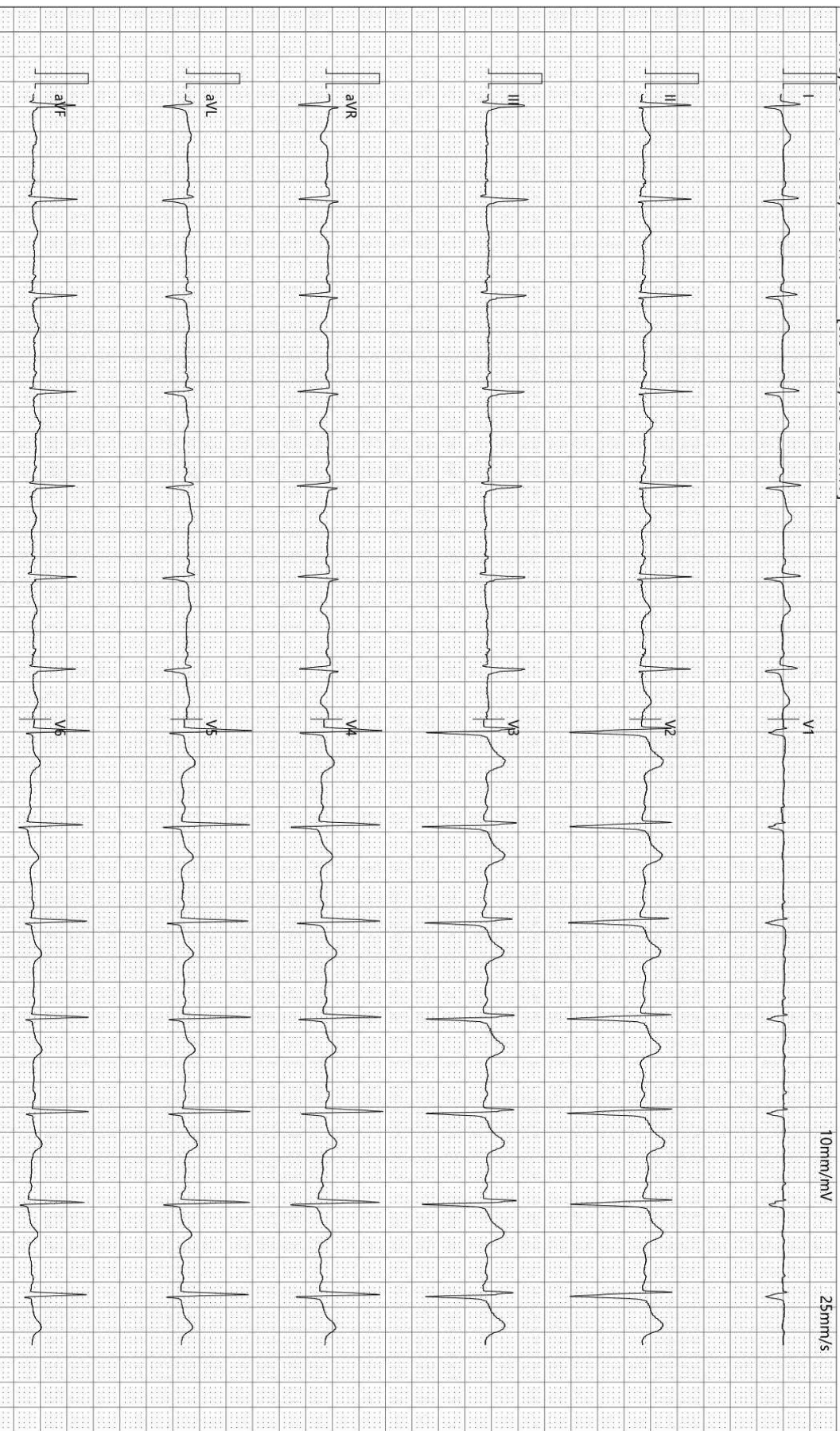
诊断结果:

- 1.窦性心律
- 2.正常心电图

诊断医生:

张生 陶文婷

HR	: 78bpm	[60 ~ 100bpm]
P	: 99ms	[0 ~ 110ms]
PR	: 143ms	[120 ~ 200ms]
QRS	: 80ms	[60 ~ 100ms]
QT/QTc	: 384/439ms	[320 ~ 440/0 ~ 460ms]
P/QRS/T	: 64/87/39deg.	[0 ~ 75/-30 ~ 90/0 ~ 75deg]
RV5/SV1	: 1.266/0.301mV	[0.0 ~ 2.5/0.0 ~ 2.0mV]



检查时间:2025-06-20 09:20:02

诊断时间:2025-06-20 09:24:17

SEMIP V1.90

仅供临床参考

大同瑞慈健康体检

骨密度检测报告

患者信息

患者ID: 2212100535

姓名: 寇卫平

出生年月日: 1980-10-3

年龄: 44

性别: 女

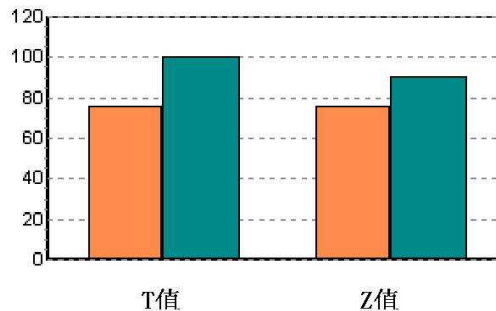
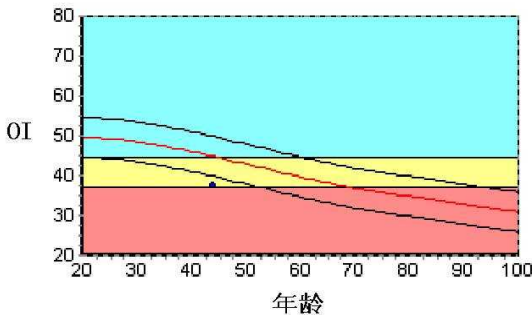
测定部位(右/左): 右

测定结果

测定日期: 2025-6-20

测试编号: 1/1

受测者 平均值



数据库: Asia

OI: 37.5

SOS: 1354.2 m/s, BUA: 12.9

T值: -2.43


Z值: -1.46

成人比: 75.5 %

同龄比: 83.7 %

OPR: N/A %

结果分析



正常



骨质减少



骨质疏松

注解

以上结论仅供参考

科室:

医生签名:

医院地址 大同瑞慈健康体检

地址 大同市平城区魏都大道79号

联系电话 0352-2824444

操作者 名燕凌

Rich 大同瑞慈康复医院
超声诊断图文报告

流水号: 2212100535

超声号: 1865701

姓名: 寇卫平

年龄: 44 岁

性别: 女

检查设备: Vivid E95

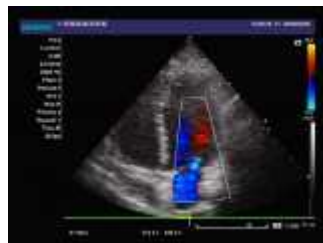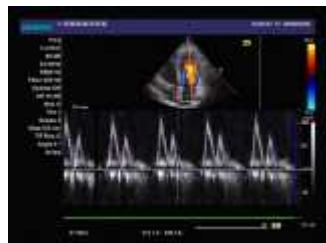体检号: 407990

申请医院: 本院

体检科室: 体检科

检查部位: 心脏彩超

经典图像:



影像所见:

超声测量 (单位: mm)

升主动脉内径 24 (32±3mm)

左房内径 24 (35mm)

室间隔 10 (8-11mm)

左室内径 45 (47±4mm)

左室后壁 9 (8-11mm)

EF66% (50-80%)

右室内径 25 (36±4mm)

右房内径 28 (36±4mm)

FS36% (28-41%)

主肺动脉内径 20 (23±3mm)

升主动脉内径正常, 心脏各腔室大小正常, 室间隔厚度正常, 左室壁未见明显节段性运动异常, 二尖瓣可见少量返流信号, 余各瓣膜及启闭功能未见明显异常, 舒张期二尖瓣口血流频谱 E/A>1, 心包腔未见积液。

影像诊断:

二尖瓣少量返流

报告医师: 李菊蓉

检查日期: 2025-06-20

审核医师: 李菊蓉

报告日期: 2025-06-20



注: 本报告仅供临床医生参考!

地址: 大同市魏都大道 79 号。若有疑问, 请致电: 0352---2830580

Rich 大同瑞慈康复医院
超声诊断图文报告

流水号: 2212100535

超声号: 1865257

姓名: 寇卫平

年龄: 44 岁

性别: 女

检查设备: Vivid E95

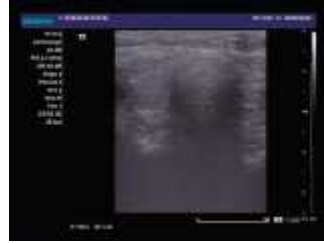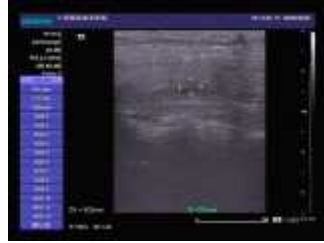体检号: 407990

申请医院: 本院

体检科室: 体检科

检查部位: 甲状腺彩超

经典图像:



影像所见:

甲状腺双侧叶形态正常, 包膜完整, 左侧叶实质内探及数个囊性结节, 较大者约 0.5*0.4cm, 形态规则, 边界清, 余实质回声均匀, CDFI: 未见异常血流信号。

双侧颈部未见明显肿大淋巴结。

影像诊断:

甲状腺左侧叶结节 TI-RADSII 级

报告医师: 李菊蓉

检查日期: 2025-06-20

审核医师: 李菊蓉

报告日期: 2025-06-20



注: 本报告仅供临床医生参考!

地址: 大同市魏都大道 79 号。若有疑问, 请致电: 0352---2830580

Rich 大同瑞慈康复医院
超声诊断图文报告

流水号: 2212100535

超声号: 1865261

姓名: 寇卫平

年龄: 44 岁

性别: 女

检查设备: Vivid E95

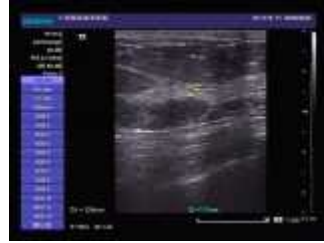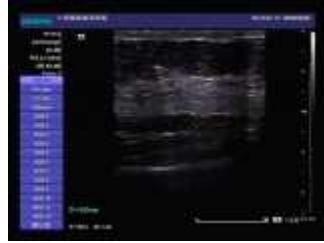体检号: 407990

申请医院: 本院

体检科室: 体检科

检查部位: 乳腺彩超

经典图像:



影像所见:

双侧乳腺腺体层次清晰, 右乳腺体厚 0.9cm, 左乳腺体厚 0.9cm, 于右乳 11 点可见大小约 0.3*0.2cm 低回声结节, 形态规则, CDFI: 未见异常血流信号。

双侧腋下未见明显肿大淋巴结。

影像诊断:

右侧乳腺结节 BI-RADS3 级

报告医师: 李菊蓉

检查日期: 2025-06-20

审核医师: 李菊蓉

报告日期: 2025-06-20



注: 本报告仅供临床医生参考!

地址: 大同市魏都大道 79 号。若有疑问, 请致电: 0352---2830580

Rich 大同瑞慈康复医院
超声诊断图文报告

流水号: 2212100535

超声号: 1865263

姓名: 寇卫平

年龄: 44岁

性别: 女

检查设备: Vivid E95

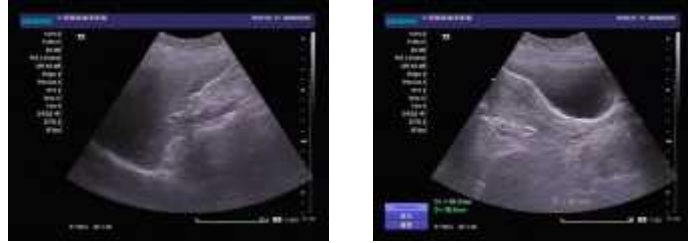体检号: 407990

申请医院: 本院

体检科室: 体检科

检查部位: 全腹彩超

经典图像:



影像所见:

肝脏大小形态正常, 包膜光滑完整, 实质回声细腻、增强, 肝内管道系统走行欠清晰, 门静脉及肝内胆管不扩张。

胆囊大小形态正常, 壁不厚、光滑, 囊内透声好, 肝外胆管不扩张。

胰腺大小形态正常, 实质回声均匀, 主胰管不扩张。

脾脏大小形态正常, 实质回声均匀, 脾门静脉不宽。

双肾大小形态正常, 皮髓质分界清晰, 集合系统未见分离, 双侧输尿管未见扩张。

膀胱充盈佳, 未见明显异常。

前位子宫, 大小约 5.9*4.2*4.9cm, 肌壁回声均匀, 内膜线清晰, 厚 0.6cm, 宫颈厚约 3.0cm, 其内可见直径约 0.6cm 囊性回声, 双侧附件区未见异常。

影像诊断:

1. 轻度脂肪肝
2. 宫颈纳囊

报告医师: 李菊蓉

检查日期: 2025-06-20

审核医师: 李菊蓉

报告日期: 2025-06-20



注: 本报告仅供临床医生参考!

地址: 大同市魏都大道 79 号。若有疑问, 请致电: 0352---2830580

ID 号: 2212100535

影像号: CT20250619073

姓名: 寇卫平

年龄: 44 岁

性别: 女

检查设备: 西门子量子双源 CT

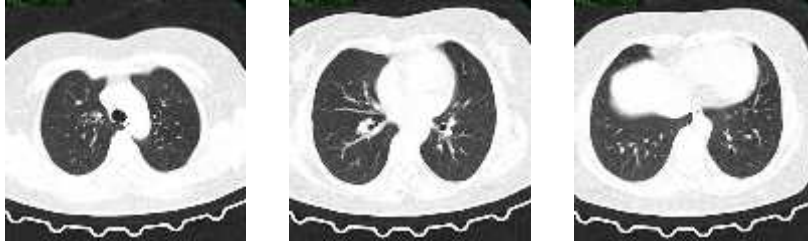体检号: 407990

申请医院: 本院

体检科室: 体检科

检查部位: 肺部双源 CT

经典图像:



影像所见:

胸廓对称, 骨性肋骨完整, 胸壁软组织结构良好, 右肺上叶支气管血管纹理走行牵拉紊乱, 纤维支气管束样扩张, 双肺通气良好。肺门结构未见异常。纵隔无偏移, 段以上支气管通畅。心影及大血管形态结构正常, 纵隔内未见肿大淋巴结。胸膜未见异常。

影像诊断:

右肺上叶间质纤维粘连, 支气管扩张症

报告医师: 剧艳军

检查日期: 2025-06-21

审核医师: 剧艳军

报告日期: 2025-06-21

ID号: 2212100535

影像号: MR20250619046

姓名: 寇卫平

年龄: 44岁

性别: 女

检查设备: 西门子 1.5T 磁共振

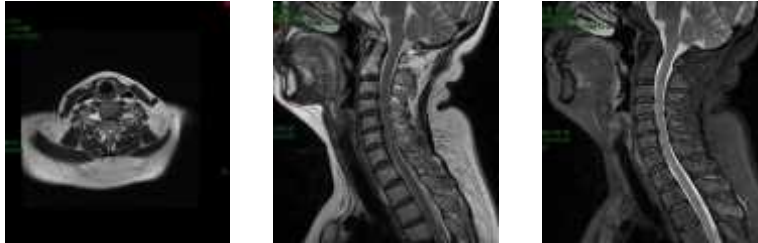体检号: 407990

申请医院: 本院

体检科室: 体检科

检查部位: MR 检查

经典图像:



影像所见:

颈椎椎体序列正常, 生理曲度存在。颈 1-颈 7 椎体及附件骨结构正常。各椎间盘脱水变性, 于 T2WI 像信号减低, 颈 3-4、颈 4-5、颈 5-6、颈 6-7 椎间盘向后方突出, 椎管及双侧椎间孔未见狭窄, 硬膜囊受压, 双侧神经根未见受压。脊髓内未见异常信号。颈 6-7 右侧椎间孔见直径约 0.3cm 类圆形长 T2 信号。

影像诊断:

1. 颈 3-4、颈 4-5、颈 5-6、颈 6-7 椎间盘突出 (中央型)
2. 颈 6-7 右侧脊神经根袖囊肿

报告医师: 陈江莲

检查日期: 2025-06-20

审核医师: 陈江莲

报告日期: 2025-06-20