



2212080604

# 大同瑞慈健康体检

## 报 告 册

体检编号	407869	工号	19
姓名	马少华		
性别	男	年龄	66岁
单位	大同市平城区城市公共服务		
部门	大同市平城区城市公共服务中心		
联系电话	13835287154		
体检日期	2024-11-13		

尊敬的马少华先生您好！

首先，瑞慈健康体检全体员工欢迎您的光临，并对您的信任表示衷心的感谢！

您于 2024-11-13 （体检编号：407869）完成健康检查，本机构的各科医生已根据您的体检项目及结果，汇总成此份健康体检报告，并经总检医生审核。据此提出对您健康状况的综合分析及建议。

瑞慈健康体检倡导“大健康、大康复”，提出“健康是第一财富（Rich）”的人文理念。希望您仔细阅读并妥善地保管此份健康体检报告，并认真关注报告中的提示与建议，若您对报告内容有任何疑问，可直接与瑞慈健康体检客服部联系，进一步咨询。

健康体检咨询电话：**0352-2824444**

客户服务咨询电话：**0352-2830597**

**400-6112995**

瑞慈健康体检报告由下列内容组成：

第一部分：主检报告

第二部分：分科分项结果

第三部分：检验报告

第四部分：附表

## 主检报告

### 检查综述

- 【身高、体重、血压】（1）体重指数 25.64：超重（2）血压 148/90：本次测量血压偏高
- 【耳鼻喉科】右侧重度耳聋
- 【血常规（五分类）】红细胞平均体积(MCV)偏高(109.4 f1) 平均血红蛋白含量(MCH)偏高(36.2 pg) 红细胞分布宽度标准差(RDW-SD)偏高(58.2 f1)
- 【尿沉渣】上皮细胞(EC)偏高(62 /HP)
- 【生化全项 1】总胆固醇(CHOL)偏高(6.02 mmol/L) 高密度脂蛋白(HDL)偏高(1.80 mmol/L)
- 【尿常规】小圆上皮细胞(SRC)偏高(1 个/u1) 鳞状上皮细胞偏高(61 /HP)
- 【CT检查】1、呼吸性细支气管炎并间质改变 2、左肺上叶结节硬化灶，低危结节。
- 【心脏彩超】1.三尖瓣轻度返流 2.左室舒张功能减低
- 【甲状腺彩超】甲状腺左侧叶多发结节 TI-RADS 3级
- 【颈部血管彩超】1.右锁骨下动脉起始处内中膜局部增厚 2.双侧颈总动脉斑块形成 3.左侧颈内动脉内中膜局部增厚合并斑块形成
- 【全腹彩超】1.肝囊肿 2.脂肪肝（轻度）
- 【C14检测幽门螺杆菌】阳性+

### 医生建议

#### 【超重】：

- 体重指数是判断体重超标或偏低的主要指标。体重是反映和衡量一个人健康状况的重要标志之一，过胖和过瘦都不利于健康，身高体重不协调也不会给人以美感。体重的变化，还会直接反映身体长期的热量平衡状态。
- 当需要比较及分析一个人的体重对于不同身高的人所带来的健康影响时，体重指数是一个中立而可靠的指标。其主要适用于需要体重测试、体型肥胖和全身检查的人群。
- 体重指数（BMI）是世界卫生组织推荐的国际统一使用的肥胖分型标准，也是目前国际上常用的衡量人体胖瘦程度以及是否健康的一个标准，其计算方式为： $BMI=体重（千克）/身高（米\times米）$ 。成人的标准值是BMI18.5-23.9之间。低于18.5为体重指数偏低；高于23.9则为体重指数偏高。
- 一般表现为体重超重或肥胖，超重及肥胖会出现一系列代谢性疾病，如高血压、高血糖、高血脂、高尿酸血症等，所以体重指数偏高者一定要注意控制体重。
- 合理控制饮食，食品多样化，食物纤维可适量增加，饮食规律，避免暴饮暴食，低盐、低脂饮食为主，减少高热量食物的摄入。
- 加强体育锻炼，每天最少保持30分钟的中等强度运动。鼓励每天至少快步走6000步比较健康。肥胖患者不适合较剧烈的运动，会加重膝关节的负担，可以选择游泳、划船等对膝关节负荷较小的运动。
- 定期检查血糖、血脂、肝功、肝脏B超等，积极治疗基础性疾病。
- 减少热量摄取及增加热量消耗。强调以健康行为、饮食、运动为主的综合治疗。

#### 【本次测量血压偏高】：

- 高血压是指收缩期和（或）舒张期动脉血压高于正常，并连续三次不同日测量，血压都高于正常标准，可确定患高血压病。
- 高血压的发病与遗传、精神过度紧张、肥胖、吸烟、酗酒、嗜盐等因素有关。血压持久增高，可导致心、脑、肾等脏器的损害。

(3)原发性高血压由于目前原因不明（部分与遗传有关），须终身服药降压。高血压主要危害心、脑血管和肾脏。一旦确诊“高血压”就要终生服药。

(4)平时应低盐（每天5~10g）、低脂饮食（少吃动物脂肪与内脏）；忌烟限酒。遵照医嘱坚持服药，定期测量血压，宜控制在140/90mmHg以下，若合并有糖尿病和肾病，要把血压控制在130/80mmHg以下。

(5)血压到正常水平时，说明此时选用的降压药和治疗方案基本合适，但并不意味着高血压已被“治愈”，应坚持治疗。若盲目自行停药或间断服药，常会使血压波动很大，而加重心、脑、肾和血管的损害。

(6)建议您密切关注血压，保持心情舒畅，劳逸结合，适量运动，控制体重，避免过度劳累、情绪激动等。改进生活方式，适当低盐、低脂、低胆固醇饮食，戒烟酒。必要时心血管专科诊治。

**【耳聋】：**

(1)建议耳鼻喉科诊治。

**【红细胞分布宽度标准差（RDW-SD）偏高】：**

(1)供内科结合临床参考。

**【红细胞平均体积(MCV)偏高】：**

(1)供内科结合临床参考。

**【平均血红蛋白含量(MCH)偏高】：**

(1)供内科结合临床参考。

**【上皮细胞(EC)偏高】：**

(1)尿液中的上皮细胞主要包括肾小管上皮细胞、移行上皮细胞、鳞状上皮细胞。尿液中出现肾小管上皮细胞，多见于肾小管病变。移行上皮细胞提示相应部位的病变。

(2)在正常的尿液中可见少量的鳞状上皮细胞，如果鳞状上皮细胞大量增加，并伴有白细胞增多，则提示有炎症，女性患者则因排除阴道分泌物混入的位于阴道表层的扁平上皮细胞。

**【总胆固醇(CHOL)偏高】：**

(1)总胆固醇是脂质的主要成分之一，其数量受年龄、家族、性别、饮食、遗传等多种因素影响。总胆固醇对人体生长发育以及新陈代谢有重要的作用，正常值是2.59-5.20mmol/L。

(2)总胆固醇升高后，会增加类脂物质的堆积，会产生更多的血管斑块，进而增加心脑血管疾病的风险。大于5.21-5.69mmol/L是胆固醇的临界偏高，即使是一个完全健康的人，只要总胆固醇>7.2mmol/L或低密度脂蛋白>4.9mmol/L，未来发生心脑血管的风险就明显增高，应该马上治疗。

(3)总胆固醇升高根据病因可分为两大类：一是原发性，是由于遗传因素缺陷所致，另一种是继发性，可引起其升高的疾病主要有糖尿病、高血压、甲减、肝肾疾病等。

(4)降低总胆固醇的治疗中，原发性偏高应积极应用降脂药，曾经选择他汀类药物，胆固醇不能达标的，可联合用药（如依折麦布等）。

(5)如果总胆固醇偏高，且患者有糖尿病、高血压、甲减、肝肾疾病或者已经发生心脑血管疾病的人更应积极用药，控制降低疾病风险。

(6)戒烟，增强运动，采用低脂、低糖饮食，少食富含脂肪、胆固醇及饱和脂肪酸的食物，多进食蔬菜、水果、豆制品、粗粮、鱼和高纤维食品。

(7)必要时在医师指导下使用降脂药物治疗，并前往内分泌科复诊。

**【高密度脂蛋白(HDL)偏高】：**

(1)高密度脂蛋白(HDL)主要在肝脏合成，具有抗动脉粥样硬化的功能，是冠心病的保护因子。高密度脂蛋白(HDL)能将周围组织包括动脉壁内的胆固醇运转到肝脏进行代谢，是一种抗动脉粥样硬化的血浆脂蛋白。

(2)高密度脂蛋白(HDL)的含量与心血管的发病率和病变程度呈负相关，即高密度脂蛋白(HDL)减低，患冠心病的危险性增加；高密度脂蛋白(HDL)含量增高，患冠心病的危险性降低。

(3)高密度脂蛋白(HDL)对冠心病的临床诊断是一个重要的参考指标。它的升高是临床冠心病保护因子之一，并能防治和延缓动脉粥样硬化的发展。

(4) 血清中高密度脂蛋白(HDL)的降低，预示着冠心病的出现。临床上常同时测定高密度脂蛋白(HDL)和血清总胆固醇，并根据它们的比值作为冠心病的信息指标。

(5) 高密度脂蛋白(HDL)减少，主要见于冠心病、冠状动脉粥样硬化、高甘油三酯血症、慢性贫血、脑血管病、糖尿病、急慢性肝炎、肝硬化等疾病。

(6) 戒烟，增强运动，采用低脂、低糖饮食，少食富含脂肪、胆固醇及饱和脂肪酸的食物，多进食蔬菜、水果、豆制品、粗粮、鱼和高纤维食品。

(7) 建议当高密度脂蛋白(HDL)减少时，可参考其他相关指标，积极治疗基础性疾病，往内分泌科复诊。

**【鳞状上皮细胞偏高】：**

(1) 在生理情况下，机体正常的新陈代谢都会引起鳞状上皮细胞的脱离，这是一种正常的机体现象。如果长时间出现鳞状上皮细胞偏高的现象时，则有可能是尿路感染、泌尿系统结石等因素导致，应及时往泌尿外科进一步诊断治疗。

**【小圆上皮细胞(SRC)偏高】：**

(1) 建议泌尿外科咨询，定期复查。

**【呼吸性细支气管炎并间质改变】：**

(1) 建议呼吸内科诊断治疗。

**【左肺上叶结节硬化灶】：**

(1) 结节不是一种疾病，而是医学影像学上的专业名称。所谓肺部小结节是单一边界清楚，直径小于或等于5mm，周围被含气肺组织包绕的病变。肺部小结节大多数为良性，但也有早期肺癌和肺部转移癌的可能。建议定期复查并呼吸科诊治。

(2) 肺钙化灶、硬结灶是肺部的病理性产物，主要是肺部曾有过炎症或结核感染等病变，在机体修复的过程中，这些病变被纤维组织填充，并有钙质沉淀，形成的钙化结节或者钙化灶，提示是一个陈旧性病变。建议定期复查。

**【三尖瓣轻度返流】：**

】：

(1) 建议心血管内科诊断治疗。

**【左室舒张功能减低】：**

(1) 左心室舒张功能是指心肌弹性减低，心脏泵血功能减退。其引起原因，一是随着年龄的增长，心肌组织进行性变。其二是由于冠心病、高血压等慢性心肌病变。一般来说没有原发病变及年龄偏大的人员又无症状，不需要特殊处理，建议心内科结合临床考虑。

**【甲状腺左侧叶多发结节】：**

(1) 甲状腺结节是一种常见的甲状腺疾病，很多甲状腺疾病可表现为结节，如可由甲状腺退行性变、炎症、自身免疫性及新生物等多种病变所致。甲状腺结节在各个年龄段的男女人群中均可见到，但中年女性中较多。

(2) 甲状腺结节分良性和恶性两大类，良性的占绝大多数，恶性者不足1%，判断甲状腺结节的良恶主要依靠病史、体格检查、放射性核素扫描、穿刺细胞学检查。

(3) 建议往外科就诊，进一步检查，明确诊断，结合临床诊治并定期复查。

**【左侧颈内动脉内中膜局部增厚】：**

(1) 颈动脉内中膜增厚是一个超声诊断，它属于血管性疾病（动脉硬化）的早期表现，提示长期发展下去动脉硬化会形成斑块和狭窄闭塞病变。

(2) 建议改变饮食结构，适量增加运动量，减缓动脉硬化发展的速度。如果有血脂高、胆固醇高、高血压、高血糖，就要进行相应的控制和预防，通过药物的干预，避免从内中膜增厚发展成斑块，进一步形成血管狭窄和闭塞的病变。

**【右锁骨下动脉起始处内中膜局部增厚】：**

- (1) 颈动脉内中膜增厚是一个超声诊断，它属于血管性疾病（动脉硬化）的早期表现，提示长期发展下去动脉硬化会形成斑块和狭窄闭塞病变。
- (2) 建议改变饮食结构，适量增加运动量，减缓动脉硬化发展的速度。如果有血脂高、胆固醇高、高血压、高血糖，就要进行相应的控制和预防，通过药物的干预，避免从内中膜增厚发展成斑块，进一步形成血管狭窄和闭塞的病变。

**【双侧颈总动脉斑块形成】：**

- (1) 颈动脉斑块是动脉硬化后，血管里面的垃圾沉淀在血管壁形成。斑块又分为硬斑和软斑两种。硬斑比较稳定，不容易脱落，软斑不稳定，容易破裂脱落，从而形成血管栓塞。
- (2) 建议：1. 减低胆固醇水平。2. 减低高血糖、高血压等高危因素，将血压、血糖控制在理想水平。3. 积极进行生活干预，控制饮食，改善饮食结构，适量增加运动，戒烟限酒。4. 必要时药物治疗。

**【肝囊肿】：**

- (1) 肝囊肿，通俗说就是肝脏中的水泡。绝大多数的肝囊肿都是先天性的，即因先天发育的某些异常导致了肝囊肿形成。
- (2) 肝囊肿病因大多数系肝内小胆管发育障碍所致，单发性肝囊肿的发生是由于异位胆管造成。肝囊肿生长缓慢，所以可能长期或终生无症状，其临床表现也随囊肿位置、大小、数目以及有无压迫邻近器官和有无并发症而异。
- (3) 肝囊肿是一种较常见的肝脏良性疾病，一般没有什么症状，也不会影响肝功。5CM以下的肝囊肿一般不需要特殊治疗。当囊肿长大到一定程度，可能会压迫胃肠道而引起症状，如上腹不适饱胀；也有因囊肿继发细菌感染而有腹痛、发热的。
- (4) 肝囊肿首次发现，建议作 MRI 或 CT 检查，除外肝内其它占位性病变。
- (5) 过大的肝囊肿，对肝脏本身或周围的器官有压迫症状的，或有炎症的，往外科治疗。
- (6) 已确诊为肝囊肿，动态观察，定期 B 超检查进行对照，监测囊肿大小。
- (7) 解除顾虑和紧张情绪，保持良好心态，切忌大怒。
- (8) 多食新鲜蔬菜和水果，保持大便通畅，防止便秘；保证营养，宜食清淡富含蛋白质的食物为主；限制饮酒。
- (9) 不宜剧烈运动，防止过度用力，以免增加腹腔压力。
- (10) 如有症状请及时就诊。

**【脂肪肝】：**

- (1) 脂肪肝是指肝脏被脂肪浸润，为一种多病因引起的获得性疾病。
- (2) 脂肪肝是以肝细胞脂肪变性和脂肪蓄积为病理特征，最常见易患因素有超重或肥胖、进食油腻食物、高脂血症（尤其甘油三酯升高）、营养失调（营养过量或不足）、饮酒、高脂血症、少运动、糖耐量异常、减肥造成体重急剧下降、营养不良、中毒和药物等。
- (3) 当肝内脂类（主要为甘油三酯）含量超过肝重的 5% 时为脂肪肝。脂肪肝是一个常见的临床现象，不是一个独立性的疾病。
- (4) 值得注意的是，过多的脂肪在肝组织、肝细胞内浸润，引起肝细胞肿大，严重可致肝硬化。脂肪肝是可逆性的，合理饮食、运动及治疗后可恢复。
- (5) 合理控制饮食，控制总摄入量，低盐、低脂和低糖类饮食，少吃动物内脏，多吃蔬菜水果；
- (6) 控制危险因素，如控制体重、改善胰岛素抵抗、调整血脂紊乱，戒酒、戒烟，坚持长期有氧运动，加强体育锻炼；
- (7) 定期复查腹部彩超、血脂、肝功能。

**【呼气试验检验报告阳性+】：**

- (1) 提示幽门螺旋杆菌（HP）感染。幽门螺旋杆菌是慢性活动性胃炎的病原菌，是消化道溃疡和胃癌等疾病的重要致病因子。
- (2) 没有临床症状者（如中上腹不适、饱胀、反酸、恶心等），可暂不进行抗 HP 治疗。如果是 HP 感染的消化性溃疡、慢性胃炎、早期胃癌切除后和需要长期服用非甾体类抗炎药物（如阿司匹林）者，应在专科医生指导下进行抗 HP 治疗。

(3) 建议您先进行胃镜检查，或往消化内科咨询，再决定是否进行根除治疗。

汇总医生： 樊兴国

主检日期： 2024-11-16

主检医生：

## 分科结果

## 身高、体重、血压

项目名称	检查结果	项目名称	检查结果
身高	181cm	体重	84kg
血压	148/90mmHg		

**\*小结：**

(1) 体重指数 25.64：超重

(2) 血压 148/90：本次测量血压偏高

操作员：陈红锦

检查日期：2024-11-13

检查医生：名燕凌

## 内科

项目名称	检查结果	项目名称	检查结果
心率	65 次/min	心律	齐
心脏杂音	无	心界	正常
肺部	正常	呼吸音	呼吸音清
啰音	未闻及	叩诊	叩诊呈清音
腹部触诊	腹部平软	发育	正常
肝胆	肋下未触及	脾脏	肋下未触及
双肾	无叩击痛	肠鸣音	正常
营养	良好	神经系统	正常
生理反射	生理反射存在	病理反射	病理反射未引出
颅神经	正常	运动功能	正常
深浅感觉	正常	其它	无异常发现
既往史	无		

**\*小结：**

未见异常

操作员：杨淑兰

检查日期：2024-11-13

检查医生：杨淑兰

## 外科（含皮肤科）

项目名称	检查结果	项目名称	检查结果
皮肤	正常	甲状腺	无肿大
浅表淋巴结	无肿大	肛门	拒检
泌尿外生殖器	正常	四肢关节	未见异常
腹股沟	未见异常	足背动脉	正常
紫绀	无	色素沉着	无
脱毛	无	脱色	无
皮疹	无	浮肿	无
皮下结节	无	头颅	正常
颈部	正常	乳腺	正常
脊柱	正常	直肠	未检
皮肤黄疸	无	既往史	无
其他	无		

## \*小结：

未见异常

操作员：谷岱清

检查日期：2024-11-13

检查医生：谷岱清

## 眼科

项目名称	检查结果	项目名称	检查结果
视力(左)	0.8	视力(右)	1.0
辨色力	正常	眼睑	正常
结膜	正常	泪器	正常
角膜	正常	虹膜	正常
瞳孔	正常	晶状体	正常
玻璃体	正常	眼底	未见异常

## \*小结：

未见异常

操作员：田野青 检查日期:2024-11-13 检查医生：田野青

### 耳鼻喉科

项目名称	检查结果	项目名称	检查结果
听力(左)	正常	听力(右)	重度耳聋
外耳道	正常	鼓膜	正常
鼻窦	正常	鼻中隔	正常
鼻腔	正常	扁桃体	无肿大
嗅觉	正常	咽喉	正常

**\*小结:**

右侧重度耳聋

操作员：裴文兴 检查日期:2024-11-13 检查医生：裴文兴

## 检验报告

## 尿常规

项目名称	检查结果	单位	参考值	提示
胆红素(BIL)	-		阴性	
隐血(ERY)	-		阴性	
小圆上皮细胞(SRC)	1	个/ul	0--0	↑
维生素 C	-		阴性	
异常红细胞	0	个/ul	0--3	
红细胞（正常）	0	个/ul	0--6	
鳞状上皮细胞	61	个/ul	0--0	↑
粘液丝	0	个/ul	0--0	
尿葡萄糖(GLU)	-		阴性	
酮体(KET)	-		阴性	
比重(SG)	1.010		1.003--1.030	
酸碱度(PH)	6.5		4.5--8.0	
尿蛋白质(PRO)	-		阴性	
尿胆原(URO)	-		阴性	
亚硝酸盐(NIT)	-		阴性	
尿白细胞(LEU)	-		阴性	

## \*小结:

小圆上皮细胞(SRC)偏高(1 个/ul) 鳞状上皮细胞偏高(61 /HP)

操作员: 祁佳佳 检查日期:2024-11-13 检查医生:康健忠

## 血常规（五分类）

项目名称	检查结果	单位	参考值	提示
白细胞(WBC)	5.83	10 <sup>9</sup> /L	3.5--9.5	
淋巴细胞绝对值(LY#)	1.87	10 <sup>9</sup> /L	1.1--3.2	

淋巴细胞百分比(LY%)	32.1	%	20--50	
中性粒细胞绝对值(GR#)	3.27	10 <sup>9</sup> /L	1.8--6.3	
中性粒细胞百分比(GR%)	56.2	%	40--75	
嗜碱性粒细胞绝对值(BA#)	0.04	10 <sup>9</sup> /L	0--0.06	
嗜碱性粒细胞百分比(BA%)	0.6	%	0--1.0	
嗜酸性粒细胞绝对值(EO#)	0.22	10 <sup>9</sup> /L	0.02--0.52	
嗜酸性粒细胞百分比(EO%)	3.8	%	0.4--8.0	
血小板(PLT)	265	10 <sup>9</sup> /L	125--350	
血小板分布宽度(PDW)	16.0	%	15--17	
平均血小板体积(MPV)	9.3	fl	6.0--14.0	
血小板压积(PCT)	0.248	%	0.11--0.28	
红细胞(RBC)	4.57	10 <sup>12</sup> /L	4.3--5.8	
血红蛋白	166	g/L	130--175	
红细胞压积(HCT)	50.0	%	40--50	
红细胞平均体积(MCV)	109.4	fl	82--100	↑
平均血红蛋白含量(MCH)	36.2	pg	27--34	↑
平均血红蛋白浓度(MCHC)	331	g/L	316--354	
单核细胞绝对值(MO#)	0.43	10 <sup>9</sup> /L	0.1--0.60	
单核细胞百分比(MO%)	7.3	%	3--10	
红细胞分布宽度标准差(RDW-SD)	58.2	fl	35--56	↑
红细胞分布宽度变异系数(RDW-CV)	14.3	%	10.6--16.6	
大血小板比率	20.5	%	11--45	
大血小板数目	54	10 <sup>9</sup> /L	30--90	
未成熟粒细胞数目	0.01	10 <sup>9</sup> /L	0--999	
未成熟粒细胞百分比	0.1	%	0--100	
有核红细胞数目	0.000	10 <sup>9</sup> /L	0--9999	

有核红细胞百分比	0.00	/100WBC	0--9999
----------	------	---------	---------

**\*小结:**

红细胞平均体积(MCV)偏高(109.4 fl) 平均血红蛋白含量(MCH)偏高(36.2 pg) 红细胞分布宽度标准差 (RDW-SD) 偏高(58.2 fl)

操作员：王小雪 检查日期:2024-11-13 检查医生:康建忠

**尿沉渣**

项目名称	检查结果	单位	参考值	提示
白细胞尿	8	个/ul	0--13	
上皮细胞(EC)	62	/HP	0--28	↑
管型(CAST)	0	个/ul	0--1	
霉菌(尿)	0	/HP	0--0	
结晶	0	/HP	0--10	
透明度(CLA)	清亮			
胆红素(BIL)	-		阴性	
颜色(Colour)	淡黄色			
红细胞(尿)(RBC)	0	个/ul	0--6	

**\*小结:**

上皮细胞(EC)偏高(62 /HP)

操作员：祁佳佳 检查日期:2024-11-13 检查医生:康建忠

**生化全项 1**

项目名称	检查结果	单位	参考值	提示
碳酸氢根(HCO3)	26.60	mmol/L	22--29	
总蛋白(T PROT)	67.2	g/L	65--85	
白蛋白(ALB)	43.30	g/L	40--55	
球蛋白(GLB)	23.90	g/L	15--35	
白蛋白/球蛋白(ALB/GLB)	1.81		1.0--2.5	

碱性磷酸酶(ALP)	85.0	U/L	45--125	
肌酐(CREA)	79.90	umol/L	57--111	
尿酸(UA)	204.00	umol/L	200--420	
钾(K)	4.44	mmol/L	3.5--5.5	
钠(Na)	141.7	mmol/L	136--145	
氯(Cl)	98.8	mmol/L	96--108	
钙(Ca)	2.36	mmol/L	2.11--2.52	
乳酸脱氢酶(LDH)	207.00	U/L	120--250	
淀粉酶(AMY)	70.00	IU/L	35--135	
葡萄糖(GLU)	5.20	mmol/L	3.89--6.1	
总胆红素(TBIL)	18.50	umol/L	0--26	
直接胆红素(DBIL)	5.0	umol/L	0--8.0	
间接胆红素(IBIL)	13.50	umol/L	0--17.39	
丙氨酸氨基转移酶(ALT)	14.00	U/L	9--50	
门冬氨酸氨基转移酶(AST)	24.00	U/L	15--40	
尿素测定(Urea)	3.70	mmol/L	3.6--9.5	
肌酸激酶(CK)	117.00	U/L	50--310	
α-羟丁酸脱氢酶	156.00	U/L	72--182	
C反应蛋白	0.90	mg/dl	0--3	
动脉硬化指数	1.61		1.31--3.19	
谷草比谷丙	1.71		0.4--2.5	
总胆固醇(CHOL)	6.02	mmol/L	2.59--5.2	↑
甘油三脂(TG)	1.60	mmol/L	0.7--1.7	
低密度脂蛋白(LDL)	2.90	mmol/L	0--4.13	
高密度脂蛋白(HDL)	1.80	mmol/L	0.77--1.55	↑

**\*小结:**

总胆固醇(CHOL)偏高(6.02 mmol/L) 高密度脂蛋白(HDL)偏高(1.80 mmol/L)

操作员：刘慧芳 检查日期：2024-11-13 检查医生：康建忠



大同瑞慈康复医院 12导联心电图报告

马少华 男 66岁 体检号:407869

病床号:

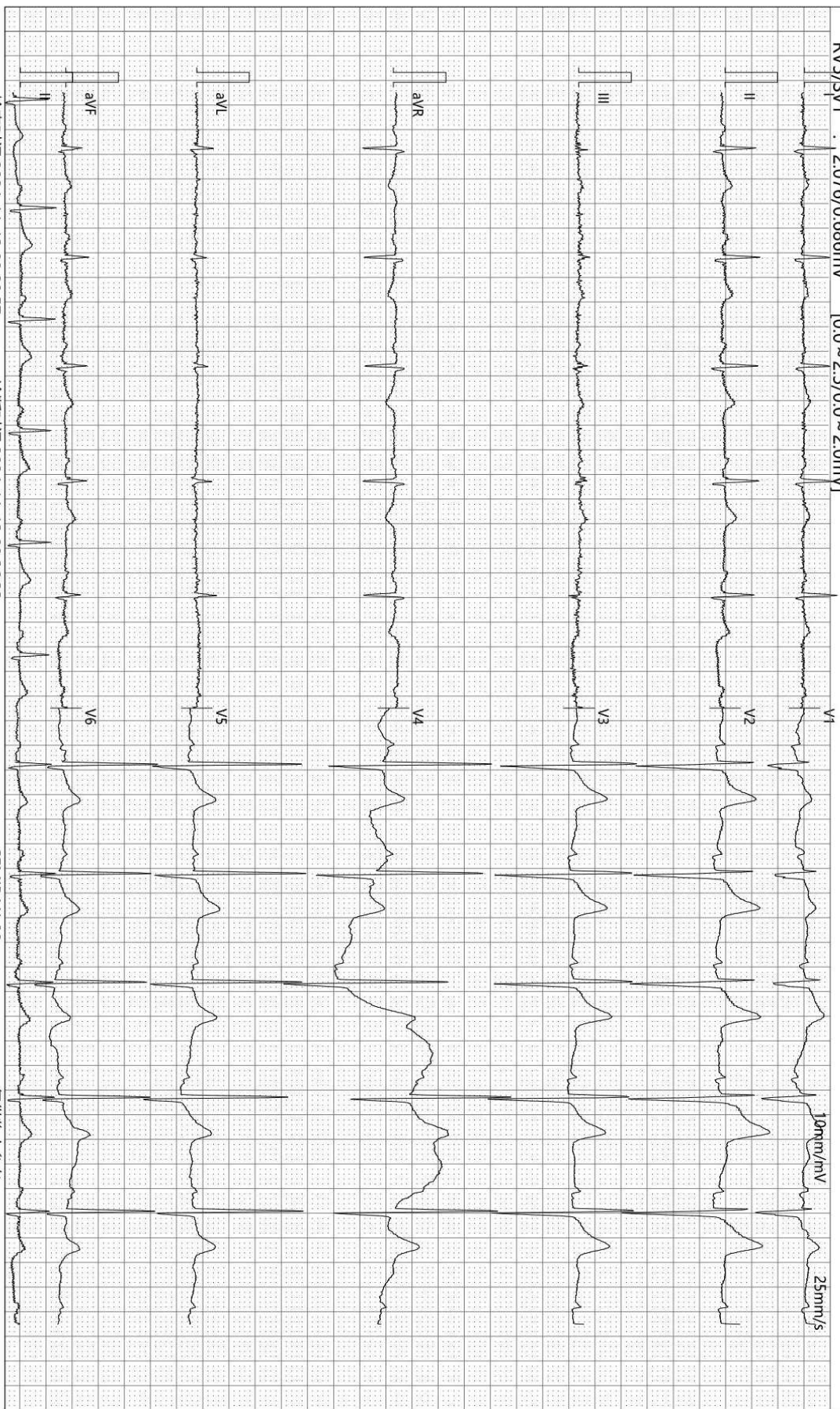
诊断结果:

- 1.窦性心律
- 2.正常心电图

诊断医生:

张之生

HR : 66bpm [60~100bpm]  
 P : 113 f ms [0~110ms]  
 PR : 180ms [120~200ms]  
 QRS : 86ms [60~100ms]  
 QT/QTc : 404/425ms [320~440/0~450ms]  
 P/QRS/T : 57/39/58deg. [0~75/-30~90/0~75deg]  
 RV5/SV1 : 2.076/0.686mV [0.0~2.5/0.0~2.0mV]



检查时间:2024-11-13 09:20:57

诊断时间:2024-11-13 09:36:33

SEMIP V1 90

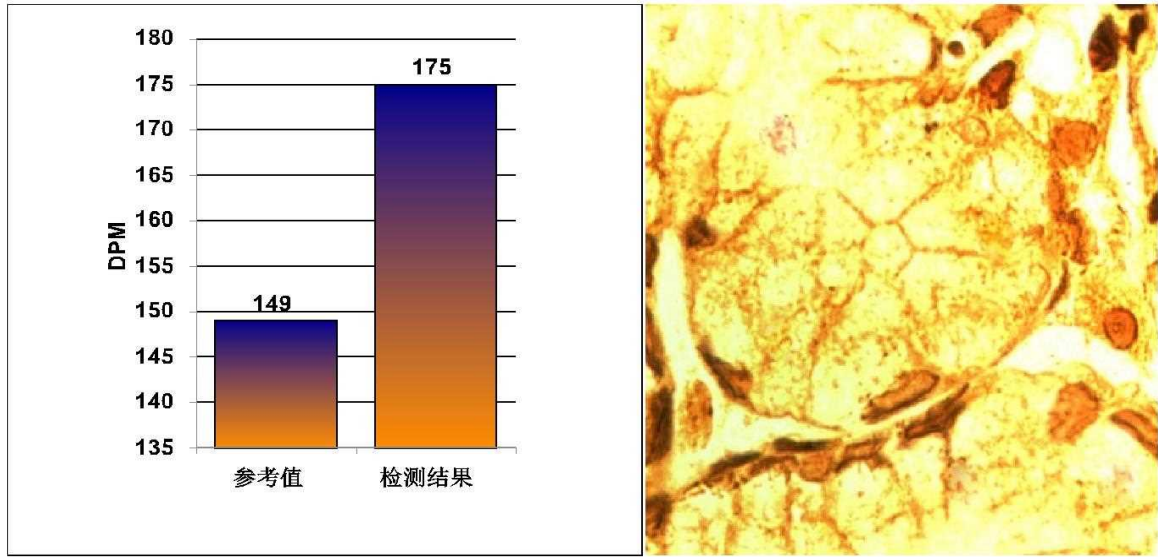
仅供临床参考

# 大同瑞慈康复医院

## <sup>14</sup>C呼气试验检验报告

姓名	马少华	年龄	66	性别	男
住院号		日期	2024-11-13 9:59:3	电话	13835287154
送检医生	曹居杰	样品编号	00152	编号	2212080604

### <sup>14</sup>C呼气试验



### 阳性参考值 (Disintegrations Per Minute(DPM)):

DPM值:	dpm > 2499	阳性++++
	1499 < dpm ≤ 2499	阳性+++
	499 < dpm ≤ 1499	阳性++
	149 < dpm ≤ 499	阳性
	dpm ≤ 99	阴性
	99 < dpm ≤ 149	不确定

检测结果: **dpm= 175**      **阳性+**

本检查结果仅供临床参考，仅针对本次检查，不作医疗证明

温馨提示:

检测医生: \_\_\_\_\_ 曹居杰

Rich 大同瑞慈康复医院  
超声诊断图文报告

流水号: 2212080604

超声号: 1746083

姓名: 马少华

年龄: 66岁

性别: 男

检查设备: Vivid E95

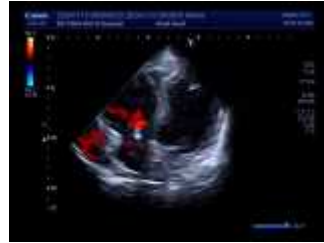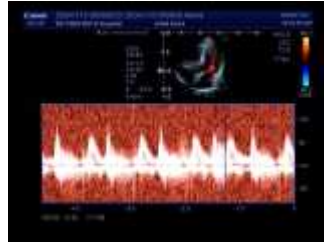
体检号: 407869

申请医院: 本院

体检科室: 体检科

检查部位: 心脏彩超

经典图像:



影像所见:

超声测量 (单位: mm)

升主动脉内径 30 (32±3mm)

左房内径 36 (35mm)

室间隔 10 (8-11mm)

左室内径 39 (47±4mm)

左室后壁 9 (8-11mm)

EF53% (50-80%)

右室内径 25 (36±4mm)

右房内径 28 (36±4mm)

FS28% (28-41%)

主肺动脉内径 20 (23±3mm)

升主动脉内径正常, 心脏各腔室大小正常, 室间隔厚度正常, 左室壁未见明显节段性运动异常, 三尖瓣瓣口可见少量返流, 余瓣膜及启闭功能未见明显异常, 舒张期二尖瓣口血流频谱 E/A<1, 心包腔未见积液。

影像诊断:

1. 三尖瓣轻度返流
2. 左室舒张功能减低

报告医师: 侯爱兰

检查日期: 2024-11-13

审核医师: 侯爱兰

报告日期: 2024-11-13



注: 本报告仅供临床医生参考!

地址: 大同市魏都大道 79 号。若有疑问, 请致电: 0352-2830580

Rich 大同瑞慈康复医院  
超声诊断图文报告

流水号: 2212080604

超声号: 1746100

姓名: 马少华

年龄: 66岁

性别: 男

检查设备: Vivid E95

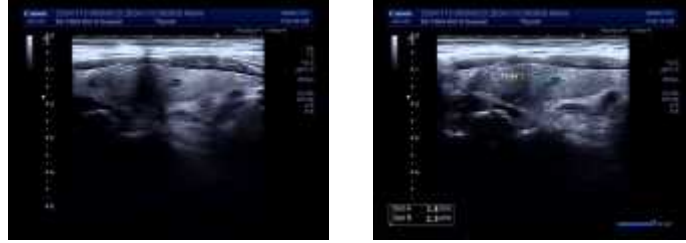
体检号: 407869

申请医院: 本院

体检科室: 体检科

检查部位: 甲状腺彩超

经典图像:



影像所见:

甲状腺双侧叶形态正常, 包膜完整, 左侧叶探及多个低回声结节, 较大约 0.3\*0.2cm, 边界清, 余实质回声均匀, CDFI: 未见异常血流信号。  
双侧颈部未见明显肿大淋巴结。

影像诊断:

甲状腺左侧叶多发结节 TI-RADS 3级

报告医师: 侯爱兰

检查日期: 2024-11-13

审核医师: 侯爱兰

报告日期: 2024-11-13



注: 本报告仅供临床医生参考!

地址: 大同市魏都大道 79 号。若有疑问, 请致电: 0352-2830580

Rich 大同瑞慈康复医院  
超声诊断图文报告

流水号: 2212080604

超声号: 1746102

姓名: 马少华

年龄: 66岁

性别: 男

检查设备: Vivid E95

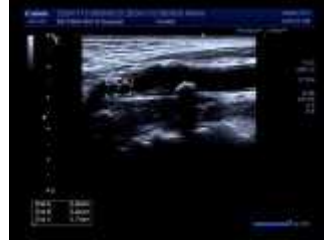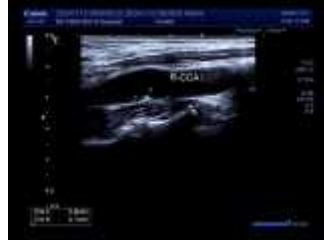体检号: 407869

申请医院: 本院

体检科室: 体检科

检查部位: 颈部血管彩超

经典图像:



影像所见:

右锁骨下动脉起始处内中膜局部增厚, 约 2.2mm, 右侧颈总动脉膨大处探及弱强回声斑, 大小约 3.8\*2.1mm, 左侧颈总动脉膨大处探及多个弱强回声斑, 较大约 8.5\*4.0mm, 左侧颈内动脉入口处内中膜局部增厚, 约 2.0mm, 探及数个弱强回声斑, 较大约 3.6\*1.7mm, 右侧颈内、双侧颈外动脉起始段内中膜不增厚, 内壁欠光滑, 管壁未见明确强回声斑。CDFI: 血流充盈好。PW: 频谱形态正常。

双侧椎动脉走行正常, 椎动脉内径正常, 管壁不厚, 管腔内为无回声, CDFI: 血流充盈好。PW: 频谱正常。

影像诊断:

1. 右锁骨下动脉起始处内中膜局部增厚
2. 双侧颈总动脉斑块形成
3. 左侧颈内动脉内中膜局部增厚合并斑块形成

报告医师: 侯爱兰

检查日期: 2024-11-13

审核医师: 侯爱兰

报告日期: 2024-11-13



注: 本报告仅供临床医生参考!

地址: 大同市魏都大道 79 号。若有疑问, 请致电: 0352---2830580

Rich 大同瑞慈康复医院  
超声诊断图文报告

流水号: 2212080604

超声号: 1746105

姓名: 马少华

年龄: 66岁

性别: 男

检查设备: Vivid E95

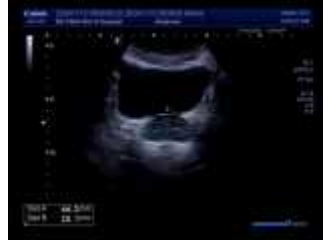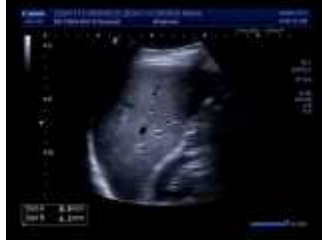体检号: 407869

申请医院: 本院

体检科室: 体检科

检查部位: 全腹彩超

经典图像:



影像所见:

肝脏大小形态正常,包膜光滑完整,右叶探及囊性回声,大小约0.9\*0.6cm,边界清,余实质回声致密增强,肝内管道系统走行欠清晰,门静脉及肝内胆管不扩张。

胆囊大小形态正常,壁不厚、光滑,囊内透声好,肝外胆管不扩张。

胰腺大小形态正常,实质回声均匀,主胰管不扩张。

脾脏大小形态正常,实质回声均匀,脾门静脉不宽。

双肾大小形态正常,皮髓质分界清晰,集合系统未见分离,双侧输尿管未见扩张。

膀胱充盈佳,未见明显异常。

前列腺形态正常,大小约4.4\*2.6\*2.5cm,实质回声均匀。

影像诊断:

1. 肝囊肿
2. 脂肪肝(轻度)

报告医师: 侯爱兰

检查日期: 2024-11-13

审核医师: 侯爱兰

报告日期: 2024-11-13



注: 本报告仅供临床医生参考!

地址: 大同市魏都大道79号。若有疑问,请致电: 0352-2830580

姓名: 马少华

年龄: 66 岁

性别: 男

检查设备: 西门子量子双源 CT

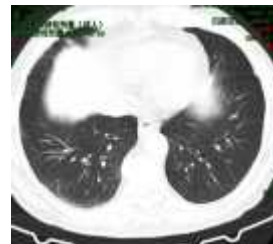
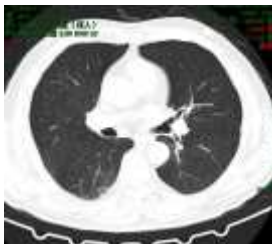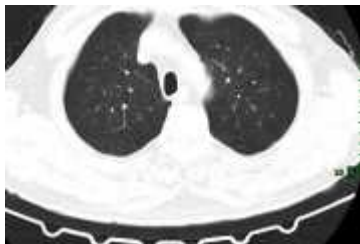体检号: 407869

申请医院: 本院

体检科室: 体检科

检查部位: CT 检查

## 经典图像:



## 影像所见:

胸廓对称, 纵隔无偏移。双肺支气管血管纹理模糊, 增多, 小叶性结构增多, 间质密度增高, 肺结构紊乱, 左肺上叶局灶纤维结节硬化灶, 直径约 0.3cm (3-23 层面)。段以上支气管通畅, 心影形态未见异常, 纵隔内气管隆突旁、肺门旁淋巴结部分钙化斑。两侧胸膜未见异常。

## 影像诊断:

- 1、呼吸性细支气管炎并间质改变
- 2、左肺上叶结节硬化灶, 低危结节。

报告医师: 剧艳军

检查日期: 2024-11-13

审核医师: 剧艳军

报告日期: 2024-11-13