



2212080600

大同瑞慈健康体检

报 告 册

体检编号	407865	工号	15
姓名	谢嘉		
性别	男	年龄	43岁
单位	大同市平城区城市公共服务		
部门	大同市平城区城市公共服务中心		
联系电话	13133227770		
体检日期	2023-12-12		

尊敬的谢嘉先生您好！

首先，瑞慈健康体检全体员工欢迎您的光临，并对您的信任表示衷心的感谢！

您于 2023-12-12 （体检编号：407865）完成健康检查，本机构的各科医生已根据您的体检项目及结果，汇总成此份健康体检报告，并经总检医生审核。据此提出对您健康状况的综合分析及建议。

瑞慈健康体检倡导“大健康、大康复”，提出“健康是第一财富（Rich）”的人文理念。希望您仔细阅读并妥善地保管此份健康体检报告，并认真关注报告中的提示与建议，若您对报告内容有任何疑问，可直接与瑞慈健康体检客服部联系，进一步咨询。

健康体检咨询电话：**0352-2824444**

客户服务咨询电话：**0352-2830597**

400-6112995

瑞慈健康体检报告由下列内容组成：

第一部分：主检报告

第二部分：分科分项结果

第三部分：检验报告

第四部分：附表

主检报告

检查综述

- 1、【身高、体重、血压】 (1) 血压 145/100：本次测量血压偏高
- 2、【生化全项 1】 球蛋白(GLB)偏高(36.10 g/L)
- 3、【尿常规】 鳞状上皮细胞偏高(1 /HP) 粘液丝偏高(3 /HP)
- 4、【C14 检测幽门螺杆菌】 阳性+
- 5、【全腹彩超】 1.轻度脂肪肝 2.肝内高回声结节 考虑肝血管瘤 3.胆囊息肉 4.前列腺多发钙化斑

医生建议

【本次测量血压偏高】：

- (1)高血压是指收缩期和（或）舒张期动脉血压高于正常，并连续三次不同日测量，血压都高于正常标准，可确定患高血压病。
- (2)高血压的发病与遗传、精神过度紧张、肥胖、吸烟、酗酒、嗜盐等因素有关。血压持久增高，可导致心、脑、肾等脏器的损害。
- (3)原发性高血压由于目前原因不明（部分与遗传有关），须终身服药降压。高血压主要危害心、脑血管和肾脏。一旦确诊“高血压”就要终生服药。
- (4)平时应低盐（每天 5~10g）、低脂饮食（少吃动物脂肪与内脏）；忌烟限酒。遵照医嘱坚持服药，定期测量血压，宜控制在 140/90mmHg 以下，若合并有糖尿病和肾病，要把血压控制在 130/80mmHg 以下。
- (5)血压到正常水平时，说明此时选用的降压药和治疗方案基本合适，但并不意味着高血压已被“治愈”，应坚持治疗。若盲目自行停药或间断服药，常会使血压波动很大，而加重心、脑、肾和血管的损害。
- (6)建议您密切关注血压，保持心情舒畅，劳逸结合，适量运动，控制体重，避免过度劳累、情绪激动等。改进生活方式，适当低盐、低脂、低胆固醇饮食，戒烟酒。必要时心血管专科诊治。

【球蛋白(GLB)偏高】：

- (1)蛋白质是反映肝脏合成功能的指标。由肝脏合成的蛋白质约占人体每天合成蛋白质总量的 40%以上，血清中的蛋白质全部由肝脏合成，而球蛋白则主要由浆细胞合成。
- (2)肝细胞还能将糖、脂肪转化为氨基酸，作为进一步合成蛋白质的原料，当肝脏发生病变时，血清中蛋白质的质和量均会发生改变。
- (3)总蛋白、白蛋白还是反映肝病预后的指标，随着肝功能损害加重，失代偿期肝脏合成功能下降，肝合成蛋白功能减低，白蛋白(A)下降，球蛋白(G)升高，致使白蛋白/球蛋白(A/G)比值倒置。
- (4)若血清总蛋白低于 60g/L 或白蛋白减少到 25g/L，称为低蛋白血症，易出现腹水，白蛋白/球蛋白比值小于 1，见于肝功能损害严重，预后不良（如重度肝炎肝硬化，肝外因素有肾病综合症、大面积烧伤、恶性肿瘤等）。
- (5)若治疗后白蛋白值回升，白蛋白/球蛋白比值也趋于正常，为治疗最有效的标志。
- (6)建议看肝功能化验单，一定要结合病情、病史、查体、彩超、影像学等结果，还有其他相关化验指标，综合考虑。若发现肝功能明显增高，应尽快前往消化科诊治。

【鳞状上皮细胞偏高】：

- (1)在生理情况下，机体正常的新陈代谢都会引起鳞状上皮细胞的脱离，这是一种正常的机体现象。如果长时间出现鳞状上皮细胞偏高的现象时，则有可能是尿路感染、泌尿系统结石等因素导致，应及时往泌尿外科进一步诊断治疗。

【粘液丝偏高】：

- (1)尿常规中粘液丝是由尿路中细胞分泌出来的，在有尿路感染时分泌会明显增多，且伴有炎症细胞的出现。
- (2)粘液丝偏高，可分为生理性偏高和病理性偏高两种，生理性偏高一般是由于喝水较少导致的尿液浓缩，一般在喝水后就能达到稀释的效果。
- (3)病理性的粘液丝偏高是由于泌尿系炎症或者是前列腺炎导致的，需要注意观察，多喝水，同时有白细胞等炎症细胞增多时，应及时服用抗感染药物治疗。如果仅有粘液丝的增多而没有白细胞等炎症细胞增多时，尿路有炎症的可能性不大。
- (4)建议平时饮食注意清淡，多喝水，少吃油腻和辛辣的食物，要注意个人清洁卫生，勤洗阴部，注意休息。

【肝内高回声结节】：

- (1)建议肝胆外科诊断治疗。

【肝血管瘤】：

- (1)肝血管瘤是肝脏常见的良性肿瘤，属先天性发育异常。
- (2)肝血管瘤如 5CM 以下，静止不发展无任何自觉症状，一般不需要特殊治疗。如体积增大，可压迫周围器官（胆、胰、胃等），出现上腹饱胀感；若加速增大，为防止破裂大出血应手术切除。
- (3)日常生活中应注意保持心情舒畅，切忌大怒大暴。多吃蔬菜水果，进食不宜过饱，宜食清淡富含营养的食物，保持大便通畅，防止便秘。
- (4)不宜做剧烈运动，可做低强度运动，防止过度用力，以免增加腹腔压力。
- (5)首次发现，应往肝胆外科复查，除外肝内其它占位性病变。定期进行肝脏彩超超检查，追踪比较，若无变化可继续观察，无需作特殊处理。若瘤体增大或有症状者，应及时诊治。

【轻度脂肪肝】：

- (1)脂肪肝是指肝脏被脂肪浸润，为一种多病因引起的获得性疾病。
- (2)脂肪肝是以肝细胞脂肪变性和脂肪蓄积为病理特征，最常见易患因素有超重或肥胖、进食油腻食物、高脂血症（尤其甘油三酯升高）、营养失调（营养过量或不足）、饮酒、高脂血症、少运动、糖耐量异常、减肥造成体重急剧下降、营养不良、中毒和药物等。
- (3)当肝内脂类（主要为甘油三酯）含量超过肝重的 5% 时为脂肪肝。脂肪肝是一个常见的临床现象，不是一个独立性的疾病。
- (4)值得注意的是，过多的脂肪在肝组织、肝细胞内浸润，引起肝细胞肿大，严重可致肝硬化。脂肪肝是可逆性的，合理饮食、运动及治疗后可恢复。
- (5)合理控制饮食，控制总摄入量，低盐、低脂和低糖类饮食，少吃动物内脏，多吃蔬菜水果；
- (6)控制危险因素，如控制体重、改善胰岛素抵抗、调整血脂紊乱，戒酒、戒烟，坚持长期有氧运动，加强体育锻炼；
- (7)定期复查腹部彩超、血脂、肝功能。

【胆囊息肉】：

- (1)胆囊息肉又称胆囊隆起样病变，其临床症状无特异性，大部分患者为查体时所发现。主要症状为中上腹部隐痛。发病年龄多在 30~50 岁，以中青年为主。
- (2)一般认为，胆囊息肉是胆囊癌的诱发因素，如胆囊息肉大于 1cm 时，最好先行手术治疗，以杜绝胆囊癌的发生。
- (3)胆囊息肉临床特点有，一是发病率逐渐增高。高胆固醇饮食、长期酗酒、过多进食刺激性饮食、饮食规律紊乱如：不吃早餐、晚餐过盛、过多等不良饮食习惯多可造成胆囊息肉的形成；
- (4)二是隐蔽攻击性强。胆囊息肉多无症状，85% 以上的患者都是在例行体检中发现。3-4mm 以下的息肉在 CT 和核磁共振中难以发现或常常漏诊；
- (5)禁酒及含酒精类饮料，因酒精在体内主要通过肝脏分解、解毒，所以，酒精可直接损伤肝功能，引起肝功能失调，使胆汁的分泌、排出过程紊乱，从而刺激胆囊息肉增长。
- (6)饮食规律、吃好早餐对胆囊息肉患者很重要。肝脏主要分泌胆汁，分泌的胆汁存储入胆囊内，而胆汁的功能主要是消化油性食物。如果不吃早餐，胆汁在胆囊内滞留时间长，可刺激胆囊形成胆囊息肉或使原来的息肉增大或发生变化。所以，要调配营养丰富的早餐和养成吃早餐的生活习惯。

(7)低胆固醇饮食，胆固醇摄入过多，可加重肝胆的代谢负担，并引起多余的胆固醇在胆囊壁结晶、积聚和沉淀，从而形成息肉，所以，胆囊息肉患者应降低胆固醇摄入量，尤其是晚上，应避免进食高胆固醇类食品，如鸡蛋（尤其是蛋黄）、肥肉、海鲜、无鳞鱼类、动物内脏等食品。

(8)宜多食各种新鲜水果、蔬菜，进低脂肪、低胆固醇食品，如香菇、木耳、芹菜、豆芽、海带、藕、鱼肉、兔肉、鸡肉、鲜豆类等；宜多食干豆类及其制品；宜选用植物油，不用动物油；

(9)少吃辣椒、生蒜等刺激性食物或辛辣食品；不用油煎、炸、烤、熏的烹调方法；饮水时，用少量山楂、银杏、绞股蓝草放入水杯中饮用。

【前列腺多发钙化斑】：

(1)1、前列腺钙化斑大多数是由于前列腺炎症之后，前列腺内部组织局部出现了纤维化、钙质沉积而引起的。多数患者都是在体检时通过彩超检查时发现的，一般情况没有不适症状不需治疗。2、部分患者如有不适症状，建议前往泌尿科诊断治疗。

【呼气试验检验报告阳性】：

(1)提示幽门螺旋杆菌（HP）感染。幽门螺旋杆菌是慢性活动性胃炎的病原菌，是消化道溃疡和胃癌等疾病的重要致病因子。

(2)没有临床症状者（如中上腹不适、饱胀、反酸、恶心等），可暂不进行抗HP治疗。如果是HP感染的消化性溃疡、慢性胃炎、早期胃癌切除后和需要长期服用非甾体类抗炎药物（如阿司匹林）者，应在专科医生指导下进行抗HP治疗。

(3)建议您先进行胃镜检查，或往消化内科咨询，再决定是否进行根除治疗。

汇总医生： 丁昊炜

主检日期： 2023-12-13

主检医生：

分科结果

身高、体重、血压

项目名称	检查结果	项目名称	检查结果
身高	165cm	体重	67kg
血压	145/100mmHg		

***小结：**

(1) 血压 145/100：本次测量血压偏高

操作员：陈红锦 检查日期：2023-12-12 检查医生：名燕凌

内科

项目名称	检查结果	项目名称	检查结果
心率	85 次/min	心律	齐
心脏杂音	无	心界	正常
肺部	正常	呼吸音	呼吸音清
啰音	未闻及	叩诊	叩诊呈清音
腹部触诊	腹部平软	发育	正常
肝胆	肋下未触及	脾脏	肋下未触及
双肾	无叩击痛	肠鸣音	正常
营养	良好	神经系统	正常
生理反射	生理反射存在	病理反射	病理反射未引出
颅神经	正常	运动功能	正常
深浅感觉	正常	其它	无异常发现
既往史	无		

***小结：**

未见异常

操作员：杨淑兰 检查日期：2023-12-12 检查医生：杨淑兰

外科（含皮肤科）

项目名称	检查结果	项目名称	检查结果
皮肤	正常	甲状腺	无肿大
浅表淋巴结	无肿大	肛门	拒检
泌尿外生殖器	正常	四肢关节	未见异常
腹股沟	未见异常	足背动脉	正常
紫绀	无	色素沉着	无
脱毛	无	脱色	无
皮疹	无	浮肿	无
皮下结节	无	头颅	正常
颈部	正常	乳腺	正常
脊柱	正常	直肠	未检
皮肤黄疸	无	既往史	无
其他	无		

*小结:

未见异常

操作员：谷岱清

检查日期:2023-12-13

检查医生：谷岱清

眼科

项目名称	检查结果	项目名称	检查结果
视力(左)	镜 0.8	视力(右)	镜 0.8
辨色力	正常	眼睑	正常
结膜	正常	泪器	正常
角膜	正常	虹膜	正常
瞳孔	正常	晶状体	正常
玻璃体	正常	眼底	未见异常

*小结:

未见异常

操作员：田野青 检查日期：2023-12-12 检查医生：田野青

耳鼻喉科

项目名称	检查结果	项目名称	检查结果
听力(左)	正常	听力(右)	正常
外耳道	正常	鼓膜	正常
鼻窦	正常	鼻中隔	正常
鼻腔	正常	扁桃体	无肿大
嗅觉	正常	咽喉	正常

***小结：**

未见异常

操作员：王存宝 检查日期：2023-12-12 检查医生：王存宝

检验报告

尿常规

项目名称	检查结果	单位	参考值	提示
胆红素(BIL)	-		阴性	
隐血(ERY)	-		阴性	
小圆上皮细胞(SRC)	0	个/ul	0--0	
维生素 C	-		阴性	
异常红细胞	0	个/ul	0--3	
红细胞（正常）	0	个/ul	0--6	
鳞状上皮细胞	1	个/ul	0--0	↑
粘液丝	3	个/ul	0--0	↑
尿葡萄糖(GLU)	-		阴性	
酮体(KET)	-		阴性	
比重(SG)	1.020		1.003--1.030	
酸碱度(PH)	6.0		4.5--8.0	
尿蛋白质(PRO)	-		阴性	
尿胆原(URO)	-		阴性	
亚硝酸盐(NIT)	-		阴性	
尿白细胞(LEU)	-		阴性	

***小结：**

鳞状上皮细胞偏高(1 /HP) 粘液丝偏高(3 /HP)

操作员：赵伟 检查日期:2023-12-12 检查医生:陈建国

血常规（五分类）

项目名称	检查结果	单位	参考值	提示
白细胞(WBC)	6.50	10 ⁹ /L	3.5--9.5	
淋巴细胞绝对值(LY#)	2.51	10 ⁹ /L	1.1--3.2	

淋巴细胞百分比(LY%)	38.6	%	20--50
中性粒细胞绝对值(GR#)	3.54	10 ⁹ /L	1.8--6.3
中性粒细胞百分比(GR%)	54.5	%	40--75
嗜碱性粒细胞绝对值(BA#)	0.02	10 ⁹ /L	0--0.06
嗜碱性粒细胞百分比(BA%)	0.3	%	0--1.0
嗜酸性粒细胞绝对值(EO#)	0.11	10 ⁹ /L	0.02--0.52
嗜酸性粒细胞百分比(EO%)	1.7	%	0.4--8.0
血小板(PLT)	190	10 ⁹ /L	125--350
血小板分布宽度(PDW)	16.1	%	15--17
平均血小板体积(MPV)	11.1	fl	6.0--14.0
血小板压积(PCT)	0.211	%	0.11--0.28
红细胞(RBC)	5.00	10 ¹² /L	4.3--5.8
血红蛋白	157	g/L	130--175
红细胞压积(HCT)	45.2	%	40--50
红细胞平均体积(MCV)	90.4	fl	82--100
平均血红蛋白含量(MCH)	31.5	pg	27--34
平均血红蛋白浓度(MCHC)	348	g/L	316--354
单核细胞绝对值(MO#)	0.32	10 ⁹ /L	0.1--0.60
单核细胞百分比(MO%)	4.9	%	3--10
红细胞分布宽度标准差(RDW-SD)	43.1	fl	35--56
红细胞分布宽度变异系数(RDW-CV)	12.7	%	10.6--16.6
大血小板比率	33.2	%	11--45
大血小板数目	63	10 ⁹ /L	30--90
未成熟粒细胞数目	0.01	10 ⁹ /L	0--999
未成熟粒细胞百分比	0.2	%	0--100
有核红细胞数目	0.000	10 ⁹ /L	0--9999

有核红细胞百分比	0.00	/100WBC	0--9999
----------	------	---------	---------

***小结:**

未见异常

操作员：余雅倩 检查日期:2023-12-12 检查医生:陈建国

尿沉渣

项目名称	检查结果	单位	参考值	提示
白细胞尿	1	个/ul	0--13	
上皮细胞(EC)	1	/HP	0--28	
管型(CAST)	0	个/ul	0--1	
霉菌(尿)	0	/HP	0--0	
结晶	0	/HP	0--10	
透明度(CLA)	清亮			
胆红素(BIL)	-		阴性	
颜色(Colour)	淡黄色			
红细胞(尿)(RBC)	0	个/ul	0--6	

***小结:**

未见异常

操作员：赵伟 检查日期:2023-12-12 检查医生:陈建国

生化全项 1

项目名称	检查结果	单位	参考值	提示
碳酸氢根(HCO3)	22.30	mmol/L	22--29	
总蛋白(T PROT)	82.3	g/L	65--85	
白蛋白(ALB)	46.20	g/L	40--55	
球蛋白(GLB)	36.10	g/L	15--35	↑
白蛋白/球蛋白(ALB/GLB)	1.28		1.0--2.5	
碱性磷酸酶(ALP)	101.0	U/L	45--125	

肌酐(CREA)	71.00	umol/L	57--97
尿酸(UA)	264.00	umol/L	200--420
钾(K)	3.73	mmol/L	3.5--5.5
钠(Na)	141.0	mmol/L	136--145
氯(Cl)	105.7	mmol/L	96--108
钙(Ca)	2.40	mmol/L	2.11--2.52
乳酸脱氢酶(LDH)	176.00	U/L	120--250
淀粉酶(AMY)	45.00	IU/L	35--135
葡萄糖(GLU)	5.53	mmol/L	3.89--6.1
总胆红素(TBIL)	21.20	umol/L	0--26
直接胆红素(DBIL)	5.4	umol/L	0--8.0
间接胆红素(IBIL)	15.80	umol/L	0--17.39
丙氨酸氨基转移酶(ALT)	21.00	U/L	9--50
门冬氨酸氨基转移酶(AST)	22.00	U/L	15--40
尿素测定 (Urea)	5.10	mmol/L	3.1--8.0
肌酸激酶(CK)	107.00	U/L	50--310
α-羟丁酸脱氢酶	159.00	U/L	72--182
C 反应蛋白	0.60	mg/dl	0--3
动脉硬化指数	2.94		1.31--3.19
谷草比谷丙	1.05		0.4--2.5
总胆固醇(CHOL)	4.42	mmol/L	2.59--5.2
甘油三脂(TG)	0.96	mmol/L	0.7--1.7
低密度脂蛋白(LDL)	3.35	mmol/L	0--4.13
高密度脂蛋白(HDL)	1.14	mmol/L	0.77--1.55

***小结:**

球蛋白(GLB)偏高(36.10 g/L)

操作员：王小雪 检查日期:2023-12-12 检查医生:陈建国

大同瑞慈康复医院 12导联心电图报告

谢嘉 男 43岁 体检号:407865 病床号:

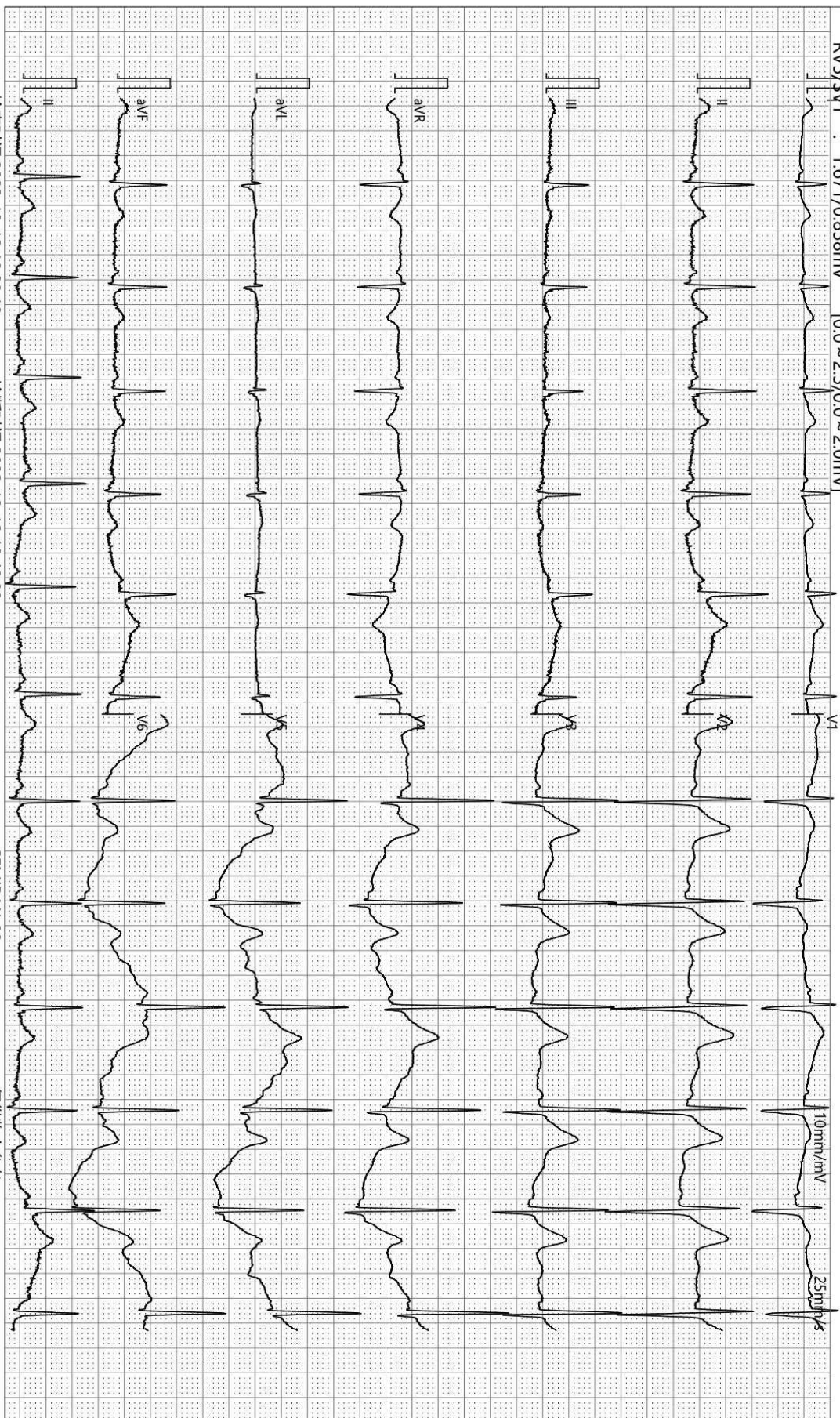
诊断结果:

- 1.窦性心律
- 2.正常心电图

诊断医生:

张生 陶志娟

HR : 71bpm [60~100bpm]
P : 99ms [0~110ms]
PR : 145ms [120~200ms]
QRS : 83ms [60~100ms]
QT/QTc : 377/411ms [320~440/0~450ms]
P/QRS/T : 61/67/48deg. [0~75/-30~90/0~75deg]
RV5/SV1 : 1.671/0.858mV [0.0~2.5/0.0~2.0mV]



检查时间:2023-12-12 10:28:18

诊断时间:2023-12-12 10:48:09

SEMIP V1.90

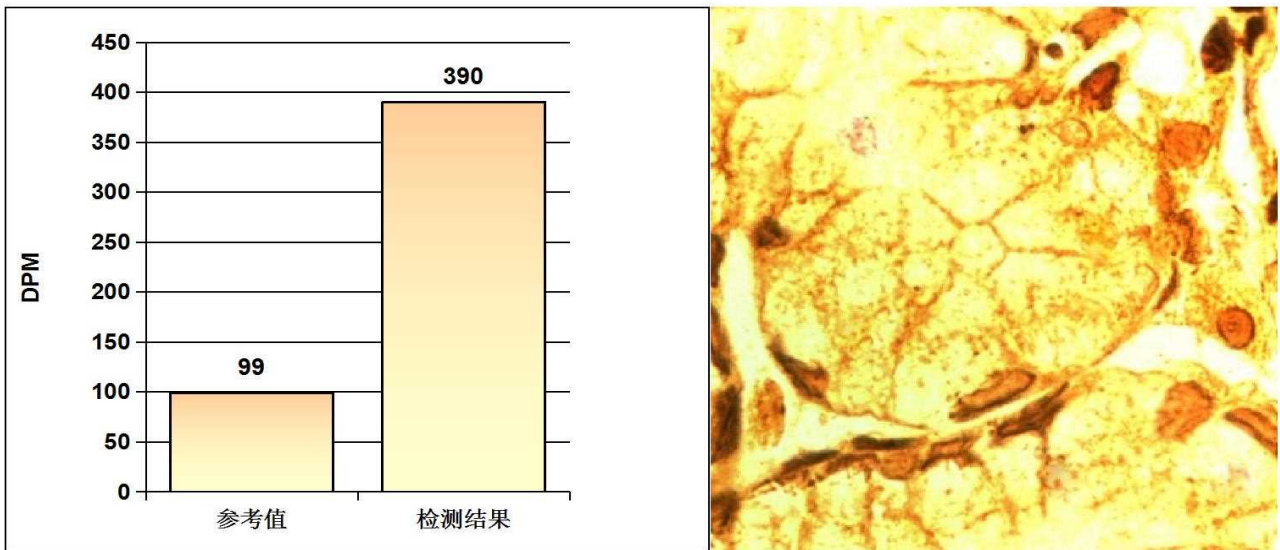
仅供临床参考

大同瑞慈康复医院

¹⁴C呼气试验检验报告

姓名	谢嘉	年龄	43	性别	男
住院号	0	日期	2023/12/12 10:18:00	电话	0
送检医生	曹居杰	样品编号	8529	编号	2212080600

¹⁴C呼气试验



阳性参考值 (Disintegrations Per Minute(DPM)):

DPM值:	dpm > 2499	阳性++++
	1499 < dpm ≤ 2499	阳性+++
	499 < dpm ≤ 1499	阳性++
	149 < dpm ≤ 499	阳性+
	dpm ≤ 99	阴性
	99 < dpm ≤ 149	不确定

检测结果: **dpm= 390** **阳性+**

医生建议: 请接受正规的根除幽门螺杆菌(HP)的治疗, 并在治疗结束后一个月内复查; 注意保持健康及规律饮食!

温馨提示: 您本次检测的结果为阳性

检测医生: _____ 曹居杰

双源 CT 诊断图文报告

流水号: 2212080600

影像号: CT20231212003

姓名: 谢嘉

年龄: 43 岁

性别: 男

检查设备: 西门子量子双源 CT

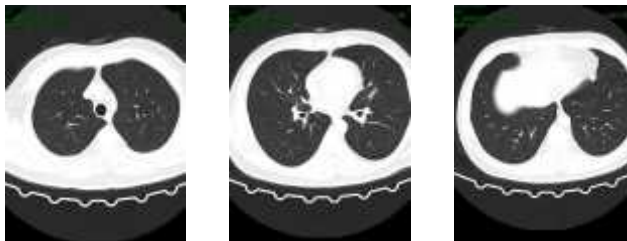体检号: 407865

申请医院: 本院

体检科室: 体检科

检查部位: CT 检查

经典图像:



影像所见:

胸廓对称, 骨性肋骨完整, 胸壁软组织结构良好, 两肺支气管血管纹理走行分布良好, 支气管束结构清晰, 双肺通气良好。肺门结构未见异常。纵隔无偏移, 段以上支气管通畅。心影及大血管形态结构正常, 纵隔内未见肿大淋巴结。胸膜未见异常。

影像诊断:

胸部未见明显异常

报告医师: 剧艳军

检查日期: 2023-12-13

审核医师: 剧艳军

报告日期: 2023-12-13

超声诊断图文报告

流水号: 2212080600

影像号: 1485236

姓名: 谢嘉

年龄: 43 岁

性别: 男

检查设备: Vivid E95

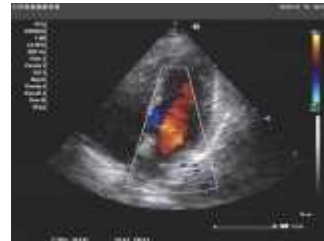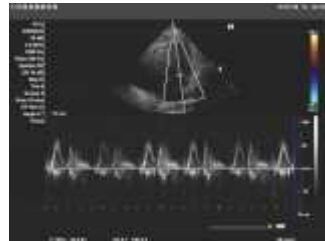
体检号: 407865

申请医院: 本院

体检科室: 体检科

检查部位: 心脏彩超

经典图像:



影像所见:

超声测量 (单位: mm)

升主动脉内径 25 (32±3mm)

左房内径 30 (35mm)

室间隔 10 (8-11mm)

左室内径 39 (47±4mm)

左室后壁 9 (8-11mm)

EF66% (50-80%)

右室内径 26 (36±4mm)

右房内径 28 (36±4mm)

FS36% (28-41%)

主肺动脉内径 20 (23±3mm)

升主动脉内径正常, 心脏各腔室大小正常, 室间隔厚度正常, 左室壁未见明显节段性运动异常, 各瓣膜及启闭功能未见明显异常, 舒张期二尖瓣口血流频谱 E/A>1, 心包腔未见积液。

影像诊断:

心脏结构及功能未见明显异常

报告医师: 郭丽霞

检查日期: 2023-12-12

审核医师: 郭丽霞

报告日期: 2023-12-12

超声诊断图文报告

流水号: 2212080600

影像号: 1485239

姓名: 谢嘉

年龄: 43 岁

性别: 男

检查设备: Vivid E95

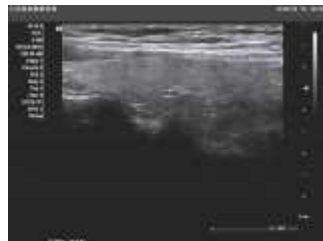
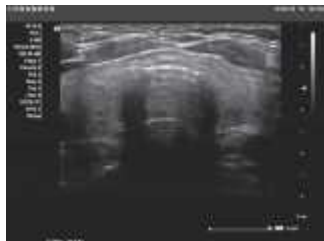体检号: 407865

申请医院: 本院

体检科室: 体检科

检查部位: 甲状腺彩超

经典图像:



影像所见:

甲状腺双侧叶形态正常, 包膜完整, 实质回声均匀, CDFI: 未见异常血流信号。
双侧颈部未见明显肿大淋巴结。

影像诊断:

甲状腺双侧叶未见异常

报告医师: 郭丽霞

检查日期: 2023-12-12

审核医师: 郭丽霞

报告日期: 2023-12-12

超声诊断图文报告

流水号: 2212080600

影像号: 1485246

姓名: 谢嘉

年龄: 43 岁

性别: 男

检查设备: Vivid E95

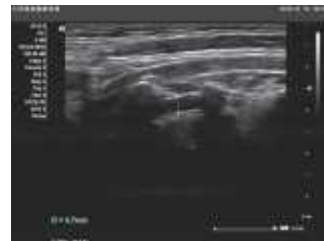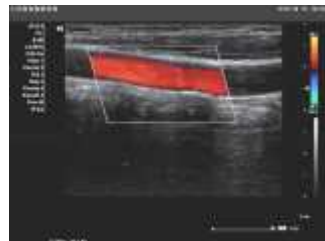体检号: 407865

申请医院: 本院

体检科室: 体检科

检查部位: 颈部血管彩超

经典图像:



影像所见:

右锁骨下动脉起始处、双侧颈总动脉、颈内、颈外动脉起始段内中膜不增厚, 内壁欠光滑, 管壁未见明确强回声斑。CDFI: 血流充盈好。PW: 频谱形态正常。

双侧椎动脉走行正常, 椎动脉内径正常, 管壁不厚, 管腔内为无回声, CDFI: 血流充盈好。PW: 频谱正常。

影像诊断:

双侧颈动脉、椎动脉未见明显异常

报告医师: 郭丽霞

检查日期: 2023-12-12

审核医师: 郭丽霞

报告日期: 2023-12-12

超声诊断图文报告

流水号: 2212080600

影像号: 1485248

姓名: 谢嘉

年龄: 43 岁

性别: 男

检查设备: Vivid E95

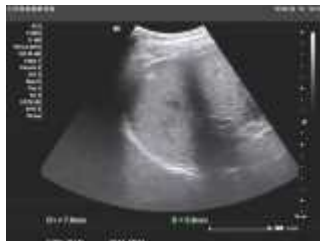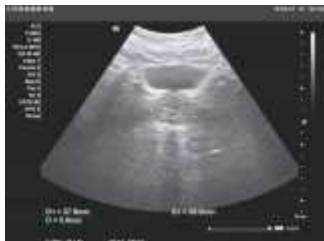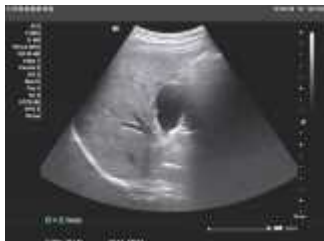体检号: 407865

申请医院: 本院

体检科室: 体检科

检查部位: 全腹彩超

经典图像:



影像所见:

肝脏大小形态正常,包膜光滑完整,右后叶实质内探及大小约 0.7*0.6cm 高回声结节,形态规则,边界清,余实质回声细腻增强,肝内管道系统走行欠清晰,门静脉及肝内胆管不扩张。

胆囊大小形态正常,壁不厚、欠光滑,囊壁探及直径约 0.2cm 高回声凸起,位置固定,后无声影,囊内透声好,肝外胆管不扩张。

胰腺大小形态正常,实质回声均匀,主胰管不扩张。

脾脏大小形态正常,实质回声均匀,脾门静脉不宽。

双肾大小形态正常,皮髓质分界清晰,集合系统未见分离,双侧输尿管未见扩张。

膀胱充盈尚可,壁光滑,内清晰。

前列腺形态正常,大小约 3.8*2.7*2.8cm,实质回声欠均匀,内见多个强回声斑,大者直径约 0.6cm。

影像诊断:

1. 轻度脂肪肝
2. 肝内高回声结节 考虑肝血管瘤
3. 胆囊息肉
4. 前列腺多发钙化斑

报告医师: 郭丽霞

检查日期: 2023-12-12

审核医师: 郭丽霞

报告日期: 2023-12-12