



2212080586

# 大同瑞慈健康体检

## 报 告 册

体检编号	407851	工号	1
姓名	韩向东		
性别	男	年龄	55岁
单位	大同市平城区城市公共服务		
部门	大同市平城区城市公共服务中心		
联系电话	13753227018		
体检日期	2023-11-13		

尊敬的 韩向东先生 您好！

首先,瑞慈健康体检全体员工欢迎您的光临,并对您的信任表示衷心的感谢 !

您于 2023-11-13 ( 体检编号: 407851 ) 完成健康检查,本机构的各科医生已根据您的体检项目及结果,汇总成此份健康体检报告,并经总检医生审核。据此提出对您健康状况的综合分析及建议。

瑞慈健康体检倡导“大健康、大康复”,提出“健康是第一财富 (Rich)” 的人文理念。希望您仔细阅读并妥善地保管此份健康体检报告,并认真关注报告中的提示与建议,若您对报告内容有任何疑问,可直接与瑞慈健康体检客服部联系,进一步咨询。

健康体检咨询电话: **0352-2824444**

客户服务咨询电话: **0352-2830597**  
**400-6112995**

瑞慈健康体检报告由下列内容组成:

第一部分: 主检报告

第二部分: 分科分项结果

第三部分: 检验报告

第四部分: 附表

## 主检报告

### 检查综述

- 1、【身高、体重、血压】 (1) 血压 127/90：本次测量血压偏高
- 2、【耳鼻喉科】 (1) 咽喉粘膜充血
- 3、【生化全项 1】 尿酸(UA)偏高(671.00  $\mu\text{mol/L}$ ) 总胆红素(TBIL)偏高(26.80  $\mu\text{mol/L}$ ) 间接胆红素(IBIL)偏高(21.50  $\mu\text{mol/L}$ ) 总胆固醇(CHOL)偏高(5.47  $\text{mmol/L}$ ) 甘油三脂(TG)偏高(5.24  $\text{mmol/L}$ )
- 4、【尿常规】 粘液丝偏高(20 /HP)
- 5、【CT 检查】 胸部未见明显异常 冠状动脉硬化性改变，进一步检查
- 6、【心电图】 1. 窦性心律不齐
- 7、【心脏彩超】 1. 三尖瓣少量返流 2. 左室舒张功能减低
- 8、【甲状腺彩超】 甲状腺双侧叶结节 TI-RADS 2 级
- 9、【颈部血管彩超】 双侧颈总动脉、右锁骨下动脉斑块形成
- 10、【全腹彩超】 1. 轻度脂肪肝 2. 前列腺肥大伴钙化斑

### 医生建议

#### 【本次测量血压偏高】：

- (1) 高血压是指收缩期和（或）舒张期动脉血压高于正常，并连续三次不同日测量，血压都高于正常标准，可确定患高血压病。
- (2) 高血压的发病与遗传、精神过度紧张、肥胖、吸烟、酗酒、嗜盐等因素有关。血压持久增高，可导致心、脑、肾等脏器的损害。
- (3) 原发性高血压由于目前原因不明（部分与遗传有关），须终身服药降压。高血压主要危害心、脑血管和肾脏。一旦确诊“高血压”就要终生服药。
- (4) 平时应低盐（每天 5~10g）、低脂饮食（少吃动物脂肪与内脏）；戒烟限酒。遵照医嘱坚持服药，定期测量血压，宜控制在 140/90mmHg 以下，若合并有糖尿病和肾病，要把血压控制在 130/80mmHg 以下。
- (5) 血压到正常水平时，说明此时选用的降压药和治疗方案基本合适，但并不意味着高血压已被“治愈”，应坚持治疗。若盲目自行停药或间断服药，常会使血压波动很大，而加重心、脑、肾和血管的损害。
- (6) 建议您密切关注血压，保持心情舒畅，劳逸结合，适量运动，控制体重，避免过度劳累、情绪激动等。改进生活方式，适当低盐、低脂、低胆固醇饮食，戒烟酒。必要时心血管专科诊治。

#### 【咽喉粘膜充血】：

- (1) 戒除烟酒，改善工作环境，防止呼吸道感染。
- (2) 避免用嗓过度和用嗓不当，加强锻炼，减少感冒，在医师指导下选用消炎、清咽利喉药、吸入治疗或中药治疗。

#### 【尿酸(UA)偏高】：

- (1) 尿酸(UA)是体内嘌呤代谢的最终产物。食物中的核酸分解生成嘌呤，体内组织中的核酸分解成嘌呤核苷，嘌呤和嘌呤核苷经过分解脱氨及氧化作用生成尿酸(UA)。
- (2) 大部分的尿酸由肾脏排出，其余在肝脏分解破坏或随胆汁排泄。肾脏在排泄尿酸过程中，由肾小球滤出尿酸，若肾功能不好的人，排泄功能差，尿中排出的尿酸少了，血尿酸就会增高。

(3)常见于肾脏疾病（如急慢性肾炎、肾结核、肾积水晚期等）；还可见于长期吃高嘌呤食物，如动物内脏、海鲜、贝类等，这种情况下，若不控制饮食，导致嘌呤长期偏高，即使肾功能正常，也会受高浓度尿酸的影响。

(4)另外，需要警惕的是，若尿酸长期偏高，会由尿酸盐结晶沉积引起痛风性关节炎、慢性间质性肾炎，血尿酸增高是诊断痛风的主要依据。

(5)应避免食用含嘌呤高的食物，如各种动物内脏、豆制品、海鲜等，不要喝酒，尤其是啤酒。忌酸性食物，忌醋，多喝水，每日尿量在2公升以上，碱化尿液。

(6)必要时在肾内科医生指导下进行降尿酸治疗，定期复查。

#### 【间接胆红素 (IBIL) 偏高】：

(1)间接胆红素 (IBIL) 是未被肝细胞摄取、未与葡萄糖结合的胆红素为结合胆红素，也就是间接胆红素。

(2)间接胆红素升高，是因为血液中的红细胞被大量破坏，大量的间接胆红素被释放入血，同时血液中的间接胆红素含量远远超出了肝细胞对胆红素的摄取、代谢和排泄能力。

(3)因此间接胆红素升高，往往提示溶血性黄疸，最有可能就是溶血性贫血，或者是由于输血血型不合及其他恶性疾病导致的溶血。

(4)总胆红素、间接胆红素、直接胆红素这三项是反映胆红素代谢的指标，而胆红素长期以来是作为溶血及肝胆疾病的重要异常指标。胆红素检查主要用于黄疸检查，反映肝脏疾病和胆道梗阻，如肝细胞发生炎症坏死等损害时会引起黄疸，胆道疾病及溶血性疾病也可引起黄疸。

(5)总胆红素、间接胆红素、直接胆红素均升高：见于肝细胞性黄疸，如急慢性肝炎、肝硬化、肝坏死等。

(6)总胆红素及间接胆红素升高：见于溶血性黄疸，如溶血性贫血，溶血性输血反应，新生儿溶血病。

(7)总胆红素及直接胆红素升高：见于梗阻性黄疸，如胆石症、胆管炎、肝癌胰头癌等，其升高程度与病情呈正相关，且癌性梗阻高于良性梗阻。

(8)总之，看肝功能化验单，要结合病情、病史、查体和其它相关的化验单、影像检查，排除生理性升高的因素（如有无感冒、酗酒、过于劳累、熬夜等情况），全面综合考虑。

#### 【总胆固醇 (CHOL) 偏高】：

(1)总胆固醇是脂质的主要成分之一，其数量受年龄、家族、性别、饮食、遗传等多种因素影响。总胆固醇对人体生长发育以及新陈代谢有重要的作用，正常值是2.59-5.20mmol/L。

(2)总胆固醇升高后，会增加类脂物质的堆积，会产生更多的血管斑块，进而增加心脑血管疾病的风险。大于5.21-5.69mmol/L是胆固醇的临界偏高，即使是一个完全健康的人，只要总胆固醇>7.2mmol/L或低密度脂蛋白>4.9mmol/L，未来发生心脑血管的风险就明显增高，应该马上治疗。

(3)总胆固醇升高根据病因可分为两大类：一是原发性，是由于遗传因素缺陷所致，另一种是继发性，可引起其升高的疾病主要有糖尿病、高血压、甲减、肝肾疾病等。

(4)降低总胆固醇的治疗中，原发性偏高应积极应用降脂药，曾经选择他汀类药物，胆固醇任不能达标的，可联合用药（如依折麦布等）。

(5)如果总胆固醇偏高，且患者有糖尿病、高血压、甲减、肝肾疾病或者已经发生心脑血管疾病的人更应积极用药，控制降低疾病风险。

(6)戒烟，增强运动，采用低脂、低糖饮食，少食富含脂肪、胆固醇及饱和脂肪酸的食物，多进食蔬菜、水果、豆制品、粗粮、鱼和高纤维食品。

(7)必要时在医师指导下使用降脂药物治疗，并前往内分泌科复诊。

#### 【甘油三酯 (TG) 偏高】：

(1)甘油三酯是甘油和脂肪酸所构成的有机化合物，甘油三酯测定是脂类代谢的重要指标之一。

(2)甘油三酯增高与冠心病的发生有着重要的相关性，随年龄增大而有上升的趋势，其增高最常见于高脂和过量糖类饮食、肥胖等。

(3)甘油三酯主要功能是为机体提供能量，其正常值在0.7-1.7mmol/L之间，1.7-2.29mmol/L为边缘增高，提示应该注意饮食和运动了。

(4)甘油三酯大于2.3mmol/L，就称为高甘油三酯血症。甘油三酯增高虽然不会直接导致血管斑块的形成，但也会间接引起心脑血管疾病风险增加，同时，当甘油三酯大于5.6mmol/L时，还会增加急性胰腺炎的风险，所以降低甘油三酯的基础主要是控制饮食，饮食控制不佳可以选择药物治疗。

(5)生活方式的干预是控制甘油三酯水平升高的基础，包括减重，增加运动量，限制酒精摄入以及避免食用果糖和高碳水化合物食物。多食蔬菜水果，定期复查。

(6)明显增高者在医师的指导下使用降脂药物治疗，首选他汀和贝特类药物。

**【总胆红素(TBIL)偏高】：**

- (1)总胆红素(TBIL)能准确反映黄疸的程度。人体的红细胞有一定的寿命，大约是120天。
- (2)当红细胞被破坏死亡后，其中的血红蛋白会被我们人体的肝、脾、骨髓内单核吞噬细胞吞噬破坏分解，在组织酶的作用下，成为血红素和球蛋白，而血红素再进一步被催化还原成胆红素，80-85%的胆红素来源于此，另外还有20%的胆红素来源于血红蛋白以外的肌红蛋白等在肝脏中产生。
- (3)未被肝细胞摄取且未与葡萄糖结合的胆红素称之为非结合胆红素，即间接胆红素(IBIL)。间接胆红素被运载到肝脏，被肝细胞摄取，与葡萄糖醛酸结合，则形成结合胆红素(DBIL)，即直接胆红素。在这个过程中有一部分会吸收入血，但其水平会维持动态平衡。
- (4)总胆红素、间接胆红素、直接胆红素这三项是反映胆红素代谢的指标，而胆红素长期以来是作为溶血及肝胆疾病的重要异常指标。胆红素检查主要用于黄疸检查，反映肝脏疾病和胆道梗阻，如肝细胞发生炎症坏死等损害时会引起黄疸，胆道疾病及溶血性疾病也可引起黄疸。
- (5)大多健康体检中发现的胆红素轻度升高并不能反映肝脏有损伤，如果直接胆红素升高的程度不高，一般可能是生理性的原因引起的，如感冒、酗酒、过于劳累、熬夜等情况，只要注意休息、戒酒，过段时间复查肝功能，一般会自行恢复。
- (6)生活方面，多吃新鲜果蔬以补充人体所需的维生素，提高人体免疫力，多吃富含蛋白质的食物，如牛肉、鱼、蛋奶，这些都有助于修复受损的肝细胞，促进肝细胞的再生。如果胆红素升高很多，则需要完善相关检查，往消化内科诊断治疗。

**【粘液丝偏高】：**

- (1)尿常规中粘液丝是由尿路中细胞分泌出来的，在有尿路感染时分泌会明显增多，且伴有炎症细胞的出现。
- (2)粘液丝偏高，可分为生理性偏高和病理性偏高两种，生理性偏高一般是由于喝水较少导致的尿液浓缩，一般在喝水后就能达到稀释的效果。
- (3)病理性的粘液丝偏高是由于泌尿系炎症或者是前列腺炎导致的，需要注意观察，多喝水，同时有白细胞等炎症细胞增多时，应及时服用抗感染药物治疗。如果仅有粘液丝的增多而没有白细胞等炎症细胞增多时，尿路有炎症的可能性不大。
- (4)建议平时饮食注意清淡，多喝水，少吃油腻和辛辣的食物，要注意个人清洁卫生，勤洗阴部，注意休息。

**【冠状动脉硬化性改变】：**

- (1)建议心血管内科诊断治疗。

**【窦性心律不齐】：**

- (1)供内科临床参考，可见于正常人，无重要临床意义。
- (2)见于正常人，是一种随呼吸节律而变化的正常心律。

**【左室舒张功能减低】：**

- (1)左心室舒张功能是指心肌弹性减低，心脏泵血功能减退。其引起原因，一是随着年龄的增长，心肌组织退行性变。其二是由于冠心病、高血压等慢性心肌病变。一般来说没有原发病变及年龄偏大的人员又无症状，不需要特殊处理，建议心内科结合临床考虑。

**【三尖瓣少量返流】：**

- (1)由于三尖瓣瓣膜轻微的改变而产生三尖瓣相对关闭不全。在很多人中，没有临床症状，只有在做心脏彩超时发现。一般不需要治疗，建议定期复查，必要时心内科结合临床考虑。

**【甲状腺双侧叶结节】：**

- (1)甲状腺结节是一种常见的甲状腺疾病，很多甲状腺疾病可表现为结节，如可由甲状腺退行性变、炎症、自身免疫性及新生物等多种病变所致。甲状腺结节在各个年龄段的男女人群中均可见到，但中年女性中较多。
- (2)甲状腺结节分良性和恶性两大类，良性的占绝大多数，恶性者不足1%，判断甲状腺结节的良恶主要依靠病史、体格检查、放射性核素扫描、穿刺细胞学检查。

(3) 建议往外科就诊，进一步检查，明确诊断，结合临床诊治并定期复查。

**【双侧颈总动脉、右锁骨下动脉斑块形成】：**

(1) 建议心血管内科诊断治疗。

**【轻度脂肪肝】：**

(1) 脂肪肝是指肝脏被脂肪浸润，为一种多病因引起的获得性疾病。

(2) 脂肪肝是以肝细胞脂肪变性和脂肪蓄积为病理特征，最常见易患因素有超重或肥胖、进食油腻食物、高脂血症（尤其甘油三酯升高）、营养失调（营养过量或不足）、饮酒、高脂血症、少运动、糖耐量异常、减肥造成体重急剧下降、营养不良、中毒和药物等。

(3) 当肝内脂类（主要为甘油三酯）含量超过肝重的 5% 时为脂肪肝。脂肪肝是一个常见的临床现象，不是一个独立性的疾病。

(4) 值得注意的是，过多的脂肪在肝组织、肝细胞内浸润，引起肝细胞肿大，严重可致肝硬化。脂肪肝是可逆性的，合理饮食、运动及治疗后可恢复。

(5) 合理控制饮食，控制总摄入量，低盐、低脂和低糖类饮食，少吃动物内脏，多吃蔬菜水果；

(6) 控制危险因素，如控制体重、改善胰岛素抵抗、调整血脂紊乱，戒酒、戒烟，坚持长期有氧运动，加强体育锻炼；

(7) 定期复查腹部彩超、血脂、肝功能。

**【前列腺肥大伴钙化斑】：**

(1) 前列腺增生又称前列腺肥大，增生的腺体位于膀胱颈部，会使尿路梗阻，引起尿频和排尿困难，严重影响患者的生活质量，是中老年男性的常见疾病。建议往泌尿科咨询，结合临床诊治。

(2) 前列腺钙化斑大多数是由于前列腺炎症之后，前列腺内部组织局部出现了纤维化、钙质沉积而引起的。多数患者都是在体检时通过彩超检查时发现的，一般情况没有不适症状不需治疗。部分患者如有不适症状，建议前往泌尿科诊断治疗。

汇总医生： 丁昊炜

主检日期： 2023-11-14

主检医生：

## 分科结果

## 身高、体重、血压

项目名称	检查结果	项目名称	检查结果
血压	127/90mmHg		

**\*小结：**

(1) 血压 127/90：本次测量血压偏高

操作员：陈红锦

检查日期:2023-11-13

检查医生：张彬艳

## 内科

项目名称	检查结果	项目名称	检查结果
心率	90 次/min	心律	齐
心脏杂音	无	心界	正常
肺部	正常	呼吸音	呼吸音清
啰音	未闻及	叩诊	叩诊呈清音
腹部触诊	腹部平软	发育	正常
肝胆	肋下未触及	脾脏	肋下未触及
双肾	无叩击痛	肠鸣音	正常
营养	良好	神经系统	正常
生理反射	生理反射存在	病理反射	病理反射未引出
颅神经	正常	运动功能	正常
深浅感觉	正常	其它	无异常发现
既往史	无		

**\*小结：**

未见异常

操作员：名燕凌

检查日期:2023-11-13

检查医生：名燕凌

## 外科（含皮肤科）

项目名称	检查结果	项目名称	检查结果
皮肤	正常	甲状腺	无肿大
浅表淋巴结	无肿大	肛门	拒检
泌尿外生殖器	正常	四肢关节	未见异常
腹股沟	未见异常	足背动脉	正常
紫绀	无	色素沉着	无
脱毛	无	脱色	无
皮疹	无	浮肿	无
皮下结节	无	头颅	正常
颈部	正常	乳腺	正常
脊柱	正常	直肠	未检
皮肤黄疸	无	既往史	无
其他	无		

**\*小结:**

未见异常

操作员：谷岱清

检查日期:2023-11-14

检查医生：谷岱清

**眼科**

项目名称	检查结果	项目名称	检查结果
视力(左)	正常	视力(右)	正常
辨色力	正常	眼睑	正常
结膜	正常	泪器	正常
角膜	正常	虹膜	正常
瞳孔	正常	晶状体	正常
玻璃体	正常	眼底	未见异常

**\*小结:**

未见异常

操作员：田野青

检查日期:2023-11-14

检查医生：田野青

耳鼻喉科

项目名称	检查结果	项目名称	检查结果
听力(左)	正常	听力(右)	正常
外耳道	正常	鼓膜	正常
鼻窦	正常	鼻中隔	正常
鼻腔	正常	扁桃体	无肿大
嗅觉	正常	咽喉	粘膜充血

\*小结:

(1) 咽喉粘膜充血

操作员：王存宝

检查日期:2023-11-13

检查医生: 王存宝

## 检验报告

## 尿常规

项目名称	检查结果	单位	参考值	提示
胆红素(BIL)	-		阴性	
隐血(ERY)	-		阴性	
小圆上皮细胞(SRC)	0	个/ul	0--0	
维生素 C	-		阴性	
异常红细胞	0	个/ul	0--3	
红细胞（正常）	3	个/ul	0--6	
鳞状上皮细胞	0	个/ul	0--0	
粘液丝	20	个/ul	0--0	↑
尿葡萄糖(GLU)	-		阴性	
酮体(KET)	-		阴性	
比重(SG)	1.025		1.003--1.030	
酸碱度(PH)	6.5		4.5--8.0	
尿蛋白质(PRO)	-		阴性	
尿胆原(URO)	-		阴性	
亚硝酸盐(NIT)	-		阴性	
尿白细胞(LEU)	-		阴性	

## \*小结:

粘液丝偏高(20 /HP)

操作员：王文静 检查日期:2023-11-13

检查医生:陈建国

## 血常规（五分类）

项目名称	检查结果	单位	参考值	提示
白细胞(WBC)	8.37	10 <sup>9</sup> /L	3.5--9.5	
淋巴细胞绝对值(LY#)	2.39	10 <sup>9</sup> /L	1.1--3.2	

淋巴细胞百分比(LY%)	28.5	%	20--50
中性粒细胞绝对值(GR#)	5.17	10 <sup>9</sup> /L	1.8--6.3
中性粒细胞百分比(GR%)	61.8	%	40--75
嗜碱性粒细胞绝对值(BA#)	0.04	10 <sup>9</sup> /L	0--0.06
嗜碱性粒细胞百分比(BA%)	0.5	%	0--1.0
嗜酸性粒细胞绝对值(EO#)	0.28	10 <sup>9</sup> /L	0.02--0.52
嗜酸性粒细胞百分比(EO%)	3.4	%	0.4--8.0
血小板(PLT)	171	10 <sup>9</sup> /L	125--350
血小板分布宽度(PDW)	16.3	%	15--17
平均血小板体积(MPV)	8.8	fl	6.0--14.0
血小板压积(PCT)	0.150	%	0.11--0.28
红细胞(RBC)	4.84	10 <sup>12</sup> /L	4.3--5.8
血红蛋白	164	g/L	130--175
红细胞压积(HCT)	48.3	%	40--50
红细胞平均体积(MCV)	99.6	fl	82--100
平均血红蛋白含量(MCH)	33.9	pg	27--34
平均血红蛋白浓度(MCHC)	340	g/L	316--354
单核细胞绝对值(MO#)	0.49	10 <sup>9</sup> /L	0.1--0.60
单核细胞百分比(MO%)	5.8	%	3--10
红细胞分布宽度标准差(RDW-SD)	46.1	fl	35--56
红细胞分布宽度变异系数(RDW-CV)	12.2	%	10.6--16.6
大血小板比率	17.6	%	11--45
大血小板数目	30	10 <sup>9</sup> /L	30--90
未成熟粒细胞数目	0.03	10 <sup>9</sup> /L	0--999
未成熟粒细胞百分比	0.3	%	0--100
有核红细胞数目	0.000	10 <sup>9</sup> /L	0--9999

有核红细胞百分比	0.00	/100WBC	0--9999	
----------	------	---------	---------	--

**\*小结:**

未见异常

操作员：祁佳佳 检查日期:2023-11-13 检查医生:陈建国

**尿沉渣**

项目名称	检查结果	单位	参考值	提示
白细胞尿	5	个/ul	0--13	
上皮细胞(EC)	0	/HP	0--28	
管型(CAST)	0	个/ul	0--1	
霉菌(尿)	0	/HP	0--0	
结晶	0	/HP	0--10	
透明度(CLA)	清亮			
胆红素(BIL)	-		阴性	
颜色(Colour)	淡黄色			
红细胞(尿)(RBC)	3	个/ul	0--6	

**\*小结:**

未见异常

操作员：王文静 检查日期:2023-11-13 检查医生:陈建国

**生化全项 1**

项目名称	检查结果	单位	参考值	提示
碳酸氢根(HCO3)	22.70	mmol/L	22--29	
总蛋白(T PROT)	79.7	g/L	65--85	
白蛋白(ALB)	51.40	g/L	40--55	
球蛋白(GLB)	28.30	g/L	15--35	
白蛋白/球蛋白(ALB/GLB)	1.82		1.0--2.5	
碱性磷酸酶(ALP)	56.0	U/L	45--125	

肌酐(CREA)	67.00	umol/L	57--97	
尿酸(UA)	671.00	umol/L	200--420	↑
钾(K)	4.54	mmol/L	3.5--5.5	
钠(Na)	143.3	mmol/L	136--145	
氯(Cl)	102.9	mmol/L	96--108	
钙(Ca)	2.48	mmol/L	2.11--2.52	
乳酸脱氢酶(LDH)	125.00	U/L	120--250	
淀粉酶(AMY)	76.00	IU/L	35--135	
葡萄糖(GLU)	5.88	mmol/L	3.89--6.1	
总胆红素(TBIL)	26.80	umol/L	0--26	↑
直接胆红素(DBIL)	5.3	umol/L	0--8.0	
间接胆红素(IBIL)	21.50	umol/L	0--17.39	↑
丙氨酸氨基转移酶(ALT)	38.00	U/L	9--50	
门冬氨酸氨基转移酶(AST)	26.00	U/L	15--40	
尿素测定 (Urea)	6.20	mmol/L	3.1--8.0	
肌酸激酶(CK)	81.00	U/L	50--310	
α-羟丁酸脱氢酶	101.00	U/L	72--182	
C 反应蛋白	0.70	mg/dl	0--3	
动脉硬化指数	2.79		1.31--3.19	
谷草比谷丙	0.68		0.4--2.5	
总胆固醇(CHOL)	5.47	mmol/L	2.59--5.2	↑
甘油三脂(TG)	5.24	mmol/L	0.7--1.7	↑
低密度脂蛋白(LDL)	2.68	mmol/L	0--4.13	
高密度脂蛋白(HDL)	0.96	mmol/L	0.77--1.55	

**\*小结:**

尿酸(UA)偏高(671.00 umol/L) 总胆红素(TBIL)偏高(26.80 umol/L) 间接胆红素(IBIL)偏高(21.50 umol/L) 总胆固醇(CHOL)偏高(5.47 mmol/L) 甘油三脂(TG)偏高(5.24 mmol/L)

操作员：王文静 检查日期:2023-11-13 检查医生:陈建国



大同瑞慈康复医院 12导联心电图报告

韩向东 男 55岁 体检号:407851

病床号:

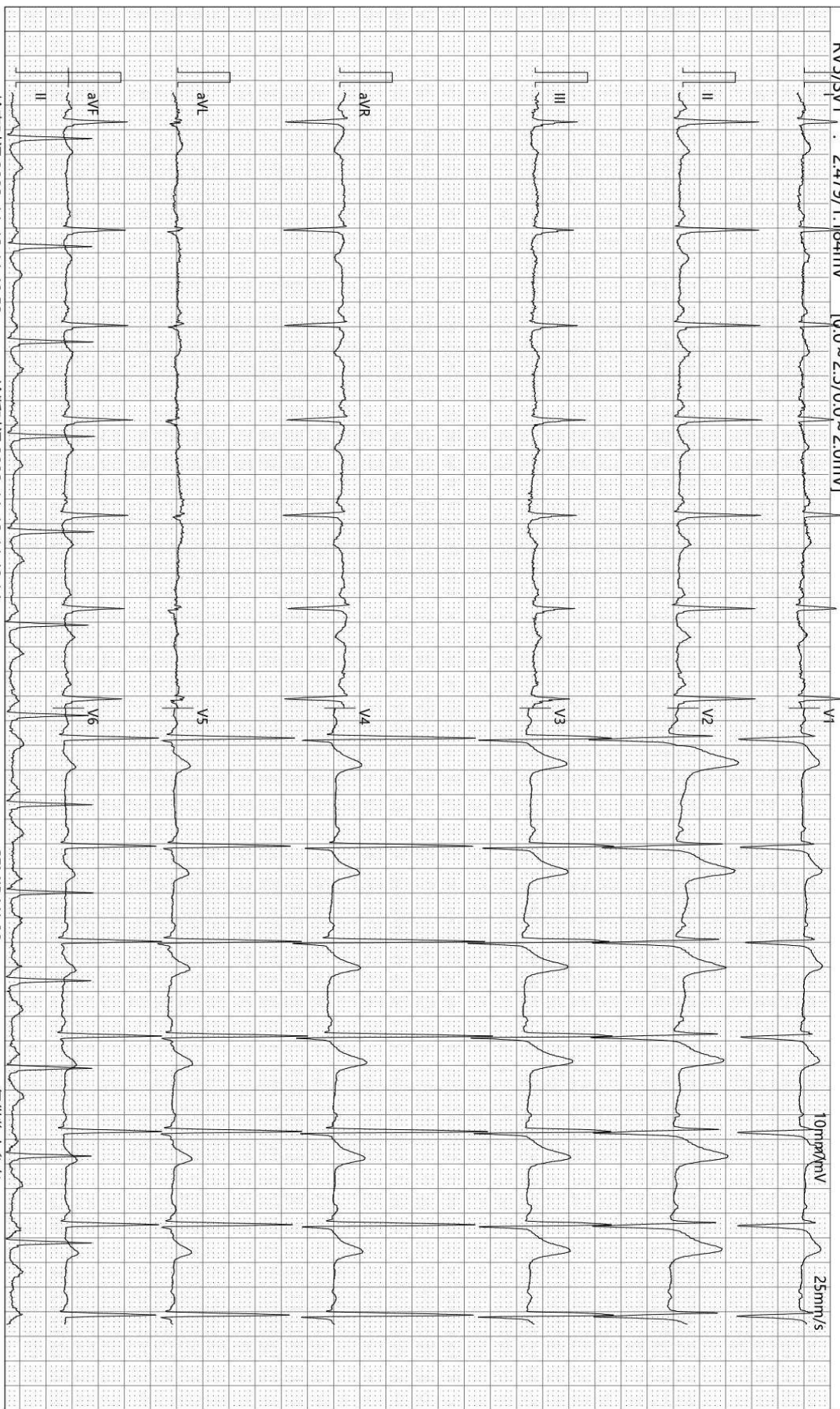
诊断结果:

窦性心律不齐

诊断医生:

张之生

HR	: 81bpm	[60 ~ 100bpm]
P	: 118 f ms	[0 ~ 110ms]
PR	: 138ms	[120 ~ 200ms]
QRS	: 91ms	[60 ~ 100ms]
QT/QTc	: 357/416ms	[320 ~ 440/0 ~ 450ms]
P/QRS/T	: 54/64/55deg.	[0 ~ 75/-30 ~ 90/0 ~ 75deg]
RV5/SV1	: 2.479/1.184mV	[0.0 ~ 2.5/0.0 ~ 2.0mV]



检查时间:2023-11-13 11:40:53

诊断时间:2023-11-13 11:48:14

SEMIP V1 90

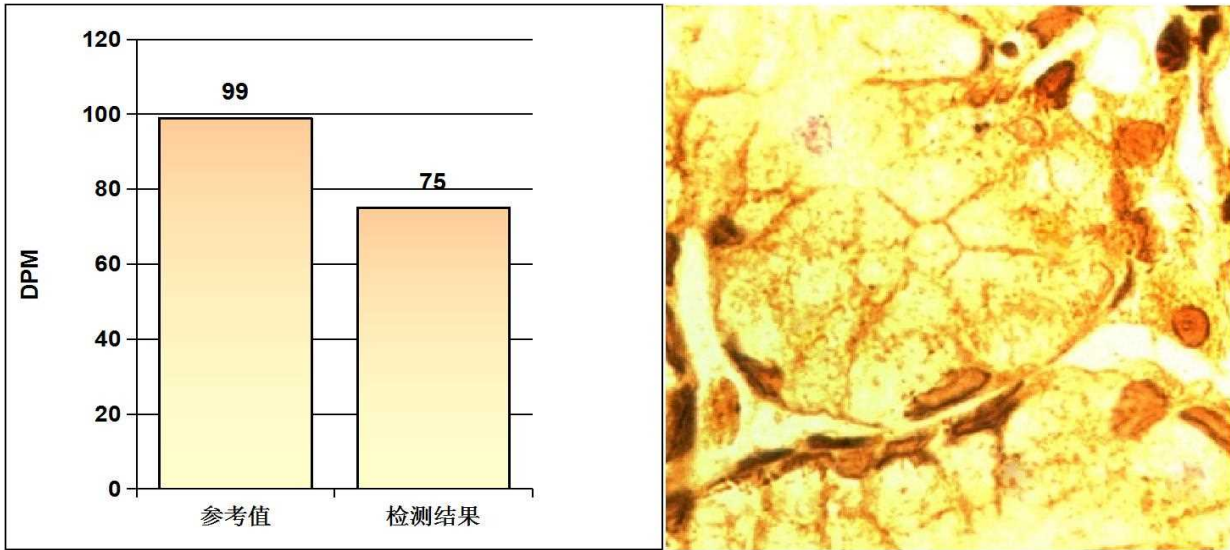
仅供临床参考

# 大同瑞慈康复医院

## <sup>14</sup>C呼气试验检验报告

姓名	韩向东	年龄	55	性别	男
住院号	0	日期	2023/11/13 11:51:26	电话	0
送检医生	曹居杰	样品编号	7828	编号	2212080586

### <sup>14</sup>C呼气试验



#### 阳性参考值 (Disintegrations Per Minute(DPM)):

DPM值:	dpm > 2499	阳性++++
	1499 < dpm ≤ 2499	阳性+++
	499 < dpm ≤ 1499	阳性++
	149 < dpm ≤ 499	阳性+
	dpm ≤ 99	阴性
	99 < dpm ≤ 149	不确定

**检测结果:** **dpm= 75** **阴性**

医生建议: 注意保持健康及规律饮食

温馨提示: 您本次检测的结果为阴性

检测医生: 曹居杰

## 双源 CT 诊断图文报告

流水号: 2212080586

影像号: CT20231112073

姓名: 韩向东

年龄: 55 岁

性别: 男

检查设备: 西门子量子双源 CT

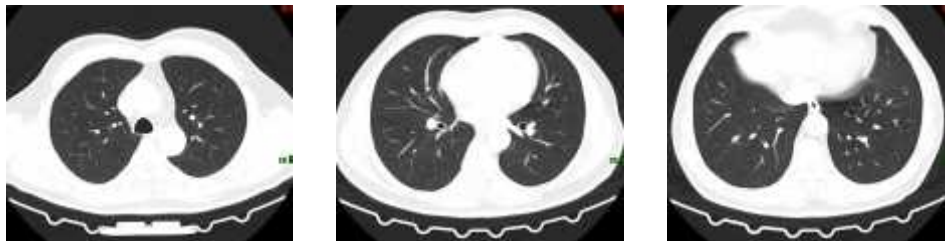体检号: 407851

申请医院: 本院

体检科室: 体检科

检查部位: CT 检查

### 经典图像:



### 影像所见:

胸廓对称, 骨性肋骨完整, 胸壁软组织结构良好, 两肺支气管血管纹理走行分布良好, 支气管束结构清晰, 双肺通气良好。肺门结构未见异常。纵隔无偏移, 段以上支气管通畅。心影及大血管形态结构正常, 冠状动脉走行区钙化, 纵隔内未见肿大淋巴结。胸膜未见异常。

### 影像诊断:

胸部未见明显异常

冠状动脉硬化性改变, 进一步检查

报告医师: 剧艳军

检查日期: 2023-11-13

审核医师: 剧艳军

报告日期: 2023-11-13

## 超声诊断图文报告

流水号: 2212080586

影像号: 1448120

姓名: 韩向东

年龄: 55 岁

性别: 男

检查设备: Vivid E95

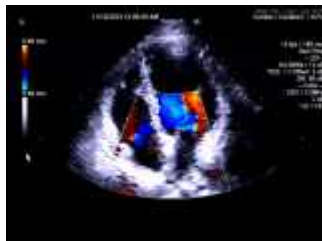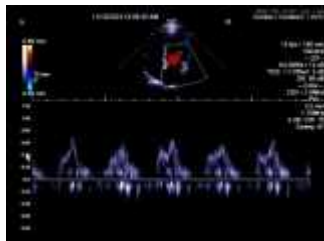
体检号: 407851

申请医院: 本院

体检科室: 体检科

检查部位: 心脏彩超

### 经典图像:



### 影像所见:

超声测量 (单位: mm)

升主动脉内径 31 (32±3mm)

左房内径 33 (35mm)

室间隔 10 (8-11mm)

左室内径 49 (47±4mm)

左室后壁 10 (8-11mm)

EF64% (50-80%)

右室内径 25 (36±4mm)

右房内径 30 (36±4mm)

FS35% (28-41%)

主肺动脉内径 20 (23±3mm)

升主动脉内径正常, 心脏各腔室大小正常, 室间隔厚度正常, 左室壁未见明显节段性运动异常, 三尖瓣回声正常, 收缩期房侧可见少量返流信号, 余瓣膜及启闭功能未见明显异常, 舒张期二尖瓣口血流频谱 E/A<1, 心包腔未见积液。

### 影像诊断:

1. 三尖瓣少量返流
2. 左室舒张功能减低

报告医师: 李菊蓉

检查日期: 2023-11-13

审核医师: 李菊蓉

报告日期: 2023-11-13

## 超声诊断图文报告

流水号: 2212080586

影像号: 1448114

姓名: 韩向东

年龄: 55 岁

性别: 男

检查设备: Vivid E95

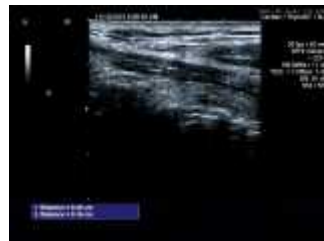
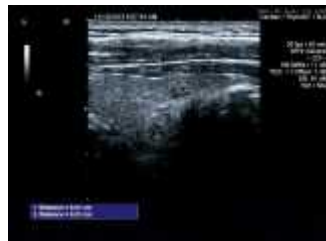
体检号: 407851

申请医院: 本院

体检科室: 体检科

检查部位: 甲状腺彩超

经典图像:



影像所见:

甲状腺双侧叶形态正常, 包膜完整, 于右侧叶中下极探及大小约 0.4\*0.2cm 囊性结节, 形态规则, 边界清; 左侧叶近峡部探及大小约 0.5\*0.2cm 囊性结节, 边界清, 形态规则, 内可见点状强回声, 后伴彗尾, 余实质回声均匀, CDFI: 未见异常血流信号。

双侧颈部未见明显肿大淋巴结。

影像诊断:

甲状腺双侧叶结节 TI-RADS 2 级

报告医师: 李菊蓉

检查日期: 2023-11-13

审核医师: 李菊蓉

报告日期: 2023-11-13

## 超声诊断图文报告

流水号: 2212080586

影像号: 1448118

姓名: 韩向东

年龄: 55 岁

性别: 男

检查设备: Vivid E95

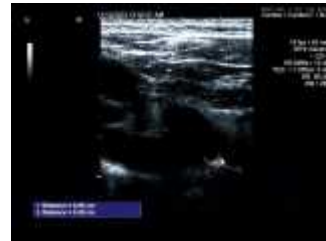
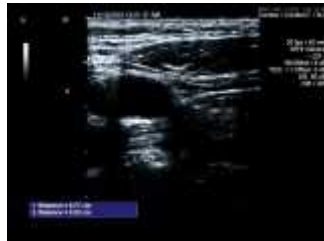
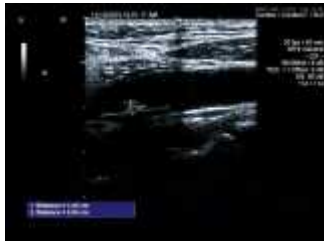体检号: 407851

申请医院: 本院

体检科室: 体检科

检查部位: 颈部血管彩超

经典图像:



影像所见:

双侧颈总动脉膨大处探及混合回声斑, 左侧大小约 7.7\*2.2mm, 右侧大小约 14.5\*3.4mm; 右锁骨下动脉起始处探及混合回声斑, 大小约 8.8\*2.8mm; 双侧颈内、颈外动脉起始段内中膜不增厚, 内壁欠光滑, 管壁未见明确强回声斑。CDFI: 血流充盈好。PW: 频谱形态正常。

双侧椎动脉走行正常, 椎动脉内径正常, 管壁不厚, 管腔内为无回声, CDFI: 血流充盈好。PW: 频谱正常。

影像诊断:

双侧颈总动脉、右锁骨下动脉斑块形成

报告医师: 李菊蓉

检查日期: 2023-11-13

审核医师: 李菊蓉

报告日期: 2023-11-13

## 超声诊断图文报告

流水号: 2212080586

影像号: 1448122

姓名: 韩向东

年龄: 55 岁

性别: 男

检查设备: Vivid E95

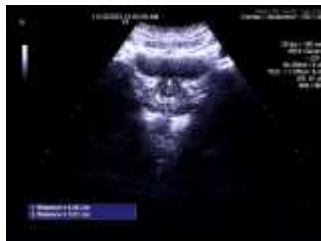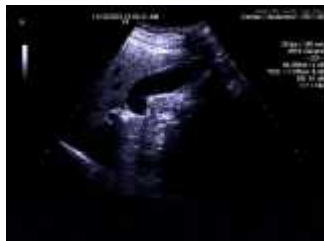体检号: 407851

申请医院: 本院

体检科室: 体检科

检查部位: 全腹彩超

### 经典图像:



### 影像所见:

肝脏大小形态正常, 包膜光滑完整, 实质回声细腻、增强, 肝内管道系统走行欠清晰, 门静脉及肝内胆管不扩张。

胆囊大小形态正常, 壁不厚、光滑, 囊内透声好, 肝外胆管不扩张。

胰腺大小形态正常, 实质回声均匀, 主胰管不扩张。

脾脏大小形态正常, 实质回声均匀, 脾门静脉不宽。

双肾大小形态正常, 皮髓质分界清晰, 集合系统未见分离, 双侧输尿管未见扩张。

膀胱充盈尚可, 壁光滑, 内清晰。

前列腺形态饱满, 大小约 4.5\*3.3\*3.2cm, 实质回声欠均匀, 内可见强回声斑, 大小约 1.1\*0.5cm。

### 影像诊断:

1. 轻度脂肪肝
2. 前列腺肥大伴钙化斑

报告医师: 李菊蓉

检查日期: 2023-11-13

审核医师: 李菊蓉

报告日期: 2023-11-13