



2212070751

# 大同瑞慈健康体检

## 报 告 册

体检编号	407752	工号	36
姓名	李密 1		
性别	男	年龄	71 岁
单位	新荣区老干局		
部门	新荣区老干局		
联系电话	18003525948		
体检日期	2024-07-16		

尊敬的 李密 1 先生 您好！

首先，瑞慈健康体检全体员工欢迎您的光临，并对您的信任表示衷心的感谢！

您于 2024-07-16 （体检编号：407752）完成健康检查，本机构的各科医生已根据您的体检项目及结果，汇总成此份健康体检报告，并经总检医生审核。据此提出对您健康状况的综合分析及建议。

瑞慈健康体检倡导“大健康、大康复”，提出“健康是第一财富（Rich）”的人文理念。希望您仔细阅读并妥善地保管此份健康体检报告，并认真关注报告中的提示与建议，若您对报告内容有任何疑问，可直接与瑞慈健康体检客服部联系，进一步咨询。

健康体检咨询电话：**0352-2824444**

客户服务咨询电话：**0352-2830597**

**400-6112995**

瑞慈健康体检报告由下列内容组成：

第一部分：主检报告

第二部分：分科分项结果

第三部分：检验报告

第四部分：附表

## 主检报告

### 检查综述

- 【尿液分析+尿沉渣】 粘液丝偏高(1 /HP)
- 【心电图】 1. 窦性心动过缓
- 【全腹彩超】 1. 轻度脂肪肝 2. 前列腺多发钙化斑

### 医生建议

#### 【粘液丝偏高】：

- 尿常规中粘液丝是由尿路中细胞分泌出来的，在有尿路感染时分泌会明显增多，且伴有炎症细胞的出现。
- 粘液丝偏高，可分为生理性偏高和病理性偏高两种，生理性偏高一般是由于喝水较少导致的尿液浓缩，一般在喝水后就能达到稀释的效果。
- 病理性的粘液丝偏高是由于泌尿系炎症或者是前列腺炎导致的，需要注意观察，多喝水，同时有白细胞等炎症细胞增多时，应及时服用抗感染药物治疗。如果仅有粘液丝的增多而没有白细胞等炎症细胞增多时，尿路有炎症的可能性不大。
- 建议平时饮食注意清淡，多喝水，少吃油腻和辛辣的食物，要注意个人清洁卫生，勤洗阴部，注意休息。

#### 【窦性心动过缓】：

- 可见于正常人、体力劳动者、运动员，无症状者一般不需治疗，可定期随访，跟踪观察。
- 如果有症状（胸闷、黑矇、晕厥等）请做动态心电图等相关检查，在医生指导下服用提升心率的药物如：心宝、红参等。如果每分钟心率低于45次伴有晕厥、胸闷等症状时，需安装心脏起搏器。请前往心内科进一步治疗，长期随访。

#### 【轻度脂肪肝】：

- 脂肪肝是指肝脏被脂肪浸润，为一种多病因引起的获得性疾病。
- 脂肪肝是以肝细胞脂肪变性和脂肪蓄积为病理特征，最常见易患因素有超重或肥胖、进食油腻食物、高脂血症（尤其甘油三酯升高）、营养失调（营养过量或不足）、饮酒、高脂血症、少运动、糖耐量异常、减肥造成体重急剧下降、营养不良、中毒和药物等。
- 当肝内脂类（主要为甘油三酯）含量超过肝重的5%时为脂肪肝。脂肪肝是一个常见的临床现象，不是一个独立性的疾病。
- 值得注意的是，过多的脂肪在肝组织、肝细胞内浸润，引起肝细胞肿大，严重可致肝硬化。脂肪肝是可逆性的，合理饮食、运动及治疗后可恢复。
- 合理控制饮食，控制总摄入量，低盐、低脂和低糖类饮食，少吃动物内脏，多吃蔬菜水果；
- 控制危险因素，如控制体重、改善胰岛素抵抗、调整血脂紊乱，戒酒、戒烟，坚持长期有氧运动，加强体育锻炼；
- 定期复查腹部彩超、血脂、肝功能。

#### 【前列腺多发钙化斑】：

- 1、前列腺钙化斑大多数是由于前列腺炎症之后，前列腺内部组织局部出现了纤维化、钙质沉积而引起的。多数患者都是在体检时通过彩超检查时发现的，一般情况没有不适症状不需治疗。2、部分患者如有不适症状，建议前往泌尿科诊断治疗。

汇总医生： 丁昊炜

主检日期： 2024-07-17

主检医生：

## 分科结果

### 身高、体重、血压

项目名称	检查结果	项目名称	检查结果
身高	172cm	体重	73kg
血压	105/62mmHg		

**\*小结:**

未见异常

操作员：张文静 检查日期:2024-07-16 检查医生：名燕凌

### 检验报告

#### 血流变

项目名称	检查结果	单位	参考值	提示
全血粘度高切 200/s	3.64	mpas	3.53--4.65	
全血粘度中切 100/s	3.91	mpas	3.6--4.9	
全血粘度中切 50/s	5.48	mpas	4.7--5.9	
全血还原粘度高切	4.71	mpas	3.66--8.48	
全血还原粘度低切	34.24	mpas	31.8--50.2	
血浆粘度	1.52	mpas	1.26--1.70	
血沉(ESR)	5.40	mm/h	0--15	
红细胞压积	0.45	L/L	0.40--0.50	
红细胞聚集指数	4.65		3.79--6.05	
红细胞变形指数	0.66		0.51--1.02	
红细胞刚性指数	3.10		2.15--6.73	
血沉方程 K 值	21.73	mm/h	0--77	
全血粘度 1/s	19.84	mpas	17.6--21.3	
全血高切相对指数	2.40		2.08--3.69	
全血低切相对指数	11.14		10.37--16.94	

**\*小结:**

未见异常

操作员：黄璐瑶 检查日期：2024-07-16 检查医生：陈建国

#### 尿液分析+尿沉渣

项目名称	检查结果	单位	参考值	提示
白细胞尿	0	个/ul	0--13	
上皮细胞(EC)	0	/HP	0--28	
管型(CAST)	0	个/ul	0--1	

霉菌(尿)	0	/HP	0--0	
结晶	0	/HP	0--10	
透明度(CLA)	清亮			
胆红素(BIL)	-		阴性	
隐血(ERY)	-		阴性	
小圆上皮细胞(SRC)	0	个/ul	0--0	
维生素 C	-		阴性	
异常红细胞	0	个/ul	0--3	
红细胞(正常)	1	个/ul	0--6	
鳞状上皮细胞	0	个/ul	0--0	
粘液丝	1	个/ul	0--0	↑
颜色(Colour)	淡黄色			
尿葡萄糖(GLU)	-		阴性	
酮体(KET)	-		阴性	
比重(SG)	1.005		1.003--1.030	
酸碱度(PH)	7.5		4.5--8.0	
尿蛋白质(PRO)	-		阴性	
尿胆原(URO)	-		阴性	
亚硝酸盐(NIT)	-		阴性	
红细胞(尿)(RBC)	1	个/ul	0--6	
尿白细胞(LEU)	-		阴性	

**\*小结:**

粘液丝偏高(1 /HP)

操作员：赵伟 检查日期：2024-07-16 检查医生：陈建国

**血常规（五分类）**

项目名称	检查结果	单位	参考值	提示
白细胞(WBC)	5.30	10 <sup>9</sup> /L	3.5--9.5	

淋巴细胞绝对值(LY#)	1.43	10 <sup>9</sup> /L	1.1--3.2
淋巴细胞百分比(LY%)	27.0	%	20--50
中性粒细胞绝对值(GR#)	3.50	10 <sup>9</sup> /L	1.8--6.3
中性粒细胞百分比(GR%)	65.8	%	40--75
嗜碱性粒细胞绝对值(BA#)	0.03	10 <sup>9</sup> /L	0--0.06
嗜碱性粒细胞百分比(BA%)	0.6	%	0--1.0
嗜酸性粒细胞绝对值(EO#)	0.05	10 <sup>9</sup> /L	0.02--0.52
嗜酸性粒细胞百分比(EO%)	1.0	%	0.4--8.0
血小板(PLT)	252	10 <sup>9</sup> /L	125--350
血小板分布宽度(PDW)	16.2	%	15--17
平均血小板体积(MPV)	9.7	fl	6.0--14.0
血小板压积(PCT)	0.245	%	0.11--0.28
红细胞(RBC)	5.26	10 <sup>12</sup> /L	4.3--5.8
血红蛋白	150	g/L	130--175
红细胞压积(HCT)	45.2	%	40--50
红细胞平均体积(MCV)	86.1	fl	82--100
平均血红蛋白含量(MCH)	28.5	pg	27--34
平均血红蛋白浓度(MCHC)	331	g/L	316--354
单核细胞绝对值(MO#)	0.29	10 <sup>9</sup> /L	0.1--0.60
单核细胞百分比(MO%)	5.6	%	3--10
红细胞分布宽度标准差(RDW-SD)	43.3	fl	35--56
红细胞分布宽度变异系数(RDW-CV)	13.4	%	10.6--16.6
大血小板比率	24.5	%	11--45
大血小板数目	62	10 <sup>9</sup> /L	30--90
未成熟粒细胞数目	0.03	10 <sup>9</sup> /L	0--999
未成熟粒细胞百分比	0.6	%	0--100

有核红细胞数目	0.000	10 <sup>9</sup> /L	0--9999	
有核红细胞百分比	0.00	/100WBC	0--9999	

**\*小结:**

未见异常

操作员：黄璐瑶 检查日期：2024-07-16 检查医生：陈建国

**肾功三项**

项目名称	检查结果	单位	参考值	提示
肌酐(CREA)	57.00	umol/L	57--111	
尿酸(UA)	326.00	umol/L	200--420	
尿素测定 (Urea)	4.80	mmol/L	3.6--9.5	

**\*小结:**

未见异常

操作员：梁可欣 检查日期：2024-07-16 检查医生：陈建国

**空腹血糖**

项目名称	检查结果	单位	参考值	提示
葡萄糖(GLU)	4.94	mmol/L	3.89--6.1	

**\*小结:**

未见异常

操作员：梁可欣 检查日期：2024-07-16 检查医生：陈建国

**血脂四项**

项目名称	检查结果	单位	参考值	提示
动脉硬化指数	2.35		1.31--3.19	
总胆固醇(CHOL)	4.62	mmol/L	2.59--5.2	
甘油三脂(TG)	1.25	mmol/L	0.7--1.7	
低密度脂蛋白(LDL)	1.97	mmol/L	0--4.13	

高密度脂蛋白(HDL)	0.84	mmol/L	0.77--1.55	
-------------	------	--------	------------	--

**\*小结:**

未见异常

操作员：梁可欣 检查日期:2024-07-16 检查医生:陈建国

**肝功能三项**

项目名称	检查结果	单位	参考值	提示
γ-谷氨酰转肽酶(GGT)	30.0	U/L	10--60	
丙氨酸氨基转移酶(ALT)	28.00	U/L	9--50	
门冬氨酸氨基转移酶(AST)	18.00	U/L	15--40	
谷草比谷丙	0.64		0.4--2.5	

**\*小结:**

未见异常

操作员：梁可欣 检查日期:2024-07-16 检查医生:陈建国

大同瑞慈康复医院 12导联心电图报告

李密1 男 71岁

体检号:407752

病床号:

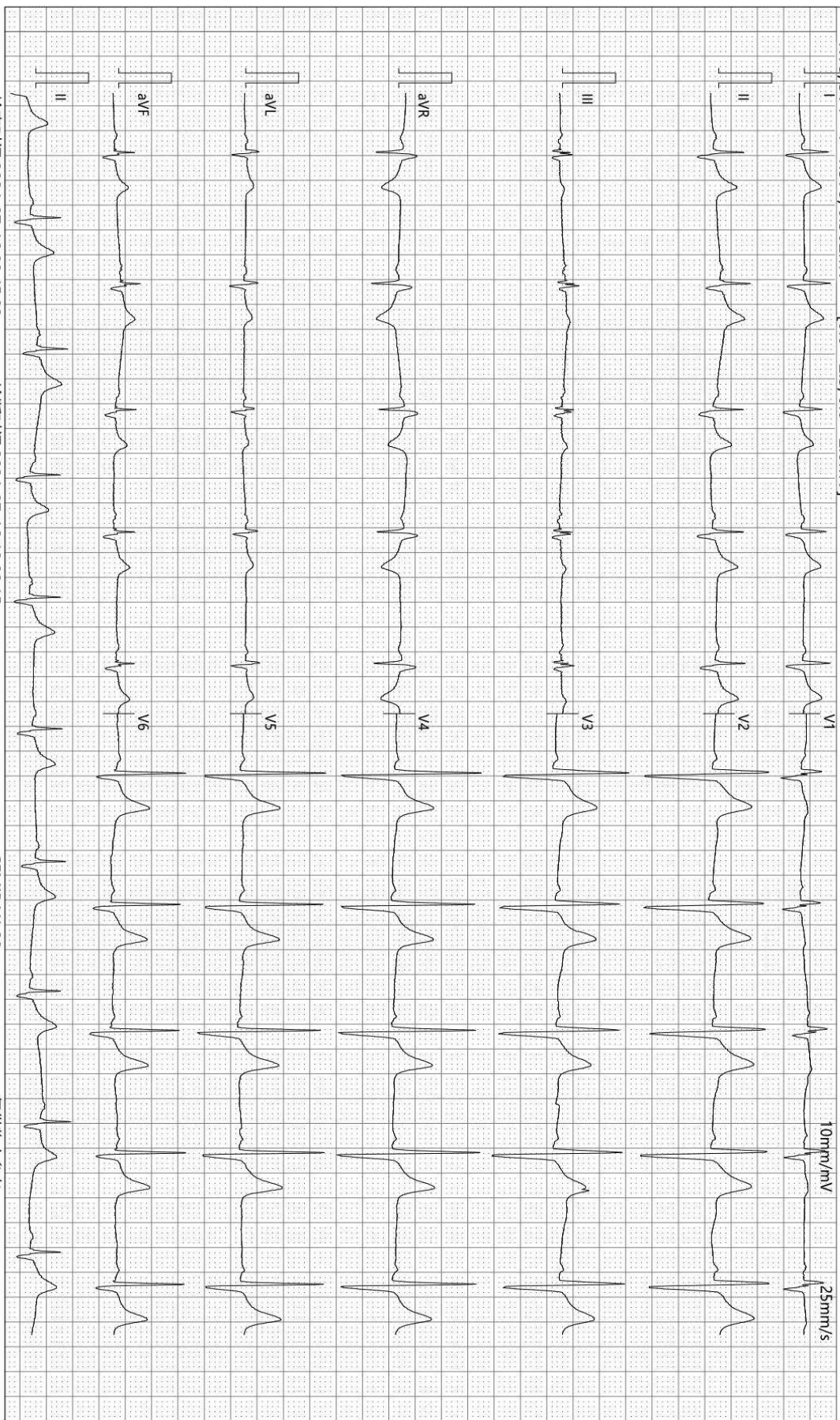
诊断结果:

窦性心动过缓

诊断医生:

张之生

HR	: 57 ↓ bpm	[60 ~ 100bpm]
P	: 99ms	[0 ~ 110ms]
PR	: 142ms	[120 ~ 200ms]
QRS	: 102 ↑ ms	[60 ~ 100ms]
QT/QTc	: 399/391ms	[320 ~ 440/0 ~ 450ms]
P/QRS/T	: 14/22/42deg.	[0 ~ 75/-30 ~ 90/0 ~ 75deg]
RV5/SV1	: 1.579/0.362mV	[0.0 ~ 2.5/0.0 ~ 2.0mV]



检查时间:2024-07-16 09:45:02

诊断时间:2024-07-16 10:00:15

SEMIP V1 90

仅供临床参考



## 双源 CT 诊断图文报告

流水号: 2212070751

影像号: CT20240716069

姓名: 李密 1

年龄: 71 岁

性别: 男

检查设备: 西门子量子双源 CT

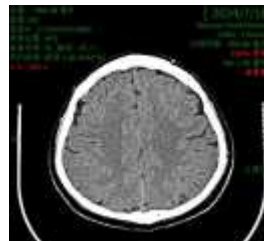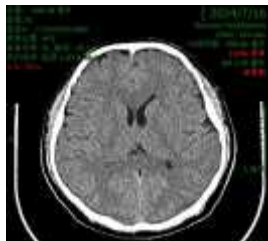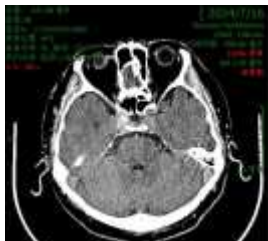体检号: 407752

申请医院: 本院

体检科室: 体检科

检查部位: CT 检查

经典图像:



影像所见:

颅脑结构双侧对称, 脑实质内未见异常密度。中线结构居中。脑沟、裂、池及脑室系统等未见异常。

影像诊断:

颅脑未见明显异常

报告医师: 剧艳军

检查日期: 2024-07-16

审核医师: 剧艳军

报告日期: 2024-07-16

## 超声诊断图文报告

流水号: 2212070751

影像号: 1610270

姓名: 李密 1

年龄: 71 岁

性别: 男

检查设备: Vivid E95

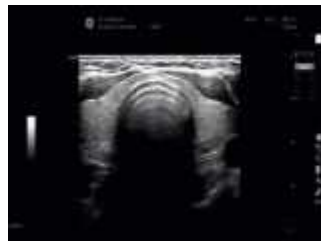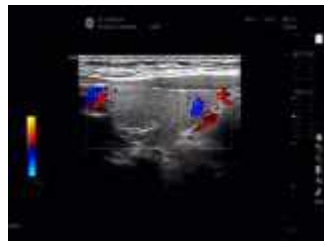体检号: 407752

申请医院: 本院

体检科室: 体检科

检查部位: 甲状腺彩超

经典图像:



影像所见:

甲状腺双侧叶形态正常, 包膜完整, 实质回声均匀, CDFI: 未见异常血流信号。  
双侧颈部未见明显肿大淋巴结。

影像诊断:

甲状腺双侧叶未见异常

报告医师: 陈玉荣

检查日期: 2024-07-16

审核医师: 陈玉荣

报告日期: 2024-07-16

## 超声诊断图文报告

流水号: 2212070751

影像号: 1610272

姓名: 李密 1

年龄: 71 岁

性别: 男

检查设备: Vivid E95

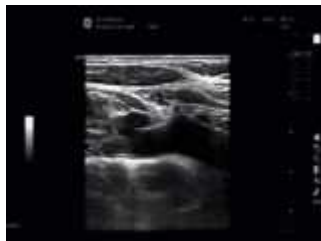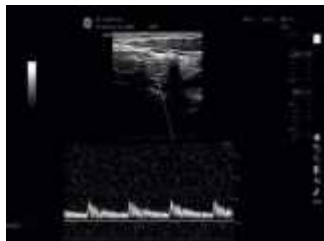体检号: 407752

申请医院: 本院

体检科室: 体检科

检查部位: 颈部血管彩超

经典图像:



影像所见:

右锁骨下动脉起始处、双侧颈总动脉、颈内、颈外动脉起始段内中膜不增厚，内壁欠光滑，管壁未见明确强回声斑。CDFI: 血流充盈好。PW: 频谱形态正常。

双侧椎动脉走行正常，椎动脉内径正常，管壁不厚，管腔内为无回声，CDFI: 血流充盈好。PW: 频谱正常。

影像诊断:

双侧颈动脉、椎动脉未见明显异常

报告医师: 陈玉荣

检查日期: 2024-07-16

审核医师: 陈玉荣

报告日期: 2024-07-16

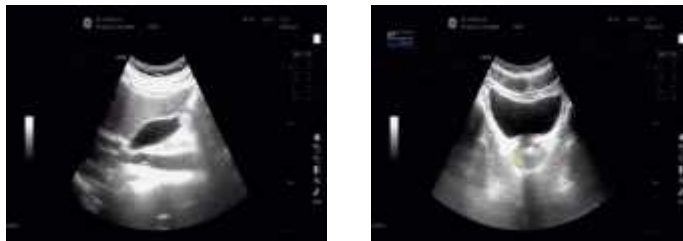
## 超声诊断图文报告

流水号: 2212070751

影像号: 1610274

姓名: 李密 1      年龄: 71 岁      性别: 男      检查设备: Vivid E95  
体检号: 407752      申请医院: 本院      体检科室: 体检科      检查部位: 全腹彩超

### 经典图像:



### 影像所见:

肝脏大小形态正常, 包膜光滑完整, 实质回声细腻、增强, 肝内管道系统走行尚清晰, 门静脉及肝内胆管不扩张。  
胆囊大小形态正常, 壁不厚、光滑, 囊内透声好, 肝外胆管不扩张。  
胰腺大小形态正常, 实质回声均匀, 主胰管不扩张。  
脾脏大小形态正常, 实质回声均匀, 脾门静脉不宽。  
双肾大小形态正常, 皮髓质分界清晰, 集合系统未见分离, 双侧输尿管未见扩张。  
膀胱充盈欠佳。  
前列腺形态大小正常, 实质回声欠均匀, 其内探及多个强回声斑, 大者直径约 0.5cm。

### 影像诊断:

1. 轻度脂肪肝
2. 前列腺多发钙化斑

报告医师: 陈玉荣

检查日期: 2024-07-16

审核医师: 陈玉荣

报告日期: 2024-07-16