



2212070724

大同瑞慈健康体检

报 告 册

体检编号	407725	工号	9
姓名	田业		
性别	男	年龄	90岁
单位	新荣区老干局		
部门	新荣区老干局		
联系电话	13835212701		
体检日期	2023-12-20		

尊敬的田业先生您好！

首先，瑞慈健康体检全体员工欢迎您的光临，并对您的信任表示衷心的感谢！

您于 2023-12-20 （体检编号：407725）完成健康检查，本机构的各科医生已根据您的体检项目及结果，汇总成此份健康体检报告，并经总检医生审核。据此提出对您健康状况的综合分析及建议。

瑞慈健康体检倡导“大健康、大康复”，提出“健康是第一财富（Rich）”的人文理念。希望您仔细阅读并妥善地保管此份健康体检报告，并认真关注报告中的提示与建议，若您对报告内容有任何疑问，可直接与瑞慈健康体检客服部联系，进一步咨询。

健康体检咨询电话：**0352-2824444**

客户服务咨询电话：**0352-2830597**
400-6112995

瑞慈健康体检报告由下列内容组成：

第一部分：主检报告

第二部分：分科分项结果

第三部分：检验报告

第四部分：附表

主检报告

检查综述

- 1、【血常规（五分类）】 大血小板比率偏高(46.0 %)
- 2、【血脂四项】 甘油三脂(TG)偏低(0.67 mmol/L)
- 3、【尿液分析+尿沉渣】 粘液丝偏高(1 /HP)
- 4、【全腹彩超】 1. 肝多发囊肿 2. 胆囊息肉 3. 前列腺增生伴钙化
- 5、【动脉硬化检测】 1. 1级高血压 2. 外周动脉僵硬度增高

医生建议

【大血小板比率偏高】：

(1)供内科结合临床参考。

【甘油三脂(TG)偏低】：

- (1)可适当增加脂类食品的摄入。
- (2)也可见于甲亢、肾上腺皮质功能低下、肝功能障碍者，往内科咨询，进一步诊治。
- (3)高蛋白，高维生素饮食，适当增加奶、豆类制品、鱼类、新鲜水果和蔬菜。
- (4)适当增加户外活动和日光照射，避免过度劳累，保持良好睡眠。
- (5)定期复查，如检验结果异常，应在医师指导下治疗。

【粘液丝偏高】：

- (1)尿常规中粘液丝是由尿路中细胞分泌出来的，在有尿路感染时分泌会明显增多，且伴有炎症细胞的出现。
- (2)粘液丝偏高，可分为生理性偏高和病理性偏高两种，生理性偏高一般是由于喝水较少导致的尿液浓缩，一般在喝水后就能达到稀释的效果。
- (3)病理性的粘液丝偏高是由于泌尿系炎症或者是前列腺炎导致的，需要注意观察，多喝水，同时有白细胞等炎症细胞增多时，应及时服用抗感染药物治疗。如果仅有粘液丝的增多而没有白细胞等炎症细胞增多时，尿路有炎症的可能性不大。
- (4)建议平时饮食注意清淡，多喝水，少吃油腻和辛辣的食物，要注意个人清洁卫生，勤洗阴部，注意休息。

【胆囊息肉】：

- (1)胆囊息肉又称胆囊隆起样病变，其临床症状无特异性，大部分患者为查体时所发现。主要症状为中上腹部隐痛。发病年龄多在30~50岁，以中青年为主。
- (2)一般认为，胆囊息肉是胆囊癌的诱发因素，如胆囊息肉大于1cm时，最好先行手术治疗，以杜绝胆囊癌的发生。
- (3)胆囊息肉临床特点有，一是发病率逐渐增高。高胆固醇饮食、长期酗酒、过多进食刺激性饮食、饮食规律紊乱如：不吃早餐、晚餐过盛、过多等不良饮食习惯多可造成胆囊息肉的形成；
- (4)二是隐蔽攻击性强。胆囊息肉多无症状，85%以上的患者都是在例行体检中发现。3-4mm以下的息肉在CT和核磁共振中难以发现或常常漏诊；
- (5)禁酒及含酒精类饮料，因酒精在体内主要通过肝脏分解、解毒，所以，酒精可直接损伤肝功能，引起肝胆功能失调，使胆汁的分泌、排出过程紊乱，从而刺激胆囊息肉增长。

(6) 饮食规律、吃好早餐对胆囊息肉患者很重要。肝脏主要分泌胆汁，分泌的胆汁存储入胆囊内，而胆汁的功能主要是消化油性食物。如果不吃早餐，胆汁在胆囊内滞留时间长，可刺激胆囊形成胆囊息肉或使原来的息肉增大或发生变化。所以，要调配营养丰富的早餐和养成吃早餐的生活习惯。

(7) 低胆固醇饮食，胆固醇摄入过多，可加重肝胆的代谢负担，并引起多余的胆固醇在胆囊壁结晶、积聚和沉淀，从而形成息肉，所以，胆囊息肉患者应降低胆固醇摄入量，尤其是晚上，应避免进食高胆固醇类食品，如鸡蛋（尤其是蛋黄）、肥肉、海鲜、无鳞鱼类、动物内脏等食品。

(8) 宜多食各种新鲜水果、蔬菜，进低脂肪、低胆固醇食品，如香菇、木耳、芹菜、豆芽、海带、藕、鱼肉、兔肉、鸡肉、鲜豆类等；宜多食干豆类及其制品；宜选用植物油，不用动物油；

(9) 少吃辣椒、生蒜等刺激性食物或辛辣食品；不用油煎、炸、烤、熏的烹调方法；饮水时，用少量山楂、银杏、绞股蓝草放入水杯中饮用。

【肝多发囊肿】：

(1) 首次发现，应往肝胆外科复查就诊，待确诊后小于 5cm 者请 3 个月到半年复查；大于 5cm 者请到肝胆外科诊治。

【前列腺增生伴钙化】：

(1) 前列腺增生又称前列腺肥大，增生的腺体位于膀胱颈部，会使尿路梗阻，引起尿频和排尿困难，严重影响患者的生活质量，是中老年男性的常见疾病。建议往泌尿科咨询，结合临床诊治。

(2) 1、前列腺钙化斑大多数是由于前列腺炎症之后，前列腺内部组织局部出现了纤维化、钙质沉积而引起的。多数患者都是在体检时通过彩超检查时发现的，一般情况没有不适症状不需治疗。2、部分患者如有不适症状，建议前往泌尿科诊断治疗。

【1 级高血压】：

(1) 高血压是指收缩期和（或）舒张期动脉血压高于正常，并连续三次不同日测量，血压都高于正常标准，可确定患高血压病。

(2) 高血压的发病与遗传、精神过度紧张、肥胖、吸烟、酗酒、嗜盐等因素有关。血压持久增高，可导致心、脑、肾等脏器的损害。

(3) 原发性高血压由于目前原因不明（部分与遗传有关），须终身服药降压。高血压主要危害心、脑血管和肾脏。一旦确诊“高血压”就要终生服药。

(4) 平时应低盐（每天 5~10g）、低脂饮食（少吃动物脂肪与内脏）；忌烟限酒。遵照医嘱坚持服药，定期测量血压，宜控制在 140/90mmHg 以下，若合并有糖尿病和肾病，要把血压控制在 130/80mmHg 以下。

(5) 血压到正常水平时，说明此时选用的降压药和治疗方案基本合适，但并不意味着高血压已被“治愈”，应坚持治疗。若盲目自行停药或间断服药，常会使血压波动很大，而加重心、脑、肾和血管的损害。

(6) 建议您密切关注血压，保持心情舒畅，劳逸结合，适量运动，控制体重，避免过度劳累、情绪激动等。改进生活方式，适当低盐、低脂、低胆固醇饮食，戒烟酒。必要时心血管专科诊治。

【外周动脉僵硬度增高】：

(1) 动脉硬化是全身性粥样硬化在肢体局部表现，是全身性动脉内膜及其中膜呈退行性、增生性改变，使血管壁变硬缩小，失去弹性，从而继发血栓形成致使远端血流量进行性减少或中断。

(2) 要均衡饮食，要防止其他疾病引起的动脉粥样硬化，如糖尿病、肥胖、高血压。少吃含油脂和胆固醇多的食品，减少盐的摄入，多吃富含高密度脂蛋白的鱼类、海鲜。戒烟限酒，控制体重，保持良好的心态。通过适量的运动，可以明显改善动脉粥样硬化。必要时内科咨询及诊治。

汇总医生： 丁昊炜

主检日期： 2023-12-25

主检医生：

分科结果

身高、体重、血压

项目名称	检查结果	项目名称	检查结果
身高	166cm	体重	58kg
血压	120/72mmHg		

***小结：**

未见异常

操作员：赵婉如

检查日期：2023-12-20

检查医生：名燕凌

检验报告

血流变

项目名称	检查结果	单位	参考值	提示
全血粘度高切 200/s	4.22	mpas	3.53--4.65	
全血粘度中切 100/s	4.54	mpas	3.6--4.9	
全血粘度中切 50/s	5.02	mpas	4.7--5.9	
全血还原粘度高切	6.12	mpas	3.66--8.48	
全血还原粘度低切	41.50	mpas	31.8--50.2	
血浆粘度	1.40	mpas	1.26--1.70	
血沉(ESR)	2.50	mm/h	0--15	
红细胞压积	0.46	L/L	0.40--0.50	
红细胞聚集指数	4.86		3.79--6.05	
红细胞变形指数	0.78		0.51--1.02	
红细胞刚性指数	4.37		2.15--6.73	
血沉方程 K 值	10.57	mm/h	0--77	
全血粘度 1/s	20.49	mpas	17.6--21.3	
全血高切相对指数	3.01		2.08--3.69	
全血低切相对指数	14.64		10.37--16.94	

***小结:**

未见异常

操作员：乔叶 检查日期:2023-12-20 检查医生:陈建国

尿液分析+尿沉渣

项目名称	检查结果	单位	参考值	提示
白细胞尿	0	个/ul	0--13	
上皮细胞(EC)	0	/HP	0--28	
管型(CAST)	0	个/ul	0--1	

霉菌(尿)	0	/HP	0--0	
结晶	0	/HP	0--10	
透明度(CLA)	清亮			
胆红素(BIL)	-		阴性	
隐血(ERY)	-		阴性	
小圆上皮细胞(SRC)	0	个/ul	0--0	
维生素 C	-		阴性	
异常红细胞	0	个/ul	0--3	
红细胞(正常)	0	个/ul	0--6	
鳞状上皮细胞	0	个/ul	0--0	
粘液丝	1	个/ul	0--0	↑
颜色(Colour)	淡黄色			
尿葡萄糖(GLU)	-		阴性	
酮体(KET)	-		阴性	
比重(SG)	1.020		1.003--1.030	
酸碱度(PH)	8.0		4.5--8.0	
尿蛋白质(PRO)	-		阴性	
尿胆原(URO)	-		阴性	
亚硝酸盐(NIT)	-		阴性	
红细胞(尿)(RBC)	0	个/ul	0--6	
尿白细胞(LEU)	-		阴性	

***小结:**

粘液丝偏高(1 /HP)

操作员：赵伟 检查日期:2023-12-20 检查医生:陈建国

血常规（五分类）

项目名称	检查结果	单位	参考值	提示
白细胞(WBC)	6.09	10 ⁹ /L	3.5--9.5	

淋巴细胞绝对值(LY#)	1.27	10 ⁹ /L	1.1--3.2	
淋巴细胞百分比(LY%)	20.9	%	20--50	
中性粒细胞绝对值(GR#)	4.38	10 ⁹ /L	1.8--6.3	
中性粒细胞百分比(GR%)	71.8	%	40--75	
嗜碱性粒细胞绝对值(BA#)	0.02	10 ⁹ /L	0--0.06	
嗜碱性粒细胞百分比(BA%)	0.3	%	0--1.0	
嗜酸性粒细胞绝对值(EO#)	0.09	10 ⁹ /L	0.02--0.52	
嗜酸性粒细胞百分比(EO%)	1.5	%	0.4--8.0	
血小板(PLT)	133	10 ⁹ /L	125--350	
血小板分布宽度(PDW)	16.5	%	15--17	
平均血小板体积(MPV)	12.9	fl	6.0--14.0	
血小板压积(PCT)	0.172	%	0.11--0.28	
红细胞(RBC)	4.91	10 ¹² /L	4.3--5.8	
血红蛋白	156	g/L	130--175	
红细胞压积(HCT)	46.2	%	40--50	
红细胞平均体积(MCV)	94.1	fl	82--100	
平均血红蛋白含量(MCH)	31.7	pg	27--34	
平均血红蛋白浓度(MCHC)	337	g/L	316--354	
单核细胞绝对值(MO#)	0.33	10 ⁹ /L	0.1--0.60	
单核细胞百分比(MO%)	5.5	%	3--10	
红细胞分布宽度标准差(RDW-SD)	44.6	fl	35--56	
红细胞分布宽度变异系数(RDW-CV)	12.5	%	10.6--16.6	
大血小板比率	46.0	%	11--45	↑
大血小板数目	61	10 ⁹ /L	30--90	
未成熟粒细胞数目	0.00	10 ⁹ /L	0--999	
未成熟粒细胞百分比	0.0	%	0--100	

有核红细胞数目	0.000	10 ⁹ /L	0--9999	
有核红细胞百分比	0.00	/100WBC	0--9999	

***小结:**

大血小板比率偏高(46.0%)

操作员：黄璐瑶 检查日期:2023-12-20 检查医生:陈建国

肾功三项

项目名称	检查结果	单位	参考值	提示
肌酐(CREA)	70.00	umol/L	57--111	
尿酸(UA)	220.00	umol/L	200--420	
尿素测定 (Urea)	5.40	mmol/L	3.6--9.5	

***小结:**

未见异常

操作员：王小雪 检查日期:2023-12-20 检查医生:陈建国

空腹血糖

项目名称	检查结果	单位	参考值	提示
葡萄糖(GLU)	4.50	mmol/L	3.89--6.1	

***小结:**

未见异常

操作员：王小雪 检查日期:2023-12-20 检查医生:陈建国

血脂四项

项目名称	检查结果	单位	参考值	提示
动脉硬化指数	1.79		1.31--3.19	
总胆固醇(CHOL)	3.86	mmol/L	2.59--5.2	
甘油三脂(TG)	0.67	mmol/L	0.7--1.7	↓
低密度脂蛋白(LDL)	2.36	mmol/L	0--4.13	

高密度脂蛋白(HDL)	1.32	mmol/L	0.77--1.55	
-------------	------	--------	------------	--

***小结:**

甘油三脂(TG)偏低(0.67 mmol/L)

操作员：王小雪 检查日期:2023-12-20 检查医生:陈建国

肝功能三项

项目名称	检查结果	单位	参考值	提示
γ-谷氨酰转肽酶(GGT)	17.0	U/L	10--60	
丙氨酸氨基转移酶(ALT)	28.00	U/L	9--50	
门冬氨酸氨基转移酶(AST)	26.00	U/L	15--40	
谷草比谷丙	0.93		0.4--2.5	

***小结:**

未见异常

操作员：王小雪 检查日期:2023-12-20 检查医生:陈建国

大同瑞慈康复医院 12导联心电图报告

田业 男 90岁 体检号:407725

病床号:

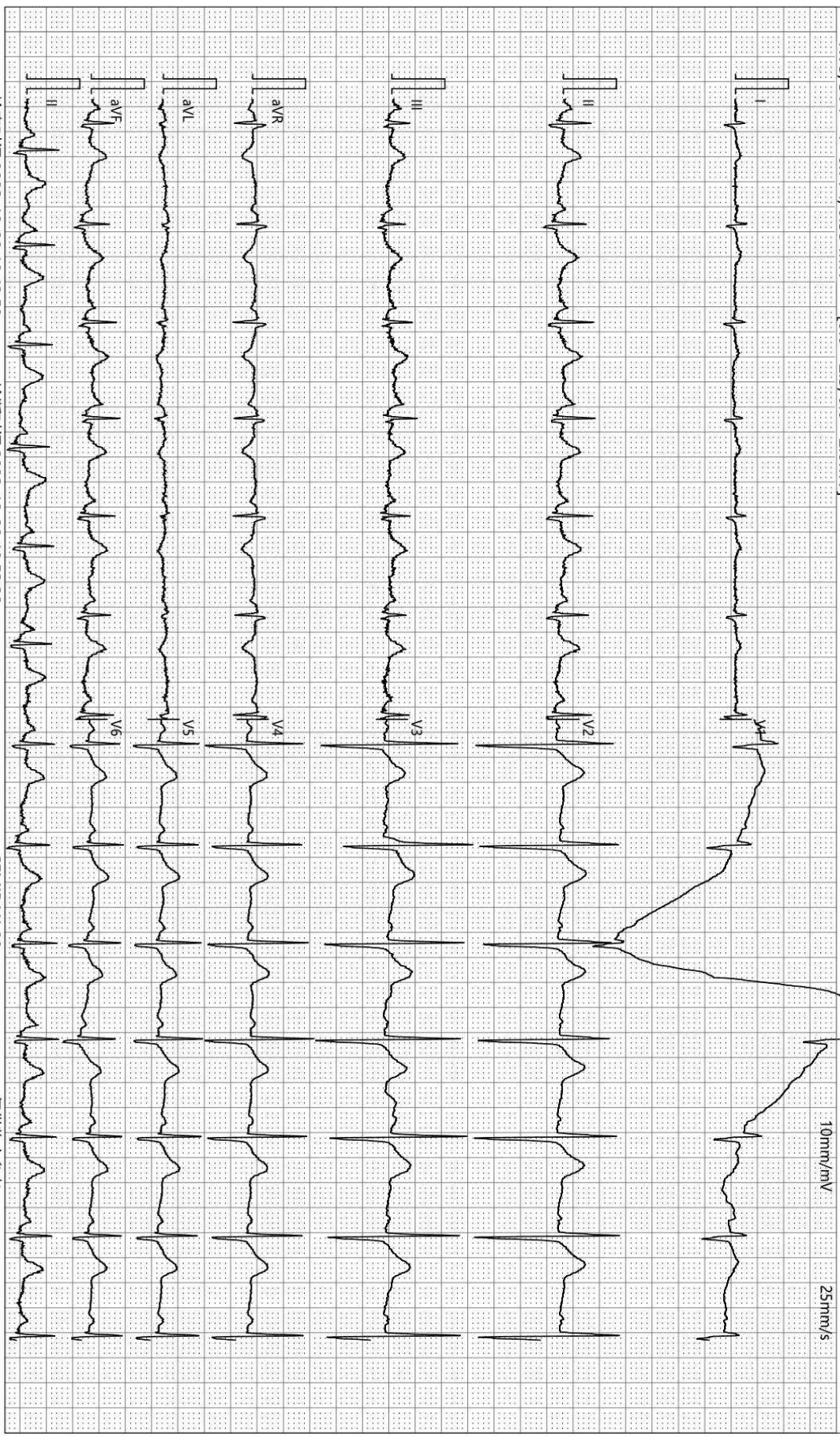
诊断结果:

- 1.窦性心律
- 2.正常心电图

诊断医生:

张生 陶志娟

HR	: 75bpm	[60 ~ 100bpm]
P	: 94ms	[0 ~ 110ms]
PR	: 145ms	[120 ~ 200ms]
QRS	: 90ms	[60 ~ 100ms]
QT/QTc	: 374/419ms	[320 ~ 440/0 ~ 450ms]
P/QRS/T	: 73/90/78	[0 ~ 75/-30 ~ 90/0 ~ 75deg]
RV5/SV1	: 0.774/0.594mV	[0.0 ~ 2.5/0.0 ~ 2.0mV]



检查时间:2023-12-20 10:43:50

诊断时间:2023-12-20 10:53:38

SEMIP V1 90

仅供临床参考

双源 CT 诊断图文报告

流水号: 2212070724

影像号: CT20231219110

姓名: 田业

年龄: 90 岁

性别: 男

检查设备: 西门子量子双源 CT

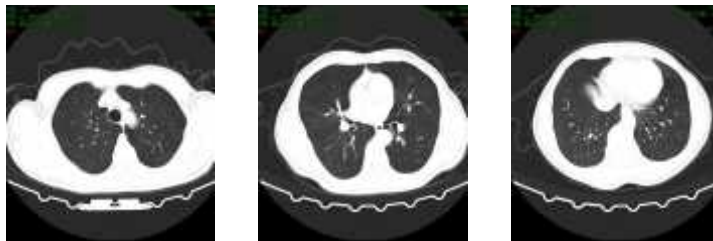体检号: 407725

申请医院: 本院

体检科室: 体检科

检查部位: CT 检查

经典图像:



影像所见:

胸廓对称, 骨性肋骨完整, 胸壁软组织结构良好, 两肺支气管血管纹理走行分布良好, 支气管束结构清晰, 双肺通气良好。肺门结构未见异常。纵隔无偏移, 段以上支气管通畅。心影及大血管形态结构正常, 纵隔内未见肿大淋巴结。胸膜未见异常。

影像诊断:

胸部未见明显异常

报告医师: 剧艳军

检查日期: 2023-12-24

审核医师: 剧艳军

报告日期: 2023-12-24

超声诊断图文报告

流水号: 2212070724

影像号: 1492122

姓名: 田业

年龄: 90岁

性别: 男

检查设备: Vivid E95

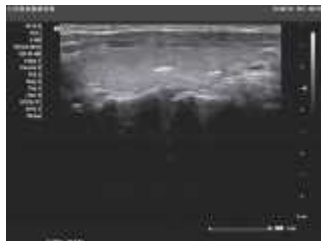
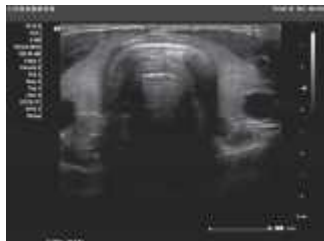体检号: 407725

申请医院: 本院

体检科室: 体检科

检查部位: 甲状腺彩超

经典图像:



影像所见:

甲状腺双侧叶形态正常, 包膜完整, 实质回声均匀, CDFI: 未见异常血流信号。
双侧颈部未见明显肿大淋巴结。

影像诊断:

甲状腺双侧叶未见异常

报告医师: 郭丽霞

检查日期: 2023-12-20

审核医师: 郭丽霞

报告日期: 2023-12-20

超声诊断图文报告

流水号: 2212070724

影像号: 1492128

姓名: 田业

年龄: 90岁

性别: 男

检查设备: Vivid E95

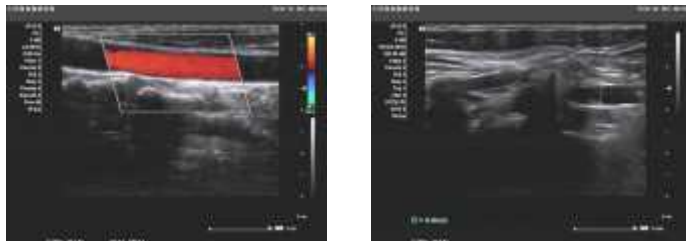体检号: 407725

申请医院: 本院

体检科室: 体检科

检查部位: 颈部血管彩超

经典图像:



影像所见:

右锁骨下动脉起始处、双侧颈总动脉、颈内、颈外动脉起始段内中膜不增厚, 内壁欠光滑, 管壁未见明确强回声斑。CDFI: 血流充盈好。PW: 频谱形态正常。

双侧椎动脉走行正常, 椎动脉内径正常, 管壁不厚, 管腔内为无回声, CDFI: 血流充盈好。PW: 频谱正常。

影像诊断:

双侧颈动脉、椎动脉未见明显异常

报告医师: 郭丽霞

检查日期: 2023-12-20

审核医师: 郭丽霞

报告日期: 2023-12-20

超声诊断图文报告

流水号: 2212070724

影像号: 1492133

姓名: 田业

年龄: 90岁

性别: 男

检查设备: Vivid E95

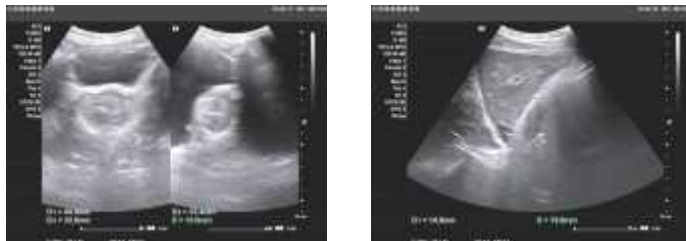体检号: 407725

申请医院: 本院

体检科室: 体检科

检查部位: 全腹彩超

经典图像:



影像所见:

肝脏大小形态正常,包膜光滑完整,实质内探及多个囊性回声,大者位于左叶,约2.0*1.5cm,形态规则,内透声好,余实质回声均匀,肝内管道系统走行清晰,门静脉及肝内胆管不扩张。

胆囊大小形态正常,壁不厚、欠光滑,囊壁探及直径约0.3cm高回声凸起,位置固定,后无声影,囊内透声好,肝外胆管不扩张。

胰腺大小形态正常,实质回声均匀,主胰管不扩张。

脾脏大小形态正常,实质回声均匀,脾门静脉不宽。

双肾大小形态正常,皮髓质分界清晰,集合系统未见分离,双侧输尿管未见扩张。

膀胱充盈尚可,壁光滑,内清晰。

前列腺形态饱满,大小约4.5*3.3*3.3cm,实质回声欠均匀,内见直径约1.1cm强回声斑。

影像诊断:

1. 肝多发囊肿
2. 胆囊息肉
3. 前列腺增生伴钙化

报告医师: 郭丽霞

检查日期: 2023-12-20

审核医师: 郭丽霞

报告日期: 2023-12-20